# 습진 질환으로 오진된 잠행 백선 2예

경희대학교 의과대학 피부과학교실

서동우 · 유박린† · 심우영

= Abstract =

**Two Cases of Tinea Incognito Misdiagnosed as Eczema**

**Dong Woo Suh, Bark Lynn Lew† and Woo Young Sim**

*Department of Dermatology, College of Medicine, Kyunghee University, Seoul, Korea*

Tinea incognito is a dermatophytosis of atypical clinical manifestation due to improper use of topical or systemic corticosteroids. We report two cases of tinea incognito misdiagnosed as eczema by non-dermatologist physicians. First, the lesions were manifested by pruritic, scaly localized erythematous macules and patches on the left ankle in a 61-year-old woman. She had been treated with topical steroids for 1 month without improvement. KOH smear revealed multiple fungal hyphae and histopathologic examination revealed the presence of fungal hyphae in the stratum corneum. Second, the lesions were manifested by localized scaly erythematous patches with pruritus on the face in a 76-year-old woman. She had been also treated with topical steroids for 2 months. KOH mount was positive for hyphae. All two patients were treated with 250 mg of terbinafine daily for 2 weeks and topical flutrimazole application. The lesions improved one month after treatment and no recurrence was observed.

**[Korean J Med Mycol 2013; 18(4): 117-121]**

**Key Words:** Eczema, Tinea incognito

## 서 론

피부에 발생한 백선은 보통 비교적 뚜렷한 경계를 보이는 인설성 반을 보이기 때문에 진단하는데 큰 어려움이 없다[1]. 잠행 백선 (Tinea incognito)은 부적절한 선행 치료에 의해 변형된 표재성 피부 진균 감염을 의미한다[2]. 대개는 부적절한 스테로이드제의 사용과 관련되어 발생한다[2,3]. 전형적인 피부 진균 감염의 임상 양상을 보이지 않기 때문에 진단이 늦어지거나 오진되는 경우가 많으며, 일차 진료 의사들은 물론이고, 숙련된 피부과 전문의들도 쉽게 진단을 내리지 못하는 경우가 많다[3,4]. 이러한 질환을 확진하기 위해서는 피부 병변에서 진균 검사를 통해 피부사상균을 확인하는 것이 필수적이다. 하지만, 적지 않은 환자들이 피부 병변에 대한 진균학적 검사 없이 비전문의에게 치료 받아 오다가 악화되는 경우 또는 타 피부 질환으로 오진되어 시간이 지나서 피부과로 내원하는 예가 늘고 있다[3]. 저자들

접수일: 2013년 12월 24일, 수정일: 2013년 12월 24일, 최종승인일: 2013년 12월 30일
†교신저자: 유박린, 134-727 서울시 강동구 동남로 892, 강동경희대학교병원 피부과
Tel: +82-2-440-7335, Fax: +82-2-440-7336, e-mail: bellotte@hanmail.net
Copyright@2013 by The Korean Society for Medical Mycology (pISSN:1226-4709). All right reserved.
This is an open-access article distributed under the terms of the Creative Commons Attribution Non-Commercial License(http://creativecommons.org/licenses/by-nc/3.0/), which permits unrestricted non-commercial use, distribution, and reproduction in any medium, provided the original work is properly cited. http://www.ksmm.org

**Fig. 1. (A)** Poorly demarcated, scaly, erythematous macules and patches on the lateral side of left ankle. **(B)** Close up view of lesion on the medial side of left ankle.

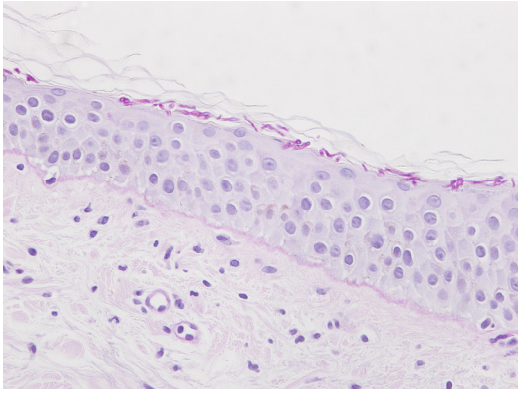

**Fig. 2.** Numerous hyphae within the stratum corneum (PAS, ×400).

은 비피부과 전문의가 습진으로 오진하였던 잠행백선 2예를 경험하고 보고한다.

## 증 례

### 증례 1

환 자: 김OO, 61세, 여자

주 소: 왼쪽 발목에 발생한 비교적 경계가 불명확한 가려움증을 동반한 홍반성 병변들

현병력: 내원 1달 전 왼쪽 발목에 가려움증을 동반한 홍반성 반점들이 발생하여 개인 내과의원에서 습진으로 진단받고 국소 스테로이드 연고제로 치료 받았으나, 병변은 더욱 악화되었음.

과거력: 십이지장 궤양으로 개인 내과의원에서 치료 중인 것 이외에 특이 사항 없음.

가족력: 특이 사항 없음.

피부 소견: 왼쪽 발목의 바깥쪽과 안쪽 측면에 걸쳐서 비교적 경계가 불명확한 인설성 홍반성 반점 및 반들이 관찰되었음 (Fig. 1A, B).

병리조직학적 소견: 병변부에서 시행한 피부생검의 Hematoxylin-eosin (H&E) 염색 상 표피의 과증식과 각질하 농포를 보였고, 상부 진피의 혈관 주위로 염증세포 침윤이 관찰되었다. Periodic acid-Shiff (PAS) 염색에서는 각질층에 다수의 염색된 균사들이 관찰되었다 (Fig. 2).

진균 검사 소견: 왼쪽 발목 병변에서 시행한 KOH 검사상 균사가 관찰되었음. KOH 검사 상 양성 소견으로 인해 추가적인 진균 배양 검사는 시행하지 않음.

치료 및 경과: 1일 terbinafine 250 mg씩 총 2주간 경구 투여와 함께 flutrimazole 크림의 국소 도포로 병변이 호전되었으며, 약 6개월간 재발 없이 추적 관찰중임.

### 증례 2

환 자: 송OO, 76세, 여자

주 소: 얼굴에 발생한 가려움증을 동반한 인설성, 홍반성 병변

현병력: 내원 2달 전 얼굴에 가려움증을 동반한 인설성, 홍반성 반들이 발생하여 약국에서 복합성분의 연고를 구입하여 도포하였으나, 호전이 없어서 비피부과 개인의원을 방문하여 습진으로 진단 받고 국소 스테로이드제를 추가로 도포하였으나, 오히려 병변의 크기가 증가하여 내원함.

과거력: 전신 홍반 루프스로 본원 류마티스 내과에서 약 1년 동안 전신 스테로이드 (prednisolone 5 mg/day)을 복용중임.

가족력: 특이 사항 없음

피부 소견: 얼굴 가운데를 중심으로 비교적 경

**Fig. 3.** Well demarcated, erythematous, scaly patches on the central face.

계가 명확한 인설성, 홍반성 반이 관찰됨 (Fig. 3).

진균 검사 소견: 얼굴의 병변에서 시행한 KOH 검사 상 다량의 균사가 관찰되었음. KOH 검사 상 양성 소견으로 인해 추가적인 진균 배양 검사는 시행하지 않음.

치료 및 경과: 1일 terbinafine 250 mg씩 총 2주간 경구 투여와 함께 flutrimazole 크림의 국소 도포로 병변이 호전되었으며, 약 9개월간 재발 없이 추적 관찰중임.

## 고 찰

잠행 백선은 부적절한 스테로이드제제 사용에 의해 변형된 임상 양상을 보이는 표재성 피부 사상균 감염으로 1968년 Ive와 Markes에 의해 처음 기술되었다[5]. 잠행 백선은 전형적인 피부 백선의 형태를 보이지 않고, 경계가 불분명한 홍반 등 다양한 양상으로 보이기 때문에 진단이 늦어지거나, 오진되는 경우가 많다[3,4]. 잠행 백선은 습진, 건선, 홍반성 루프스의 모양 등 다양한 임상 양상으로 나타날 수 있으며, 습진 모양 병변이 가장 흔한 것으로 알려져 있다[3,6,7]. 이 증례들에서도 모두 비피부과 전문의들이 진균학적 검사 없이 육안적인 병변 형태만을 보고 습진으로 진단하여, 국소 스테로이드 제제를 도포하였으나 악화되었다. 최근 국내 연구 결과에 따르면 피부 병변에 대해서 치료를 위해 절반이 넘는 환자들이 스스로 치료 (15.5%) 하거나 혹은 비피부과 전문의 (43.8%)에게 진료를 받는 것으로 조사되었다[3]. 이러한 요인과 함께 국내에서 일반의약품으로 국소 스테로이드 제제를 손쉽게 구할 수 있는 점이 잠행 백선 등의 피부 병변 치료를 어렵게 만들고 있다[8].

진균 감염은 임상 소견, KOH 도말 검사, 배양 검사 등으로 비교적으로 쉽게 진단할 수 있으나, 잠행 백선에서는 비전형적인 임상 양상을 보이기 때문에 상기 검사를 시행하지 않는 경우가 많거나, 음성 결과를 보여서 진단이 늦어지는 경우가 많다. 또한 이 질환을 생각하지 못하고 조직 검사를 시행한 경우에 병리조직학적 소견의 세심한 관찰이 없다면 균사를 발견하지 못할 수 있기 때문에 올바른 진단을 내리지 못할 가능성도 있다[4]. 본 증례들에서 모두 스테로이드제 국소 도포 후 병변이 호전되지 않거나 악화되었으며, 이러한 경우에는 반드시 진균 감염에 대한 가능성을 생각하고 감별 진단하는 것이 필수적이다. 잠행 백선은 특징적인 병력을 기초로 하여 KOH 도말 검사, 배양 검사 등을 시행함으로써 진단할 수 있는데, KOH 검사 시 보통의 표재성 피부사상균 감염과 달리 균사가 잘 보이지 않을 수 있어 진단이 늦어지고 오진하는 경우가 많다. 따라서 잠행 백선이 의심되는 경우에는 기존에 사용하고 있던 스테로이드 제제를 중단하면 며칠 후에 인설을 동반한 염증 변화가 나타나고, 이 때 다시 검사하면 다수의 균사를 관찰할 수 있다[9]. 드물게

이러한 진균학적 검사가 모두 음성일 경우 이 질환을 간과하기 쉬우므로 만성적인 백선증, 외상의 과거력 및 면역 기능 저하 등이 동반되었을 경우에는 반드시 피부 조직 검사를 시행해야 한다. 최근 국내 연구에서도 피부사상균이 비전형적인 병변을 보이거나 KOH 검사에서 음성 소견을 보일 때 다른 질환으로 오진하는 경우가 드물지 않기 때문에 피부 조직 검사가 진단에 매우 중요하다고 제안하였다[4]. 임상적 또는 KOH 검사에서 백선증을 의심하지 못하였어도 피부 조직 검사에서 상부의 정상 각질층과 하부의 부분적인 이상 각화증을 보이는 각질층 사이에서 균사가 관찰되는 "sandwich sign"이나 치밀한 과각화증 및 각질층의 호중구 침윤 소견 등이 관찰되는 경우에는 반드시 백선을 감별해야 한다[4,10].

잠행 백선은 국내에서는 문헌상으로 총 9예의 증례 보고들이 있었다[11-19]. 대부분 임상 양상은 총 9예 중에서 7예에서 습진과 유사한 형태를 보였으며, 선행된 치료로는 9예 중에서 7예에서 국소 스테로이드제를 사용한 과거력이 있었다. 또한 1예를 제외한 모든 증례에서 경구 항진균제와 함께 국소 항진균제를 도포하여 치료하였다. 최근에는 25개의 국내 피부과 병원들에서 시행한 잠행 백선에 관한 9년간의 다기관 후향적 연구가 보고되었다[3]. 이 연구에서도 절반이 넘는 환자들이 비피부과 전문의 혹은 스스로 부적절하게 치료한 과거력이 있었고, 습진과 유사한 임상 양상이 가장 흔한 형태였으며, 몸통과 얼굴이 호발 부위로 보고되었다. 또한 이 연구에서는 *Trichophyton rubrum* (73.1%)이 가장 흔한 균주로 동정되었다. 저자들의 증례들도 마찬가지로 습진 양상의 임상양상과 함께 국소 스테로이드제제를 사용한 과거력을 갖고 있었으며, 경구와 함께 국소 항진균제를 도포하여 호전되었다.

현재 국내에서 국소 스테로이드제제를 비교적 쉽게 구할 수 있는 환경과 함께 비피부과 전문의에 의한 미숙한 피부질환 진료로 인하여 잠행 백선 등과 같은 질환이 많은 빈도를 보일 것으로 예상되기 때문에 비피부과 전문의의 잘못된 진료 및 치료에 대하여 국민들에게 알리고, 올바른 교육이 필요할 것으로 생각한다. 저자들은 소양증과 함께 습진성 병변 치료를 위해 국소 스테로이드제제를 도포하여 악화된 잠행 백선 2예를 경험하고 많은 임상의들이 주의를 기울여야 할 예들로 생각하여 보고한다.

## REFERENCES


1. Roh JY, Park SD, Lee JH, Lee JH, Park CJ, Kim HU, et al. Infectious skin diseases, In: KDA textbook editing board, editors. Dermatology. 5th ed. Seoul: Ryo Moon Gak, 2008:350-351
2. Arenas R, Moreno-Coutino G, Vera L. Welsh O. Tinea incognito. Clin Dermatol 2010;28;137-139
3. Kim WJ, Kim TW, Mun JH, Song M, Kim HS, Ko HC, et al. Tinea incognito in Korea and its risk factors: nine-year multicenter survey. J Korean Med Sci 2013;28;145-151
4. Kim TK, Jeon YS, Kim ST, Suh KS. The clinical, histopathologic and mycologic characteristics of Dermatophytosis which were initially diagnosed by skin biopsies. Korean J Dermatol 2009;47;1345-1352
5. Ive FA, Marks R. Tinea incognito. Br Med J 1968; 3:149-152
6. Romano C, Maritati E, Gianni C. Tinea incognito in Italy: a 15-year survey. Mycoses 2006;49:383-387
7. Krajewska-Kulak E, Niczyporuk W, Lukaszuk C, Bartoszewicz M, Roszkowska I, Edyta M. Difficulties in diagnosing and treating tinea in adults at the Department of Dermatology in Bialystok (Poland) Dermatol Nurs 2003;114:527-530
8. Solomon BA, Glass AT, Rabbin PE. Tinea incognito and "over the counter" potent topical steroids. Cutis 1996;58:295-296
9. Singh S, Singh G, Pandey SS. Mycologic examination in tinea incongnito. Int J Dermatol 1991;30:376-377
10. Gottlib GJ, Ackerman AB. The "sandwich sign" of dermatophytosis. Am J Dermatopahtol 1986;8:347-350

11. Yang CW, Lee BG, Lee MH, Kim NI. A case of tinea incognito. Korea J Dermatol 1989;27:79-82
12. Kang HY, Son HC, Lim YS, Cho YW, Han JY. A case of tinea incognito on the face due to *Trichophyton mentagrophytes*. Korean J Dermatol 2000;38:1124-1126
13. Kim KJ, Jee MS, Choi JH, Sung KJ, Moon KC, Koh JK. A case of tinea incognito presented as folliculitis. Korean J Dermatol 2001;39:1328-1330
14. Choi YL, Kim JA, Rho NK, Lee DY, Lee JH, Yang JM, et al. A case of tinea incognito induced by 1% pimecrolimus (Elidel) cream. Korean J Dermatol 2006; 44:731-733
15. Han TY, Rho YK, Seo SJ, Hong CK, Song KY. A case of tinea incognito presented like furunculosis. Kor J Med Mycol 2008;13:138-141
16. Park SB, Lee YW, Park EJ, Kwon IH, Kim KH, Kim KJ. A case of tinea faciei caused by *Trichophyton mentagrophytes* with atypical presentation. Kor J Med Mycol 2010;15:170-174
17. Hwang SM, Kim DM, Suh MK, Ha GY, Kim JR. Eczema-like tinea incognito occurring leg. Kor J Med Mycol 2011;16:51-55
18. Lee JS, Cho YS, Song KH, Hwang SR, Park J, Yun SK, et al. Tinea incognito with changes in clinical feature related to antifungal treatment. Kor J Med Mycol 2011;16:118-123
19. Choi JW, Jo SM, Kim JY, Yeom KB, Choi MR. Tinea incognito caused by application of 0.03% tacrolimus (Protopic) ointment in atopic dermatitis patient. Kor J Med Mycol 2012;17:240-242