*Scopulariopsis brevicaulis*에 의한 발톱 조갑진균증 4예

동국대학교 의과대학 피부과학교실, 임상병리학교실*, 병리학교실**

김연진 · 임성욱 · 서무규 · 최진혁 · 방장석 · 이정우
김태훈 · 하경임* · 김정란**

=Abstract=

Four Cases of Toenail Onychomycosis Caused by *Scopulariopsis brevicaulis*

Yeon Jin Kim, Sung Wook Lim, Moo Kyu Suh, Jin Hyouk Choi, Jang Seok Bang, Jeong Woo Lee, Tae Hoon Kim, Gyoung Yim Ha* and Jung Ran Kim**

Departments of Dermatology, Clinical Pathology & Pathology**, College of Medicine, Dongguk University, Kyongju, Korea*

Although dermatophytes are still the main etiologic agents of onychomycosis, some species of nondermatophytic molds and yeasts are also capable of invading the nails. *Scopulariopsis* (*S.*) *brevicaulis* is a nondermatophytic mold which is saprophytic fungus in soil. We report four cases of toenail onychomycosis caused by *S. brevicaulis* in a 42-year-old male, a 46-year-old male, a 37-year-old male, and a 64-year-old male. Three patients presented with a typical distal subungual onychomycosis and one case was proximal subungual onychomycosis. Direct microscopic examination of scrapings on the potassium hydroxide preparation revealed fungal elements in all cases. Cultures from toenail lesions of the all patients on Sabouraud dextrose agar showed a typical brown colony with powdery surface of *S. brevicaulis*. Numerous branched conidiophores with chains of lemon-shaped conidia with rough walled were observed in slide culture and scanning electron microscopy (SEM). We confirmed *S. brevicaulis* by colony, light microscopic morphology and SEM.

[Kor J Med Mycol 6(2): 97-103]

Key Words: Toenail onychomycosis, *Scopulariopsis brevicaulis*

서 론

조갑진균증은 조갑의 진균성 감염증으로, 그 원인균은 백선균이 대부분이지만, 잡균성 사상균 (nondermatophytic mold)이나 효모균에 의해 유발되기도 한다. 조갑진균증을 야기하는 잡균성 사상균으로 *Scopulariopsis* (*S.*) *brevicaulis*, *Fusarium* sp., *Acremonium* sp., *Aspergillus* sp. 등이 있으며, 이러한 균들은 오염균이나 기회 감염균으로 간주되어 쉽게 간과되어 왔다[1,2]. 그러나 최근의 면역기능의 저하를 가져오는 많은 질환 및 환경적 변화와 더불어 중요성이 점차 증가되고 있으며, 최근 비교적 건강한 사람에게도 감염을 일으킨 예가 보고되었다[3]. 이러한 잡균성 사상균에 의한 조갑진균증은 국내 피부과 문헌상 *S. brevicaulis*[4,5], *Aspergillus sydowii*[6,7], *Fusarium solani*[8]에 의한 예가 보고되어 있으나 보고 예는 비교적 드물다.

이에 저자들은 3예의 원위부 조갑하 발톱 조갑진

†별책 요청 저자: 서무규, 780-350 경북 경주시 석장동 1090-1, 동국의대부속 경주병원 피부과
전화: (054) 770-8269, Fax: (054) 773-1581
e-mail: mksuhmd@hanmail.net

A

B

Fig. 1. Brittle, whitish discoloration on left proximal great toenail (**A**) and brittle, thick, yellowish discoloration on right distal great toenail (**B**).

균증과 1예의 근위부 조갑하 발톱 조갑진균증의 환자에서 임상, 진균배양, 광학 및 전자현미경 소견으로 *S. brevicaulis*에 의한 발톱 조갑진균증으로 진단하고 문헌고찰과 함께 보고한다.

Fig. 2. Mutiple, brown colonies with powdery surface on Sabouraud's dextrose agar slant for 2 weeks at room temperature.

증 례

증 례 1

환 자: 손○○, 46세, 남자

초진일: 2000년 5월 17일

주 소: 우측 첫째 발톱과 좌측 첫째 발톱의 병변

현병력: 약 3개월 전부터 발톱의 근위부에서 백색의 반이 발생하여 점차 황갈색의 변화와 함께 조갑의 균열이 발생하고, 점차 원위부로 진행되는 양상을 보임.

과거력: 환자는 4년 전 다발성 뇌경색과 2년 전의 교통사고로 미만성 뇌손상, 경막하 수활액 낭종, 외상성 전간으로 신경외과에 입원 치료 중 이었음.

가족력: 특이 사항 없음.

이학적 소견: 2년 전 교통사고로 인해 사지마비와 혼미한 의식 상태였으며 이외 특이 사항 없음.

피부 소견: 특이 사항 없음.

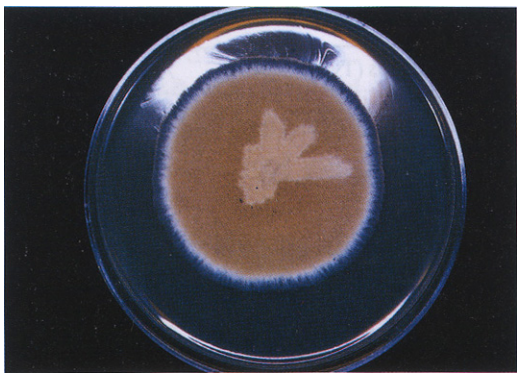

Fig. 3. A rapid growing, brown colony with powdery surface on Sabouraud's dextrose agar plate for 11 days at 25℃.

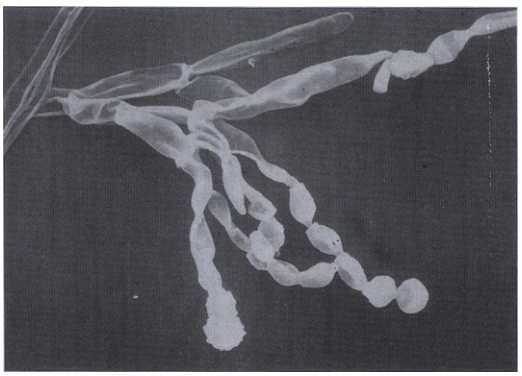

Fig. 5. Numerous branched conidiophores with chains of lemon-shaped conidia (Scanning electron microscopy, ×1500).

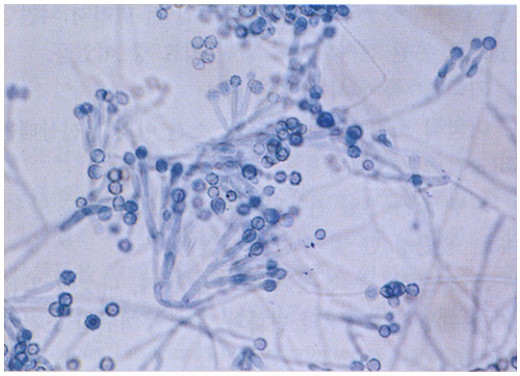

Fig. 4. Numerous branched conidiophores with chains of lemon-shaped conidia were shown in slide culture of *S. brevicaulis* (Cotton-blue stain, ×400).

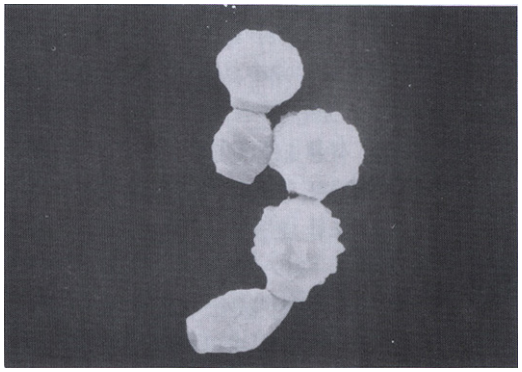

Fig. 6. Lemon-shaped conidia with rough walled (Scanning electron microscopy, ×3000).

조갑 소견: 우측 첫째 발톱과 좌측 첫째 발톱의 근위부에 황갈색 및 백색의 변화와 함께 울퉁불퉁해지며, 횡주하는 백색대가 관찰됨 (Fig. 1A).

검사 소견: 일반혈액, 일반화학, 대소변, 매독혈청, 간염 항원 · 항체, 혈액 응고 검사는 모두 정상 범위 내지 음성이었다.

진균학적 소견: 병변부 조갑의 KOH 도말검사상 진균요소를 관찰할 수 있었으며, 2개의 사부로 사면배지 (Sabouraud dextrose agar)에 접종하여 실온에서 2주간 배양한 결과 6군데 모두 동일한 균 집락이 관찰되었다. 균 집락은 빠르게 성장하며, 처음에는 백색을 띠다가 중앙부에서 점차 황갈색 내지 갈색의 분말을 형성하고, 배지의 뒷면은 중앙에 갈색을 띈 황갈색의 착색이 보였고, 평판배지에 계양배양 하였을 때도 동일한 소견을 보였다 (Fig. 2, 3). 이 집락을 슬라이드 배양표본을 만들어 Lactohpenol-cotton blue로 염색하여 현미경 관찰상 두꺼운 벽을 보이는 큰 분생자와 특징적인 레몬 모양의 포자가 관찰되며 많은 돌기가 있고 분생자는 연쇄상으로 나타났으며 (Fig. 4), 주사 전자현미경 소견상 더욱 저명한 소견을 보였다 (Fig. 5, 6). 이상의 진균배양, 광학 및 전자현미경 소견으로 *S. brevicaulis*로 동정하였다.

치료 및 경과: 항진균제의 경구투여로 치료를 시도하였으나, 보호자의 치료거부로 추적 관찰을 할 수 없었다.

증 례 2

환　자: 이○○, 37세, 남자

초진일: 2000년 5월 23일

Table 1. The summary of clinical features of 4 cases with onychomycosis

Case	Age/Sex	Duration	Site	Lesions (Type)	Associated disease
1	M/46	3 month	Both great toenails	Brittle, whitish discoloration (PSO)	Cerebral infarction (NS Pt.)
2	M/37	3 year	Rt. 1st, 2nd, 4th, 5th & Lt. 4th, 5th toenails	Brittle, thick, yellowish discoloration (DSO)	.
3	M/42	2 year	Rt. 1st & Lt. 4th, 5th toenails	Tthick, yellowish discoloration (DSO)	Cerebral contusion (NS Pt.)
4	M/64	2 year	Rt. 1st, 2nd, 3rd, 5th, & Lt. 1st, 2nd, 5th toenails	Brittle, thick, yellowish discoloration (DSO)	Cerebral hematoma (NS Pt.)

PSO: proximal subungual onychomycosis, DSO: distal subungual onychomychosis

주 소: 우측 첫째, 둘째, 넷째, 다섯째 발톱과 좌측 넷째, 다섯째 발톱의 병변

현병력: 약 3년 전부터 특별한 증상없이 발톱의 원위부가 두꺼워지기 시작하였으며, 점차 근위부로 진행되는 양상을 보임.

과거력: 특이 사항 없음.

가족력: 특이 사항 없음.

이학적 소견: 조갑 소견 이외 전신상태는 비교적 양호하였다.

조갑 소견: 우측 첫째, 둘째, 넷째, 다섯째 발톱과 좌측 넷째, 다섯째 발톱의 원위부에 황갈색의 변화와 발톱 밑에 각질이 두꺼워지고, 발톱은 쉽게 부서지는 양상이었으며, 특히 우측 첫째 발톱의 원위부 및 측면부는 조갑소실과 함께 짙은 황갈색의 색소침착이 관찰됨 (Fig. 1B).

진균학적 소견: 증례 1과 동일한 소견을 보임.

치료 및 경과: Terbinafine (Lamisil®)을 1일 250 mg 씩 경구투여로 치료를 시도하였으나, 3주간의 경구투여 후 더 이상 방문하지 않아 추적 관찰은 할 수가 없었다.

증 례 3

환 자: 김○○, 42세, 남자

초진일: 2000년 4월 10일

주 소: 우측 첫째 발톱과 좌측 넷째, 다섯째 발톱의 병변

현병력: 약 2년 전부터 특별한 증상없이 발톱의 원위부가 두꺼워지기 시작하였으며, 점차 근위부로 진행되는 양상을 보임.

과거력: 환자는 평소 약간의 두통이 있어 진통제를 수시로 경구복용 하였으며, 3일 전 넘어져 뇌진탕증으로 본원 신경외과에 입원 치료 중 이었음.

가족력: 특이 사항 없음.

이학적 소견: 피부 및 조갑 소견 이외 전신상태는 비교적 양호하였다.

피부 소견: 3일 전부터 양측 하지에 원인을 알 수 없는 홍반성 반 및 구진이 관찰됨.

조갑 소견: 우측 첫째와 좌측 넷째, 다섯째 발톱의 원위부에 황갈색의 변화와 함께 두꺼워진 소견이 관찰됨.

진균학적 소견: 증례 1과 동일한 소견을 보임.

치료 및 경과: Terbinafine을 1일 250 mg 씩 경구투여로 치료를 시도하였으나, 1주간의 경구투여 후 더 이상 방문하지 않아 추적 관찰은 할 수가 없었다.

증 례 4

환 자: 정○○, 64세, 남자

초진일: 2000년 12월 6일

주 소: 우측 첫째, 둘째, 셋째, 다섯째 발톱과 좌측 첫째, 둘째, 다섯째 발톱의 병변

현병력: 약 2년 전부터 특별한 증상없이 발톱의 원위부가 두꺼워지기 시작하였으며, 점차 근위부로 진행되는 양상을 보임.

과거력: 20일 전 넘어지면서 외상성 뇌내혈종과 지주막하 출혈로 본원 신경외과에 개두술 및 혈종 제거술을 받고 입원 치료 중 이었음.

이학적 검사 및 피부 소견: 외상성 뇌내혈종과 지주막하 출혈로 인한 좌측 편마비와 3일 전부터 서

혜부에 소양증을 동반한 삼출성 홍반성 구진 및 반의 접촉피부염 소견이 관찰됨.

조갑 소견: 우측 첫째, 둘째, 셋째, 다섯째 발톱과 좌측 첫째, 둘째, 다섯째 발톱의 원위부에 황갈색의 변색과 함께 두꺼워지고 쉽게 부서지는 양상을 보임.

검사 소견: 일반 혈액 검사상 백혈구 수의 증가 (17,290/mm^3)와 일반화학 검사상 간 효소치의 증가 (AST/ALT, 75/73 U/L) 이외 대소변, 매독혈청, 간염항원 · 항체, 혈액 응고, 심전도 및 흉부 X-선 검사 등은 모두 정상범위 내지 음성이었다.

진균학적 소견: 증례 1과 동일한 소견을 보임.

치료 및 경과: 간 효소치가 정상화 된 이후에 항진균제의 경구투여를 시도하기로 하였으나, 더 이상 방문하지 않아 추적 관찰은 할 수 없었다.

고 찰

조갑진균증은 백선균 및 잡균성 사상균과 효모균 등에 의해 유발되는 조갑의 진균성 감염증으로 전체 조갑질환의 약 20%를 차지하는 흔한 감염증이다[1]. 백선균을 제외한 잡균성 사상균에 의한 조갑진균증은 조갑진균증의 약 1.45~17.6%를 차지하며[9~11], *S. brevicaulis*, *Fusarium* sp., *Acremonium* sp., *Aspergillus* sp. 등이 원인이 될 수 있으며, 이 중 *S. brevicaulis*에 의한 조갑진균증은 지역과 보고자에 따라 다르나 대략 1~10% 정도로 비교적 드물다[9~16]. 이처럼 많은 차이를 보이는 이유는 잡균성 사상균 분포의 지역적 차이, 잡균성 사상균에 의한 조갑진균증의 진단에 있어서 다른 기준의 적용, 잡균성 사상균의 배양에 있어서 부적절한 진균학적 방법의 사용 등에 기인한다고 한다[9]. 그러나 면역기능의 저하를 가져오는 질환의 증가와 약물의 오 · 남용으로 인한 면역기능의 부전 등으로 인해 점차 빈도가 증가하고 있는 추세이며, 전신감염의 원인이 되기도 한다[10,17].

*S. brevicaulis*는 자연계에 널리 존재하는 부패균으로, 주로 토양에서 발견되므로 토양과의 접촉이 많은 사람과 채소류를 취급하는 사람에게 자주 발생되며, 손톱보다는 발톱을 잘 침범하고, 특히 엄지 발톱을 가장 많이 침범한다고 한다[2,10]. 또한 20세 이상의 성인에서 많이 발생하며, 조갑이 손상을 받았을 경우 잘 발생하고, 남녀간의 발생율의 차이는 없다고 알려져 있다[13]. 본 증례에서도 4예 모두 성인 남자의 엄지 발톱을 포함한 발톱을 침범하였다. 그리고 피부과 외래환자 1명은 토양접촉 병력이 없었고, 다른 3명은 신경외과 입원 환자로 환자의 정신상태가 좋지 않아 정확한 병력은 알 수 없어서 토양접촉 유무를 확인할 수 없었다.

조갑진균증은 원위부 조갑하 조갑진균증 (distal subungual onychomycosis, DSO), 근위부 조갑하 조갑진균증 (proximal subungual onychomycosis, PSO), 백색표재성 조갑진균증 (white superficial onychomycosis, WSO), 칸디다성 조갑진균증 (Candidal onychomycosis)으로 분류되며, DSO가 가장 흔하며, PSO는 비교적 드문 것으로 알려져 있다[1]. 그러나 Tosti 등[9]은 17예의 *S. brevicaulis*에 의한 조갑진균증 환자 중 10예에서 PSO를 보였으며, 7예에서 DSO를 관찰하였다고 하였으며, 본 증례에서도 1예에서 PSO를 보였다. PSO는 원인진균이 근위조갑추벽의 각질층을 침투하고, 뒤이어 조갑판의 내면을 침범하여 발생하는 것으로 면역기능의 감소와 연관되어 보고되고 있다[18].

본 증은 임상적으로 조갑이 밝은 갈색으로 변색되며 쉽게 부서지는 양상을 보여 피부사상균에 의한 조갑진균증과 감별이 불가능하므로 KOH 도말검사와 배양검사를 통해 감별해야 한다[19]. 두꺼운 벽을 보이는 4~9 μm의 큰 분생자와 특징적인 레몬 모양의 포자가 관찰되며 많은 돌기가 있고 분생자는 사슬 모양으로 나타나며, KOH 도말검사상 특징적인 레몬 모양의 포자를 관찰하여 조기에 감별이 가능하다[19,20]. 배양시 집락은 성장 속도가 빠르며 처음에는 백색을 띠다가 중앙부에서 점차 황갈색 내지 갈색의 분말을 형성하며, 배지의 뒷면은 중앙에 갈색을 띈 황갈색의 착색이 나타난다[19,20]. 본 증례에서 배양된 집락을 주사 전자현미경으로 관찰한 결과 아주 특징적인 표면에 돌기가 나있는 레몬 모양의 포자를 관찰할 수 있었다.

일반적으로 조갑의 병변은 성장 속도가 느리고 약물의 전달과 흡수가 용이하지 않기 때문에 치료가 쉽지 않으며, 본 증은 더욱 치료에 잘 반응하지 않는 것으로 알려져 있다. Clayton[21]은 생체 외 실험에서 *S. brevicaulis*에 대한 terbinafine과 itraconazole의 최저억제농도가 각각 0.5~2.0 μg/mL, >64 μg/mL 이라고 하였으며, Faergemann 등[22]은 terbinafiene의 250 mg

씩 12일 복용과 itraconazole의 200 mg 씩 7일 복용 후 각각 체내 9.1 μg/mL과 0.79 μg/mL의 농도를 보인다고 하였다. Tosti 등[23]은 6예의 본 증 환자 중 itraconazole을 400 mg 씩 일주일 투여 후 3주 쉬는 주기요법을 4회 시행한 1예에서만 완치를 보였다고 하며, 김 등[4]은 7예의 본 증 환자 중 itraconazole의 주기요법 3회를 반복한 1예에서만 완치되었다고 하였으며, Nolting 등[24]은 terbinafine 1일 250 mg 48주간 경구투여한 7예 중 3예만 완치되었다고 한다. 그러나 De Doncker 등[25]은 itraconazole 주기요법으로 10예 중 8예에서 완치를 보여 높은 치료율을 보고하였다. 항진균제의 경구복용과 함께 감염된 조갑을 40%의 요소 연고로 화학적 조갑 적출 후 새로운 조갑이 완전히 자라 나올 때까지 국소 항진균제를 조갑상 (nail bed)에 매일 도포하는 방법이 사용될 수 있으며, Tosti 등[9]은 이러한 화학적 조갑 적출과 함께 terbinafine 국소 항진균제 또는 8% ciclopirox nail lacquer를 도포하여 69.2%의 완치율을 보였다고 한다. 본 증례에서는 4예 모두 적절한 치료를 시행하지 못하여 치료 성과에 대한 결과를 얻을 수 없었으나 향후 잡균성 사상균에 의한 조갑진균증에 대한 치료에 대해 더 많은 예의 연구가 필요하며, 쉽게 치료되지 않는 조갑진균증의 경우에는 반드시 원인진균에 대한 조사가 필요하리라고 생각된다.

참 고 문 헌

1. Martin AG, Kobayashi GS. Superficial fungal infection: dermatophytosis, tinea nigra, piedra. In: Freedberg IM, Eisen AZ, Wolff K. Austen KF, Goldsmith LA, Katz SI, et al, eds. Dermatology in general medicine. 5th ed. New York: McGraw-Hill, 1999: 2337-2357
2. Hay RJ, Moore M. Mycology. In: Champion RH, Burton JL, Burns DA, Breathnach SM, eds. Textbook of dermatology. 6th ed. Oxford: Backwell Science, 1998: 1277-1376
3. Bruynzeel I, Starink TM. Granulomatous skin infection caused by *Scopulariopsis brevicaulis.* J Am Acad Dermatol 1998; 39: 365-367
4. 김순철, 전택환, 김한욱. *Scopulariopsis brevicaulis* 에 의한 조갑진균증. 대피지 2000; 38: 1566-1568
5. 김정애, 윤재일, 김영환 등. 조갑진균증에 대한 itraconazole 경구요법의 치료 효과. 대피지 1992; 30: 508-518
6. 서순봉, 변동길, 이교연. *Aspergillus sydowii*에 의한 조갑진균증의 1예. 대피지 1968; 6: 39-43
7. Suh JC, Yeum JS, Na GY, Seo SK, Suh MK. A simple detection method of the resistance to the treatment of onychomycosis: a case report of *Aspergillus sydowii* onychomycosis. Ann Dermatol 2001; 13: 62-65
8. 이현정, 하석준, 이승동 등. *Fusarium solani*에 의한 흑색 조갑증 1예. 대피지 2001; 39 부록 1: 111
9. Tosti A, Piraccini BM, Lorenzi S. Onychomycosis caused by nondermatophytic molds: clinical features and response to treatment of 59 cases. J Am Acad Dermatol 2000; 42: 217-224
10. Gianni C, Cerri A, Crosti C. Non-dermatophytic onychomycosis. An understimated entity? A study of 51 cases. Mycoses 2000; 43: 29-33
11. Summerbell RC, Kane J, Krajden S. Onychomycosis, tinea pedis and tinea manuum caused by non-dermatophytic filamentous fungi. Mycoses 1989; 32: 609-619
12. Ellis DH, Watson AB, Marley JE, Williams TG. Non-dermatophytes in onychomycosis of the toenails. Br J Dermatol 1997; 136: 490-493
13. Onsberg P. *Scopulariopsis brevicaulis* in nails. Dermatologica 1980; 161: 259-264
14. Greer DL. Evolving role of nondermatophytes in onychomycosis. Int J Dermatol 1995; 34: 521-524
15. Ghannoum MA, Hajjeh RA, Scher R, et al. A large-scale north American study of fungal isolates from nails: The frequency of onychomycosis, fungal distribution, and antifungal susceptibility patterns. J Am Acad Dermatol 2000; 43: 641-648
16. Ellis DH. Diagnosis of onychomycosis made simple. J Am Acad Dermatol 2000; 40: S3-S8
17. Neglia JP, Hurd DD, Ferrieri P, Snover DC. Invasive Scopulariopsis in the immunocompromised host. Am J Med 1987; 83: 1163-1166

18. Lee MM, Diven DG, Smith EB, et al. Onychomycosis. Arch Dermatol 1990; 126: 402
19. Rippon JW. Medical mycology: The pathogenic fungi and the pathogenic actinomycetes. 3rd ed. Philadelphia: WB Saunders, 1988: 169-275
20. Kwon-Chung KJ, Bennett JE. Medical mycology. 4th ed. Philadelphia: Lea & Febiger, 1992: 752-755
21. Clayton YM. Relevance of bread-spectrum and fungicidal activity of antifungals in the treatment of dermatomycoses. Br J Dermatol 1994; 130 (suppl 43): 7-8
22. Faergemann J, Zehender H, Jones T, Maibach I. Terbinafine levels in serum, stratum corneum, dermis-epidermis (without stratum corneum), hair, sebum and eccrine sweat. Acta Derm Venereol 1990; 71: 322-326
23. Tosti A, Piraccini BM, Stinchi C, Lorenzi S. Onychomycosis due to *Scopulariopsis brevicaulis*: clinical features and response to systemic antifungals. Br J Dermatol 1996; 135: 799-802
24. Nolting S, Brautigam M, Weidinger G. Terbinafine in onychomycosis with involvement by nondermatophytic fungi. Br J Dermatol 1994; 130: 16-21
25. De Doncker PRG, Scher RK, Baran RL, et al. Itraconazole therapy is effective for pedal onychomycosis caused by some nondermatophyte molds and in mixed infection with dermatophytes and molds: A multicenter study with 36 patients. J Am Acad Dermatol 1997; 36: 173-177