*Microsporum gypseum*에 의한 체부백선 4예

동국대학교 의과대학 피부과학교실, 임상병리학교실*, 병리학교실**

김연진 · 임성욱 · 서무규† · 최진혁 · 방장석 · 이정우
김태훈 · 하경임* · 김정란**

=Abstract=

Four Cases of Tinea Corporis Caused by *Microsporum gypseum*

Yeon Jin Kim, Sung Wook Lim, Moo Kyu Suh†, Jin Hyouk Choi, Jang Seok Bang, Jeong Woo Lee, Tae Hoon Kim, Gyoung Yim Ha* and Jung Ran Kim**

Departments of Dermatology, Clinical Pathology & Pathology**, College of Medicine, Dongguk University, Kyongju, Korea*

Microsporum (*M.*) *gypseum* is geophilic and abundant in soil throughout the world. The source of human infection has been traced to soil or animals. But tinea corporis caused by *M. gypseum* is rare. We report 4 cases of tinea corporis caused by *M. gypseum* in a 38 year-old female, a 7 year-old girl, a 2 year-old boy, and a 18 year-old female. The lesions were manifested by localized pruritic fine scaly erythematous annular patches on the shin, forearm, neck, and antecubital fossa. Direct microscopic examination of scales on the potassium hydroxide preparation showed hyphae and spores in 3 cases. But cultures from the skin lesion of all patients on Sabouraud dextrose agar showed typical colonies of *M. gypseum*. The patients were treated with topical ketoconazole application and/or oral antifungal agents. **[Kor J Med Mycol 6(2): 90-96]**

Key Words: Tinea corporis, *Microsporum gypseum*

서 론

체부백선은 두부, 수발부, 손, 발, 안면 및 서혜부를 제외한 피부에 발생하는 백선이며, 경계가 명확하고 중심부는 치유되어 인설이 덮인 정상 피부나 과색소반이 있으며 주변부는 구진이나 소수포를 보이는 전형적인 임상 양상을 보인다[1~3]. 국내에서는 체부백선의 원인균으로 *Trichophyton* (*T.*) *rubrum, T. mentagrophytes, Microsporum* (*M.*) *canis, Epidermophyton* (*E.*) *floccosum, T. violaceum, M. ferrugineum, T. interdigitale, T. verrucosum, M. gypseum*이 보고되었으며[4~12], 최근 *T. tonsurans*도 유입되었음이 보고되었다[13]. 이러한 원인균은 지역 및 사회 경제적 변화와 함께 그 발생빈도는 물론 균학적 분포와 양상이 점차 변화하여 왔다[4~11].

*M. gypseum*에 의한 백선증은 김 등[4]에 의해 1976년 처음 보고된 이래 비교적 드문 것으로 알려져 있다[5~12,14]. 이에 저자들은 *M. gypseum*에 의한 체부백선 4예를 경험하고 문헌 고찰과 함께 보고한다.

증 례

증 례 1

환 자: 김○○, 38세, 여자

†별책 요청 저자: 서무규, 780-350 경북 경주시 석장동 1090-1, 동국의대부속 경주병원 피부과
전화: (054) 770-8269, Fax: (054) 773-1581
e-mail: mksuhmd@hanmail.net

초진일: 1991년 9월 24일

주 소: 우측 경골부의 소양증을 동반한 인설성 홍반성 구진 및 반

현병력: 1개월 전 우측 경골부에 콩알 크기의 구진 및 반이 발생하였으며, 점차 병변의 크기가 커지고 병변의 수가 증가하여 본원 피부과에 내원하였다.

과거력: 환자는 농촌에 거주하는 주부로 소 1마리를 사육하고 있었으며, 수주 전 "소 버즘"이라고 하여 15일간 치료를 하였다고 하며, 1개월 전 본원 산부인과에서 트리코모나스증으로 치료를 받았음.

피부 소견: 우측 경골부에 경계가 명확한 동전 크기의 4개의 인설성 홍반성 구진 및 반이 관찰되었다. 중심부는 다소 경미한 인설로 덮인 정상 피부색을 보였으나 주변부는 인설과 가피로 덮인 약간 융기된 소견을 보였다.

이학적 소견: 피부 소견외 전신 상태는 비교적 양호하였다.

진균학적 소견: 병변 부위 KOH 도말검사상 균사가 관찰되었으며, 사부로 배지 (Sabouraud dextrose agar)에 접종하여 25℃에서 9일간 배양한 결과 빠르게 성장하며 중앙 부위는 담황색을 보이나 주변부는 백색 분말 양상의 집락이 관찰되었다 (Fig. 2). 이 집락을 슬라이드 배양표본을 만들어 Lactohpenol-cotton blue로 염색하여 현미경 관찰상 대칭적인 타원형이며, 세포벽은 얇고 표면에 많은 돌기가 있는 6개 이내의 격벽으로 이루어진 특징적인 대분생자를 관찰할 수 있었다 (Fig. 3). 이상의 진균 배양 소견, 현미경 소견으로 *M. gypseum*으로 동정하였다.

치료 및 경과: itraconazole 1일 100 mg 씩 4주간 경구투여로 약간의 색소침착을 남긴 채 치유되었다.

증 례 2

환 자: 지○○, 7세, 여자

초진일: 1992년 6월 12일

A **B**

Fig. 1. Localized, fine scaly, erythematous annular patches (**A**; on the right forearm of case 2, **B**; on the right antecubital fossa of case 4).

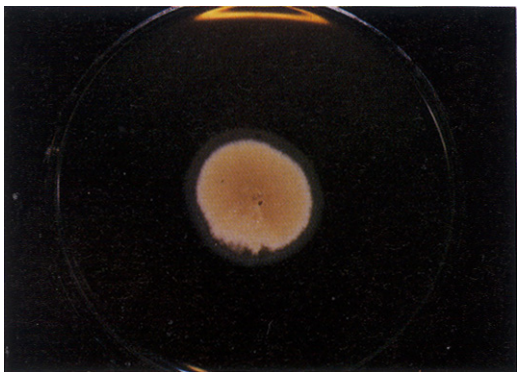

Fig. 2. A fine, powdery, rapid growing cinamon-colored and feathery indistinct edge colony on Sabouraud's dextrose agar for 9 days at 25℃.

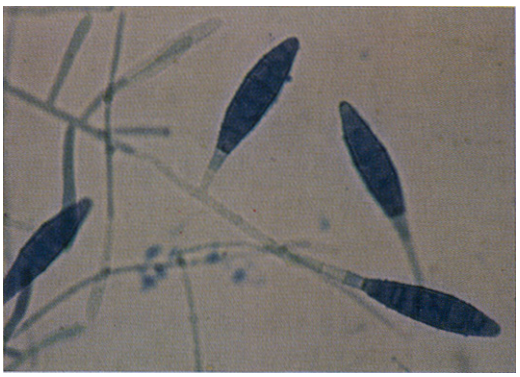

Fig. 3. Many large, smooth, 5~6 celled, elliptical macroconidia and hyphae were shown in slide culture of *M. gypseum* (Lactohpenol cotton-blue stain, ×400).

주 소: 우측 배측 전박부의 소양감을 동반한 인설성 홍반성 반

현병력: 약 5주 전 주인없는 개에게 물려 두부 및 상 · 하지의 다발성 열상과 우측 상박부의 4.0 cm×5.0 cm 크기의 피부 결함으로 본원 성형외과에서 부분층 피부 이식술을 시행받고 입원 치료중이었다. 피부 결함이 있는 곳으로부터 원위부로 약 5 cm 정도 떨어진 상박부에 1주일 전에 발생한 소양증을 동반한 구진성 홍반성 반이 점차 크기가 커져 피부과로 의뢰되었다.

과거력: 특기사항 없음.

피부 소견: 우측 배측 전박부에 2.0 cm×2.5 cm 크기의 경계가 명확한 인설성 홍반성 반이 관찰되었다 (Fig. 1A).

이학적 소견: 부분층 피부 이식술 시행 직후였으며, 피부 소견외 전신 상태는 비교적 양호하였다.

검사 소견: 일반 혈액 검사, 대소변 검사, 매독 혈청 검사, 간기능 검사, 신장기능 검사, 간염 항원 · 항체 검사, 심전도 및 흉부 X-선 검사 등은 모두 정상 범위 내지 음성이었다.

진균학적 소견: 증례 1과 동일한 소견을 보였다.

치료 및 경과: ketoconazole 연고를 2개월간 국소도포 하였으나 환자가 더 이상 내원하지 않아 추적관찰은 할 수 없었다.

증 례 3

환 자: 서○○, 2세, 남자

초진일: 1994년 1월 7일

주 소: 우측 외측 경부의 지두대 크기의 인설성 홍반성 구진 및 반

현병력: 1주 전 우측 외측 경부에 인설성 홍반성 구진 및 반이 발생하여 점차 크기가 커지며, 호전되지 않아 본원 피부과에 내원하였다.

과거력: 약 수주 전 집에서 키우는 개가 털이 빠졌다고 하나 직접 확인할 수는 없었다.

피부 소견: 우측 외측 경부에 1.2 cm×1.5 cm 크기의 무증상의 인설성 홍반성 구진 및 반이 관찰되었으며, 중심부는 정상 피부색의 경미한 인설로 덮혀 있었으나 주변부는 인설과 가피로 덮인 약간 융기된 소견을 보였다.

이학적 소견: 피부 소견외 전신 상태는 비교적 양호하였다.

진균학적 소견: 증례 1과 동일한 소견을 보였다.

치료 및 경과: itraconazole 1일 25 mg 씩 12일간 경구투여 하던 중 환자가 더 이상 내원하지 않아 추적관찰은 할 수 없었다.

증 례 4

환 자: 박○○, 18세, 여자

초진일: 1997년 5월 21일

주 소: 우측 전주와에 발생한 소양증을 동반한 홍반성 구진 및 반

현병력: 1개월 전 우측 전주와에 동전 크기의 홍반성 구진 및 반이 발생하여 약국에서 간헐적으로

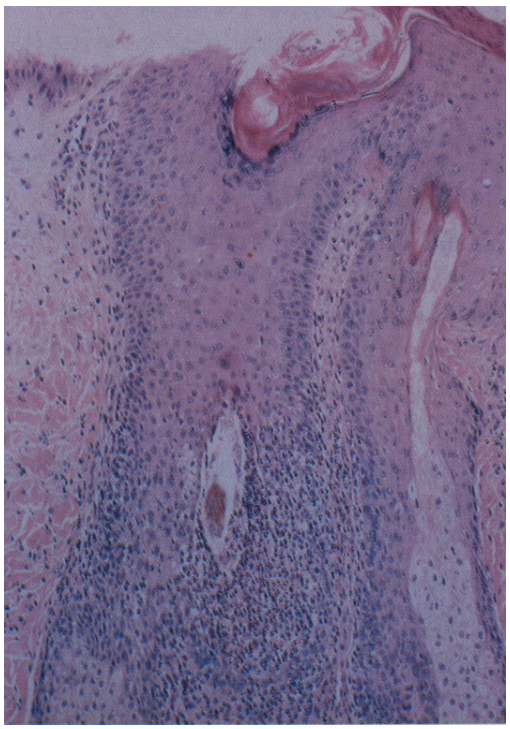

Fig. 4. Biopsy specimen shows epidermal necrosis, inflammatory cells infiltration in perifollicular area and fungal invasion around hair shaft (H & E stain, ×100).

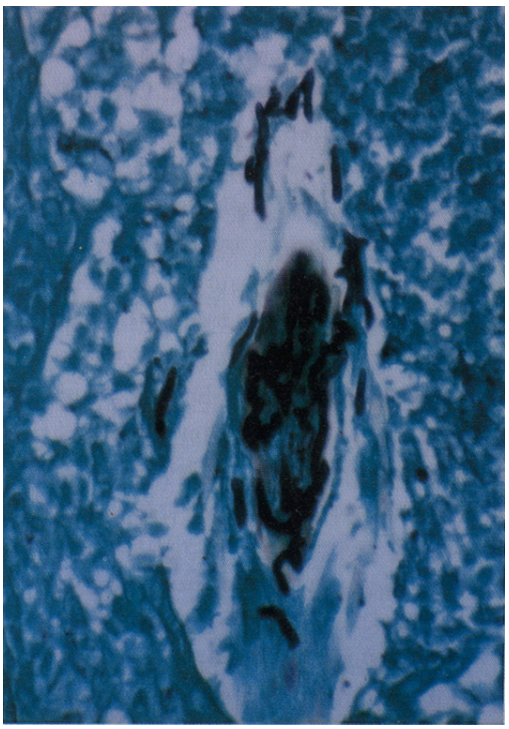

Fig. 5. Many hyphae and spores are found around the hair shaft (Methenamine silver stain, ×400).

연고를 도포하였으며, 약간의 호전을 보였으나 점차 병변의 크기가 증가하며, 호전되지 않아 개인 의원에 방문 후 본원 피부과에 내원하였다.

과거력: 특기사항 없음.

피부 소견: 우측 전주와에 소양증을 동반한 2.5 cm ×4.0 cm 크기의 홍반성 인설성 구진성 반 및 가피가 관찰되었다 (Fig. 1B).

이학적 소견: 피부 소견외 전신 상태는 비교적 양호하였다.

진균학적 소견: 병변 부위 인설의 KOH 도말검사상 균사를 관찰할 수 없었으나, 병변 부위의 인설과 조직을 사부로 배지에 접종하여 증례 1과 동일한 진균 배양 소견과 현미경 소견을 관찰할 수 있었다.

병리조직학적 소견: 병변에서 시행한 피부생검의 H & E 염색상 표피의 괴사와 진피와 모낭 주위에 염증세포의 침착을 관찰할 수 있었으며, 모낭 내부에 붉게 염색되는 많은 균사와 포자가 관찰되었다 (Fig. 4). 또한 PAS 염색에서는 붉게, Methenamine silver 염색에는 검게 염색되는, 격벽이 있는 균사와 포자가 모간 주위에서 관찰되었다 (Fig. 5).

치료 및 경과: terbinafine을 1일 250 mg 씩 4주간 경구투여로 약간의 색소침착을 남긴 채 치유되었다.

고 찰

체부백선은 피부 사상균에 의해 발생하는 표재성 진균증으로 수족부 및 조갑백선이나 완선과 함께 높은 발생빈도를 보이는 질환이다[1~3]. 국내의 사회 문화적 발달과 더불어 위생 상태나 영양 상태 등의 호전에도 불구하고 당뇨병이나 면역기능 저하를 가져오는 질환의 증가, 스테로이드제제 등의 오남용, 애완동물의 사육 증가 등으로 오히려 증가 추세에 있다[4~11,14,15].

우리나라의 체부백선 원인균의 변천은 1945년 전에는 *M. ferrugineum*이 63%로 가장 많았으며 *T. rubrum*은 10%에 불과하였으나[10], 1970년대 중반에는 *M. ferrugineum*이 급격히 감소하며 *T. rubrum*과 *T. men-*

*tagrophytes*가 중요 원인균으로 되었으며[4], 이러한 변화는 *M. canis*의 점진적인 증가와 함께 최근까지 지속되고 있다[5~11]. 국내에서 *M. gypseum*에 의한 체부백선은 1976년 김과 서[4]가 처음으로 2주를 보고하였고 전체 체부백선 중 0.9%가 *M. gypseum*이 원인이었고, 그 후 김 등[10]은 1.8%, 천 등[7]은 2%의 발생빈도를 보고하였다. 또한 전체 백선증의 원인균 중 *M. gypseum*에 의한 감염의 발생빈도는 미국과 유럽에서는 각각 0.7%와 1.5%의 분포를 보였다고 하며[16,17], 국내에서는 민 등[9]과 김 등[11]은 0.7%, 유 등[8]은 0.5%, 서 등[5]은 0.3%의 비율을 보고하여, 이상 국내외 보고들을 종합하면 0.3~1.5%의 발생빈도를 보여 *M. gypseum*에 의한 감염은 드물게 보고되었다. *M. gypseum*은 토양에 주로 기생하며 노출된 인체나 동물의 피부 및 모발에 감염을 일으키는 토양친화성 진균으로[3,18] 1953년 Gordon[19]에 의해 토양에서 처음 발견된 이후, 1966년 신[20]이 국내 토양에서도 분리하여 전국적으로 널리 분포되어 있다는 것이 보고되었고 서와 성[21]도 포항 및 경주지역의 토양에서 16%의 분포 상태를 보고하였다. 이러한 폭 넓은 분포에도 불구하고 사람과 동물에 감염되는 예가 매우 드물다고 하며, 이에 대하여 *M. gypseum*의 인체에 대한 적은 친화성, 또한 높은 자연 치유율, 동물 백선증에서의 비교적 경미한 증상 등의 가능성이 제시되었다[22,23]. 인체의 감염은 흙으로부터 직접 감염보다 애완동물을 통하여 감염되는 경우가 많다고 하며[18], 사람에서 사람으로 전파된 예는 아직 알려져 있지 않다[24]. 본 증례에서는 감염원에 대한 직접적인 확인은 할 수 없었으나 증례 4를 제외하고는 3예 모두 동물과의 연관성을 배제할 수는 없었다.

전과 서[25]는 10세 미만의 남자와 55세 이상 고연령층의 여자에서 많이 발생하였음을 보고하며, 발생연령과 성별의 연관성을 제시하였다. 이 밖에 최근까지의 보고에 의하면 발생 연령과 성별에 있어 다양한 결과를 나타내고 있으나, 이는 본 증의 희소성으로 인한 것으로 생각되며, 향후 보다 많은 환자의 조사가 기대된다. 남자에서는 20세 미만에서, 여자에서는 비교적 전 연령층에 걸쳐 나타나는 경향을 보이며[13,26] 본 증례에서는 2세의 남아와 7세, 18세, 38세의 여자에서 관찰되었다. 여름철에 노출 부위와 외상 부위에 주로 발생한다[12,18,24,25]고 하며 이는 *M. gypseum*이 3~8월 사이에 국내 토양에 만연되는 사실과 연관이 있을 것이라고 한다[20]. 본 증례에서는 증례 3을 제외하고 3예 모두 5~9월 사이에 발생하였으며, 상 · 하지와 경부 등 병변부가 모두 노출 부위였으며, 증례 2는 동물에 의한 외상 부위와 인접하여 발생하였다.

*M. gypseum*에 의한 감염증은 체부백선, 안면백선, 수부백선, 두부백선, 조갑백선 등을 일으킬 수 있으나[25,27,28], 체부백선의 경우 병변수는 보통 하나 또는 2~3개이며 염증성의 농가진양 또는 수포성 병변을 보일 수 있으며, 동전 크기 정도이며 비교적 현저한 염증변화와 독창형성이 많이 일어난다고 한다[3]. 그러나 본 증례에서는 인설성 홍반성 반으로 염증변화는 관찰할 수 없었다.

체부백선은 장미색 비강진, 농가진, 화폐상 습진, 2기 매독, 결핵양나, 중심원심성 윤상홍반, 환상 육아종 등과 감별을 해야 한다. 그러나 임상적 소견, KOH 도말검사 및 진균 배양 등으로 쉽게 감별이 된다[1~3]. Wood 등 검사에서는 음성이거나 약한 형광을 나타내기도 한다[2]. 진균 배양 검사 소견상 빠르게 성장하는 갈색 또는 황갈색의 분말의 균 집락을 보여 *T. mentagrophytes, M. manum, M. fulvum* 등의 다른 진균과 감별해야 한다[29]. 또한 *M. gypseum*은 교배실험을 통하여 *Arthroderma* (*A.*) *incurvata*와 *A. gypsea*의 2종류의 유성 세대를 확인할 수 있으며, 일반적으로 *A. gypsea*가 *A. incurvata* 보다 더 넓게 퍼지며 거친 과립형의 집락을 형성하며 대분생자는 약간 더 넓고 표면의 색깔이 더 밝으며, 간혹 더욱 붉은 형태를 보이기도 한다[2]. 현미경 소견상 분절균사 및 곤봉형의 소생분자와 4~6개의 방실을 지니며 얇은 피막과 타원형의 8~16×20~60 μm 크기의 많은 대생분자를 관찰할 수 있으며 이는 *M. fulvum*과 *M. canis* 등의 대분생자와 감별이 필요하다[2]. 본 증례에서도 동일한 진균 배양 및 현미경 소견을 보여 본 증으로 확진되었다.

치료는 *M. gypseum* 이외 다른 균주에 의한 체부백선의 치료와 다르지 않으며, 치료시 빠른 치유 경과를 보이나, 소수의 병소에서는 항진균제의 국소도포가 치료 원칙이나 치료에 저항하는 경우 등에는 경구용 항진균제의 복용이 필요하다[1~3]. 또한 전염원이 동물일 경우에는 동물과 동반 치료가 필요하다.

본 증례에서는 증례 2, 3은 추적 관찰이 불가능하였으나, 증례 1, 4는 항진균제의 4주간 경구투여로 치유되었다.

참 고 문 헌

1. Martin AG, Kobayashi GS. Superficial fungal infection: dermatophytosis, tinea nigra, piedra. In: Freedberg IM, Eisen AZ, Wolff K. Austen KF, Goldsmith LA, Katz SI, et al, eds. Dermatology in general medicine. 5th ed. New York: McGraw-Hill, 1999: 2337-2357
2. Rippon JW. Medical mycology: The pathogenic fungi and the pathogenic actinomycetes. 3rd ed. Philadelphia: WB Saunders, 1988: 169-275
3. Kwon-Chung KJ, Bennett JE. Medical mycology. 4th ed. Philadelphia: Lea & Febiger, 1992: 105-161
4. 김병수, 서순봉. 백선증의 균학적 및 임상적 관찰. 대피지 1976; 14: 325-334
5. 서무규, 성열오, 하경임. 경주지방의 백선증. 대피지 1995; 33: 294-302
6. 경명수, 김경수, 신동훈 등. 체부백선의 임상상과 진균학적 연관성. 의진균지 1998; 3: 139-146
7. 천병남, 유희준, 손숙자. 체부백선의 임상 및 균학적 관찰. 대피지 1989; 27: 537-542
8. 유희준, 최연상, 백영곤, 손숙자. 서울지방 백선증의 원인균 분포 (1985~1991). 대피지 1994; 32: 24-33
9. 민병근, 정병수, 최규철, 김형균. 피부사상균증의 임상적 및 균학적 관찰. 대피지 1984; 22: 604-609
10. 김상태, 전재복, 서순봉. 체부백선의 임상 및 병원균상. 대피지 1982; 20: 703-712
11. 김기홍, 이천열, 김덕하. 부산지방의 백선증. 대피지 1986; 24: 263-270
12. 조경환, 김시용, 조백기, 김정원, 허원. 서울지방에서 발생한 *Microsporum gypseum* 감염 5예. 대피지 1981; 19: 913-917
13. 전재복, 김영두, 이정우 등. 국내 레슬링 선수에 만연한 투사백선의 임상적, 진균학적 소견-*Trichophyton tonsurans*의 국내 교두보 확보. 대피지 1996; 34 부록 2: 62
14. Romano C, Asta F, Massai L. Tinea incognito due to *Microsporum gypseum* in three children. Pediatr Dermatol 2000; 17: 41-44
15. Porro AM, Yoshioka MC, Kaminski SK, et al. Disseminated dermatophytosis caused by *Microsporum gypseum* in two patients with the acquired immunodeficiency syndrome. Mycopathologia 1997; 137: 9-12
16. Sinski JT, Kelley LM. A survey of dermatophytes isolated from human patients in the United States from 1982 to 1984. Mycopathologia 1987; 98: 35-40
17. Sberna F, Farella V, Geti V, et al. Epidemiology of the dermatophytoses in the Florence area of Italy: 1985-1990. *Trichophyton mentagrophytes*, *Epidermophyton floccosum* and *Microsporum gypseum* infections. Mycopathologia 1993; 122: 153-162
18. 서순봉. 우리나라의 피부사상균증과 원인균의 변천. 의진균지 1996; 1: 1-10
19. Gordon MA. The occurrence of the dermatophytes, *Microsporum gypseum* as a saprophyte in soil. J Invest Dermatol 1953; 20: 291
20. 신현철. 토양 중의 keratinophilic fungi에 관한 연구. 중앙의학 1966; 11: 75
21. 서무규, 성열오. 포항 및 경주지역의 토양내 keratinophilic fungi의 분포 상태. 대피지 1996; 34: 381-385
22. Whittle CH. A small epidemic of *Microsporum gypseum* ringworm in a plant nursery. Brit J Dermatol 1954; 66: 353
23. Randhawa HS, Sandhu RS. A survey of soil inhabiting dermatophytes and related keratinophilic fungi of India. Sabouraudia 1965; 4: 71
24. Burke EM, Koch SE. Hair loss in a 5-year-old boy. Tinea capitis caused by *Microsporum gypseum*. Arch Dermatol 1997; 133: 1161-1162, 1164-1165
25. 전재복, 서순봉. *Microsporum gypseum* 감염증과 그 균학적 성상. 대피지 1980; 18: 369-381
26. Kim KH, Suh SB, Chung SL. *Microsporum gypseum* infection in Korea. Preceedings of the fourth Japan-Korea joint meeting of dermatology, Kobe, Japan,

1985: 307-309
27. 이대성, 조광윤, 김영환, 허원. *Microsporum gypseum*에 의한 두부백선. 대피지 1984; 22: 643-646
28. Romano C. Onychomycosis due to *Microsporum gypseum*. Mycoses 1998; 41: 349-351
29. Hay RJ, Moore M. Mycology. In: Champion RH, Burton JL, Burns DA, Breathnach SM, eds. Textbook of Dermatology. 6th ed. Oxford: Backwell Science, 1998: 1277-1376