*Microsporum canis*에 의한 건선양 몸백선 1예

동국대학교 의과대학 피부과학교실, 진단검사의학교실[1], 병리학교실[2]

황성민 · 김동민 · 서무규 · 하경임[1] · 김정란[2]

= Abstract =

A Case of Psoriasiform Tinea Corporis Caused by *Microsporum canis*

Sung Min Hwang, Dong Min Kim, Moo Kyu Suh, Gyoung Yim Ha[1] and Jung Ran Kim[2]

Departments of Dermatology, Laboratory Medicine[1] & Pathology[2], College of Medicine, Dongguk University, Gyeongju, Korea

Tinea corporis is dermatophytosis of trunk and extremities except terminal hair present region. We report a case of psoriasiform tinea corporis in a 11-year-old girl. The lesions were showed multiple, pruritic, thick scaly erythematous macules and patches on the left forearm and trunk. She had been treated with topical and oral corticosteroid for 5 months. Direct microscopic examination and fungal culture were positive for hyphae and colonies of *Microsporum canis*. Histopathologic examination of the skin lesion revealed parakeratosis, psoriasiform epidermal hyperplasia and perivascular inflammatory infiltration in upper dermis with presence of fungal hyphae in stratum corneum. She was treated with 250mg of terbinafine daily and topical lanoconazole for 1 month. Skin lesions cured without recurrence.

[Kor J Med Mycol 2010; 15(4): 165-169]

Key Words: Psoriasiform, Tinea corporis, *Microsporum canis*

서 론

몸백선 (Tinea corporis)은 사지와 체간의 털이 없는 피부를 침범하는 염증성 및 비염증성 피부사상균 감염증으로 보통 균에 감염된 사람이나 동물과의 직접적인 접촉이나 분비물, 혹은 발에서 집락을 형성하던 피부사상균이 다른 부위로 자가접종 됨으로써 전파되며, 소아의 경우에는 개나 고양이에 있던 *Microsporum(M.) canis* 등과 같은 동물호성 균주와의 접촉을 통해 감염되기도 한다. 임상적으로는 대개 명확한 경계를 갖는 다수의 홍반성 인설성 저색소 반으로 나타나고, 병변의 경계 부위에는 인설 및 염증성 변화가 더 심하게 관찰되는 반면 병변의 중심부에는 변화가 없는 고리 모양을 하고 있다[1]. 부적절하고 지속적인 스테로이드제제의 사용은 염증 반응의 억제와 세포 매개성 면역을 감소시켜 비전형적인 피부사상균 감염증을 유발하는데, 이로 인해 병변의 경계는 불분명해지고 홍반과 인설 및 염증 반응의 소실을 동반할 수 있으며 구진, 판, 농포, 결절, 육아종 등의 형태를 보여 습진, 건선, 농피증, 홍반성 루프스, 지루피부염, 주사, 경피증과 유사한 임상양상을 보일 수 있기 때문에 진단이 늦어지거나 오진되는 경우가 많다[2~10]. 국내 피부과 문헌상 건선양 몸백선에 대한 보고는 현재까지 1997년 김 등[6]이 보고한 1예 밖에 아직 없다.

접 수 일: 2010년 7월 6일, 수정일: 2010년 8월 23일
최종승인일: 2010년 8월 23일
†별책 요청 저자: 서무규, 780-350 경북 경주시 석장동 1090-1, 동국의대부속 경주병원 피부과
전화: (054) 770-8268, Fax: (054) 773-1581
e-mail: smg@dongguk.ac.kr

저자들은 11세 여아에서 고양이와의 접촉 후에 몸통과 좌측 팔에 피부병변이 발생하였으나 개인의원에서 습진으로 진단받고 장기간 스테로이드 제제를 사용한 후 건선의 임상양상을 보인 *M. canis*에 의한 몸백선 1예를 경험하고 문헌고찰과 함께 보고한다.

증 례

환 자: 황 OO, 11세, 여자

주 소: 몸통과 좌측 팔에 소양감을 동반한 다수의 두꺼운 인설성 홍반성 반점과 반

현병력: 내원 5개월 전 몸통과 좌측 팔에 소양감을 동반한 다수의 인설성 홍반성 반점과 반이 발생하여 개인의원에서 습진으로 진단받고 수차례 치료하였으나 병변의 호전을 보이지 않고 두꺼운 인설을 보이며 크기가 점차 증가되는 양상을 보여 본원에 내원하였다.

과거력 및 가족력: 환아는 내원 5개월 전 친구집에 놀러가서 애완용 고양이 6마리와 접촉하였다고 하였고, 내원 3개월 전에도 같은 집에 놀러가서 고양이를 데리고 놀았다고 하며 이후에 고양이와의 접촉은 없었다고 하였다.

이학적 소견: 피부 소견 외 특이사항 없음

피부 소견: 좌측 팔의 굴측부와 몸통의 전면 및 좌측에 다수의 두꺼운 인설성 홍반성 반점과 반이 관찰되었다 (Fig. 1~3).

진균학적 소견: 좌측 팔에서 시행한 KOH 검사 상 균사가 관찰되었으며 (Fig. 4), 병변부에서 채취한 인설을 사부로 사면배지에 25℃에서 8일

Fig. 1. Pruritic, thick scaly erythematous macules and patches on the flexural surface of left forearm.

Fig. 2. Multiple, pruritic, thick scaly erythematous macules and patches on the trunk.

Fig. 3. Close up view of lesions on the flexural surface of left forearm.

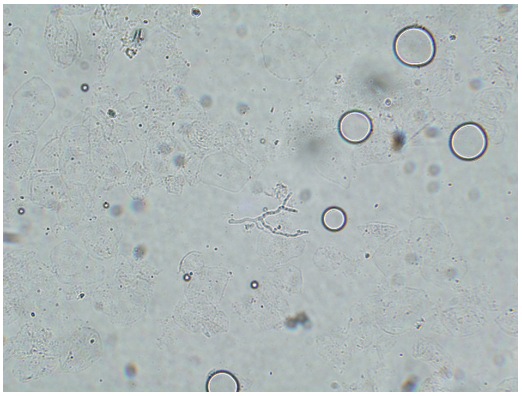

Fig. 4. Direct microscopic examination of some scales removed by scraping the lesion demonstrated several septated long hyphae (KOH mount, ×400).

Fig. 5. A white to light yellowish, flat colony on Sabouraud's dextrose agar plate at 25℃ for 2 weeks.

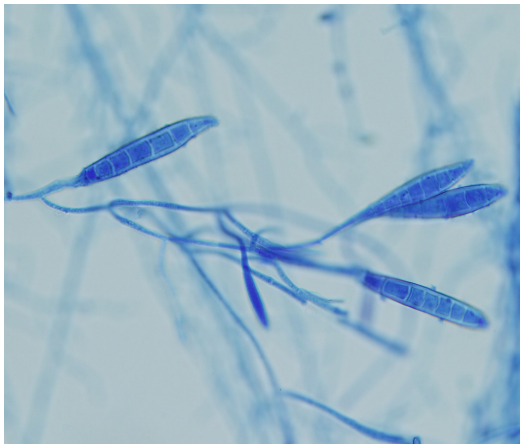

Fig. 6. Several spindle-shaped, eight celled macroconidium with echinulated surface was shown in slide culture of *M. canis* (Lactophenol-cotton blue stain, ×400).

간 배양한 결과 배지에 전면에는 희고 미세한 섬모상의 균사가 방사상으로 비교적 빠르게 자라는 균집락을 관찰할 수 있었으며, 배지의 뒷면은 황색을 나타내었다. 또한 평판배지에 계대배양 시 비슷한 소견을 보였다 (Fig. 5). 이 집락을 슬라이드 배양표본으로 만들어 Lactophenol-cotton blue로 염색하여 현미경으로 관찰한 결과 8개의 격벽으로 나누어진 방추형의 대생분자를 볼 수 있었으며 벽은 두꺼운 편으로 표면에 작은 돌기가 보여 *M. canis*로 동정하였다 (Fig. 6).

검사 소견: 일반혈액검사, 소변검사, 간기능 및

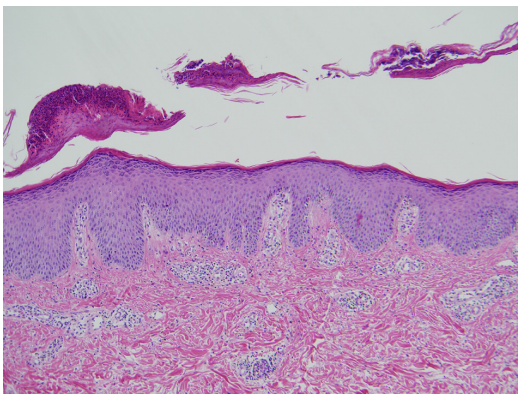

Fig. 7. Parakeratosis, psoriasiform epidermal hyperplasia and perivascular inflammatory infiltration in upper dermis (H & E, ×100).

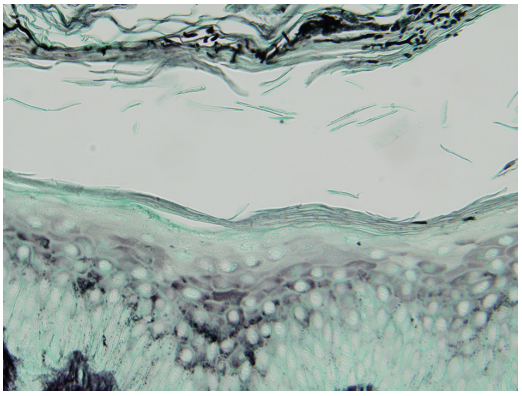

Fig. 8. Several long hyphae in stratum corneum (GMS stain, ×400).

신기능 검사와 매독혈청반응 검사, 흉부 X-선 검사, 심전도 검사는 모두 정상 범위 내지 음성이었다.

병리조직학적 소견: 병변부에서 시행한 피부생검의 H & E 염색 상 이상각화증 및 건선양의 표피 과증식을 보였고 상부 진피의 혈관주위로 염증세포의 침윤이 관찰되었으며 (Fig. 7), Gomori-methenamin silver (GMS) 염색에서는 각질층에서 검게 염색된 균사가 관찰되었다 (Fig. 8).

치료 및 경과: 1일 terbinafine 250 mg씩 1개월간 경구투여와 lanoconazole 크림의 국소 도포로 병변이 치유되었으며, 현재까지 재발 없이 추적관찰 중이다.

고 찰

최근 국내에서 생활수준이 향상되고 위생상태 및 영양상태가 호전됨에도 불구하고 몸백선의 빈도가 증가하고 있는 것은 당뇨병이나 기타 면역기능의 저하를 가져오는 질환의 증가, 스테로이드제제의 오남용, 애완 동물의 증가 등의 의한 것으로 생각된다[3,11~13]. 본 증례의 경우 환아가 친구 집에 방문하여 애완용으로 기르고 있는 고양이와 놀았던 적이 있으며, 이러한 애완 동물과의 접촉한 병력이 본 증례의 발생과 연관되었을 것으로 생각된다. *M. canis*는 동물호성 피부사상균으로 고양이나 개가 주된 감염원이 되는데 1988년 이 등[14]의 보고에 따르면 애완 동물로부터 감염되었다고 추정되는 27예 중 22예가 고양이로부터 감염되어 고양이가 *M. canis*에 의한 피부사상균 감염증에 주된 감염원이 되는 것으로 알려져 있다. *M. canis*는 몸백선, 머리백선 및 얼굴백선의 원인균으로 작용하는데 경미한 염증 반응에서부터 동통 및 소양감과 농포 등을 동반한 심한 염증 반응까지 다양하게 나타날 수 있으며, 특히 동물을 통한 감염일 경우 더 심하게 나타나고, 그 중 몸 백선의 경우에는 대부분 동전 크기 이하의 작은 원형이나 난원형 반이 다발성으로 나타나는 것이 특징이다[14,15]. 본 증례의 원인균주로 작용한 *M. canis* 역시 고양이로부터 감염된 것으로 생각되며, 동전 크기 이하의 작은 원형의 반점과 반이 좌측 팔의 굴측부와 몸통에서 다발성으로 관찰되었다. 몸백선의 임상양상은 전형적으로 인설을 동반한 고리모양의 병변으로 홍반을 띠고 종종 물집이 관찰되며 원심성으로 퍼지는 경계부를 가지는데 병변의 중앙부에는 인설이 관찰되거나 보존되는 양상을 지닌다[1]. 이외에도 다수의 환상형 반이 여러 개 융합되는 다환성 병변, 두꺼운 인설을 동반한 건선양 병변 및 장기간 스테로이드제제의 국소 도포나 비스테로이드성 제제인 pimecrolimus와 tacrolimus의 국소 도포로 인한 잠행백선 (tinea incognito)이 있다[16,17]. 본 증례에서는 다수의 인설성 홍반성 반점과 반이 좌측 팔과 몸통에 발생하였으나 개인의원에서 습진으로 진단받고 장기간의 스테로이드제제를 사용한 이후 건선의 피부병변과 유사한 두꺼운 인설을 동반한 홍반성 반점과 반으로 변형된 것으로 생각된다. *M. canis*에 의한 몸백선은 드물지 않으나, 전형적인 형태인 경계가 뚜렷한 인설성 반 혹은 삼출성 반의 형태가 아닌 임상적으로 건선과 비슷한 양상을 보인 점, 또한 개인의원에서 시행한 습진 치료로 병변의 모양이 바뀌었을 가능성 때문에 주의를 기울여야 할 증례라고 생각되어 보고하는 바이다.

건선양 몸백선에 대한 국내 보고는 1997년 김 등[6]이 37세 여자 환자의 양측 팔꿈치에 발생한 *T. rubrum*에 의한 건선양 몸백선 1예를 보고하였다. 그리고 국외 보고로는 2006년 Romano 등[2]이 이탈리아에서 15년간 발생한 잠행백선 조사에서 건선양 몸백선을 13예 보고하였는데 이중 7예는 몸통에 발생하였고 나머지 6예는 사지에 발생하여 본 증례와 발생부위가 같았으며, 원인균주로는 *T. rubrum* 9예, *T. mentagrophytes* 1예, *M. gypseum* 1예, *E. floccosum* 1예가 있었으나 본 증례와 같은 *M. canis*에 의한 몸백선은 1예 뿐이었다. 또한 2007년에는 Serarslan[7]이 본 증례와 같은 연령인 11세 여아에서 발생한 *T. rubrum*에 의한 농포성 건선양 몸백선을 보고하였다.

동물호성 진균에 의한 피부감염은 비교적 치료가 잘되며 terbinafine이나 itraconazole과 같은 경구용 항진균제와 국소 항진균제의 도포를 통해 효과적으로 치료할 수 있다. 본 증례에서도 1일 terbinafine 250 mg 경구투여와 lanoconazole 크림의 국소 도포를 1개월간 시행하여 병변이 치유되었으며 이후 병변의 재발은 없었다. 진균성 감염은 임상양상, KOH 검사, 진균배양 검사를 토대로 비교적 쉽게 진단할 수 있으나 피부병변이 전형적이지 않거나 장기간 부적절한 치료를 시행하여 피부병변의 변형이 이루어지는 경우에는 KOH 검사나 진균배양 검사를 실시하지 않아 진단을 놓칠 수 있다[5]. 따라서 동물과의 접촉여부, 초기

피부병변의 양상, 피부병변의 변화여부 및 앞서 이루어진 치료에 대해 자세히 병력청취를 하는 것이 필요하다. 이에 저자들은 11세 여아에서 고양이와의 접촉 후에 몸통과 좌측 팔에 피부병변이 발생하였으나 개인의원에서 습진으로 진단받고 장기간 스테로이드제제를 사용한 후 건선의 임상양상을 보인 *M. canis*에 의한 몸백선 1예를 경험하고 흥미로운 예라 생각하여 보고한다.

REFERENCES

1. Verma S, Hefferman MP. Superficial fungal infection: dermatophyted, tinea corporis, piedra. In: Wolff K, Goldsmith LA, Katz SI, Gilchrest BA, Paller AS, Leffell DJ, eds. Fitzpatrick's dermatology in general medicine. 7th ed. New York: McGraw-Hill, 2008: 1807-1821
2. Romano C, Maritati E, Gianni C. Tinea incognito in Italy: a 15-year survey. Mycoses 2006;49:383-387
3. Kang GS, Ko WT, Suh MK, Ha GY, Lee JI. A case of tinea corporis caused by *Trichophyton verrucosum* showing tinea imbricata-like clinical appearance. Korean J Med Mycol 2008;13:181-186
4. Ive FA, Marks R. Tinea incognito. Br Med J 1968; 3:149-152
5. Han TY, Rho YK, Seo SJ, Hong CK, Song KY. A case of tinea incognito presented like furunculosis. Korean J Med Mycol 2008;13:138-141
6. Kim JA, Kim SW, Moon SE. A case of verrucous and psoriasiform tinea corporis by *Trichophyton rubrum*. Korean J Dermatol 1997;35:1234-1240
7. Serarslan G. Pustular psoriasis-like tinea incognito due to *Trichophyton rubrum*. Mycoses 2007;50:523-524
8. Ko WT, Kang GS, Suh MK, Kim JH, Ha GY, Lee JI. A case of trichophytic granuloma of the leg caused by *Trichophyton rubrum*. Korean J Med Mycol 2008;13:176-180
9. Polat M, Artuz F, Karaaslan A, Oztas P, Lenk N, Alli N. Seborrhoeic dermatitis-like tinea faciei in an infant. Mycoses 2007;50:525-526
10. Kang GS, Hwang SM, Suh MK, Ha GY, Jang TJ. A case of rosacea-like tinea faciei caused by *Trichophyton rubrum*. Korean J Med Mycol 2010; 15:22-26
11. Jang SJ, Choe YB, Ahn KJ. A clinical and mycological study of tinea corporis. Korean J Dermatol 2004;42: 166-172
12. Porro AM, Yoshioka MC, Kaminski SK, Palmeira Mdo C, Fischman O, Alchorne MM. Disseminated dermatophytosis caused by *Microsporum gypseum* in two patients with the acquired immunodeficiency syndrome. Mycopathologia 1997;137:9-12
13. Romano C, Asta F, Massai L. Tinea incognito due to *Microsporum gypseum* in three children. Pediatric Dermatol 2000;17:41-44
14. Lee KH, Park SH, Yoon MS, Shim WC. A clinical study on *Microsporum canis* infections in Wonju city and neighboring Kangwon provinces. Korean J Dermatol 1988;26:82-89
15. Kim SH, Suh MK, Kim JH, Ha GY, Kim JR. A case of kerion celsi caused by *Microsporum canis* probably transmitted from hamster. Korean J Med Mycol 2009;14:23-27
16. Crawford KM, Bostrom P, Russ B, Boyd J. Pimecrolimus-induced tinea incognito. Skinmed 2004;3:352-353
17. Siddaiah N, Erickson Q, Miller G, Elston DM. Tacrolimus-induced tinea incognito. Cutis 2004;73: 237-238