대한의진균학회지 제22권 제4호 2017
http://dx.doi.org/10.17966/KJMM.2017.22.4.178

■ 증례 보고 ■

1979년에 진단된, 남매에서 발생한 황선

해운대진피부과[1], 가톨릭피부과의원[2], 인제대학교 의과대학 피부과학교실[3]

김기홍[1] · 방용준[2] · 전재복[2] · 김효진[3†]

= Abstract =

Favus Diagnosed in Siblings in 1979

Ki Hong Kim[1], Yong Jun Bang[2], Jae Bok Jun[2] and Hyojin Kim[3†]

Jin Dermatologic Clinic, Busan, Korea[1],
Catholic Skin Clinic, Daegu, Korea[2],
Department of Dermatology, College of Medicine, Inje University, Busan, Korea[3]

Favus is a chronic dermatophyte infection of the scalp presented by thick yellow crusts within the hair follicles which leads to scarring alopecia. Favus is associated with poor hygiene and malnutrition so that it is seen almost exclusively in Africa, the Middle East and parts of South America with abruptly decreased incidence nowadays. The last report referring favus was published in 1996 in Korea, which might have historical significance. Herein, we report favus diagnosed in siblings in 1979.
[Korean J Med Mycol 2017; 22(4): 178-181]

Key Words: Favus, *Trichophyton schoenleinii*, Scutulum

서 론

두부황선(favus)은 두피에 발생하는 만성 염증성 피부사상균 감염질환으로 가장 흔한 원인균은 *Trichophyton(T.) schoenleinii*이다. 주로 위생상태가 좋지 않은 환경에서 생활하는 아이들에게 발생하기 쉽고 탈모와 황선가피(균갑판(菌甲板), 황선균갑: scutulum)를 형성하며 초기에 적절한 치료를 하지 않으면 영구적 반흔성 탈모로 진행될 수 있다[1].

우리나라에서는 1959년 처음 확인되었고, 6.25 전쟁 직후 초등 아동과 고아원생들의 두부백선에 대한 집단 검진 때 처음으로 두부황선이 유행함을 확인한 바 있었다[2]. 이 후 경제발전으로 인한 생활환경 향상, 개인위생관리의 개선으로 감소하는 추세를 보였고, 문헌상 확인할 수 있었던 자료는 1979-1985년의 2예가 마지막이었다[3]. 저자들은 전술한 자료에 포함되었던 두부황선에 대한 임상적인 자료와 진균학적 자료를 찾아 정확한 정보와 기록을 남기는 것이 역사적 의의가 있다고 생각되어 보고한다.

Received: September 30, 2017, Revised: October 11, 2017, Accepted: November 21, 2017
†Corresponding author: Hyojin Kim, Department of Dermatology, College of Medicine, Inje University, 633-165, Gaegum-dong, Busanjin-gu, Busan, 47392, Korea.
Tel: +82-10-6556-3741, Fax: +82-51-897-6391, e-mail: pituitarygland@hanmail.net
Copyright@2017 by The Korean Society for Medical Mycology (pISSN:1226-4709, eISSN:2465-8278). All right reserved.
ⓒThis is an open-access article distributed under the terms of the Creative Commons Attribution Non-Commercial License(http://creativecommons.org/licenses/by-nc/3.0/), which permits unrestricted non-commercial use, distribution, and reproduction in any medium, provided the original work is properly cited. http://www.ksmm.org

증 례

증례 1

1979년 6월 9일, 17세 남자가 소양감을 동반한, 두정부와 전두부를 포함하는 광범한 탈모반와 황선가피(황선균갑, scutulum)를 주소로 내원하였다. 가족력은 어릴 때 부모와 이별하고 누이동생(증례 2)과 함께 고아처럼 생활하며 넝마주이 생활을 해왔다. 내원 5년 전 두정부에 둔기에 의한 외상으로 생긴 상처에 대해 국소 치료를 했으나 치유되지 않고 점차 탈모가 진행하고 가피가 발생하였다. 당시 동반된 전신증상은 관찰되지 않았다.

피부 소견은 두정부에 탈모가 진행되었고 두피는 약간 붉고 편평하고 단단하며 부분적으로 붉은 반점, 얕은 가피, 모낭성 농포와 소수의 전형적인 황선가피를 볼 수 있었다. 탈모반은 피부위축을 동반하였고, 발생 부위를 따라 폭 5~8 cm에 황색 또는 회백색의 가피와 황선가피가 중첩되어 형성되어 있었다. 모발은 먼지를 뒤집어 쓴 것과 같이 광택이 없고 모발견인 검사상 양성을 보였다(Fig. 1). 병소에서는 특이한 냄새가 나고 심한 소양감을 호소하였다. 이학적 검사상 경부 림프절의 무통성 종창이 관찰되었다.

KOH 검사에서 황선가피에는 크기가 일정하지 않은 원형, 타원형 또는 원주상의 포자가 많이 관찰되었으며 끝이 곤봉 모양 또는 두 개로 분지되었다. 모발 내에는 네모꼴로 짧게 분절된 연쇄상의 균사가 모발의 장축에 따라 길게 배열되었으며 기포는 볼 수가 없었다. 황선가피 및 모발을 사브로덱스트로오스배지(Sabouraud dextrose agar)에 접종하여 실온에 배양하였고, 1주일째 백색 융모상 균사가 발육하여 서서히 자라 1개월 후에는 바위 덩어리 모양으로 많은 주름 잡힌 집락을 형성하며 표면에는 미세한 백색분말로 덮혀 있었다. 균사는 배지 속에 까지 부채살 모양으로 발육하여 다갈색으로 착색되고 나중에는 집락과 함께 흑갈색으로 착색되었다. 그러나 계대 배양을 할수록 착색도는 연하여졌다.

Fig. 1. Hair loss patch with surrounding scutula presented as yellow thick scale on scalp in case 1

배양된 집락을 슬라이드 배양표본을 만들어 현미경 소견은 균사의 끝이 특징적인 샹들리에(chandelier) 모양을 나타내며 많은 후막포자가 관찰되어, 이상의 균학적 소견으로 *Trichophyton schoenleinii*를 동정하였다(Fig. 2).

치료는 그리세오풀빈(ultrafine particle)을 하루 500 mg 복용하고 국소 살리실산, 국소항진균제(tolnaftate)를 도포하였다. 치료 10일째 부터 소양감은 빨리 호전되고 환부도 깨끗해 졌으며 56일째 KOH 검사상 음성 소견이 확인되었으며 105일째 탈모반을 남기고 치유되어 치료가 종료되었다. 약 20년 후 환자는 탈모반를 주소로 내원하였는데, 황선에 대한 치료 이후에도 모발의 회복이 없었다고 하였고 내원 당시 두피 전반에 형성된 반흔성 탈모증이 확인되었다.

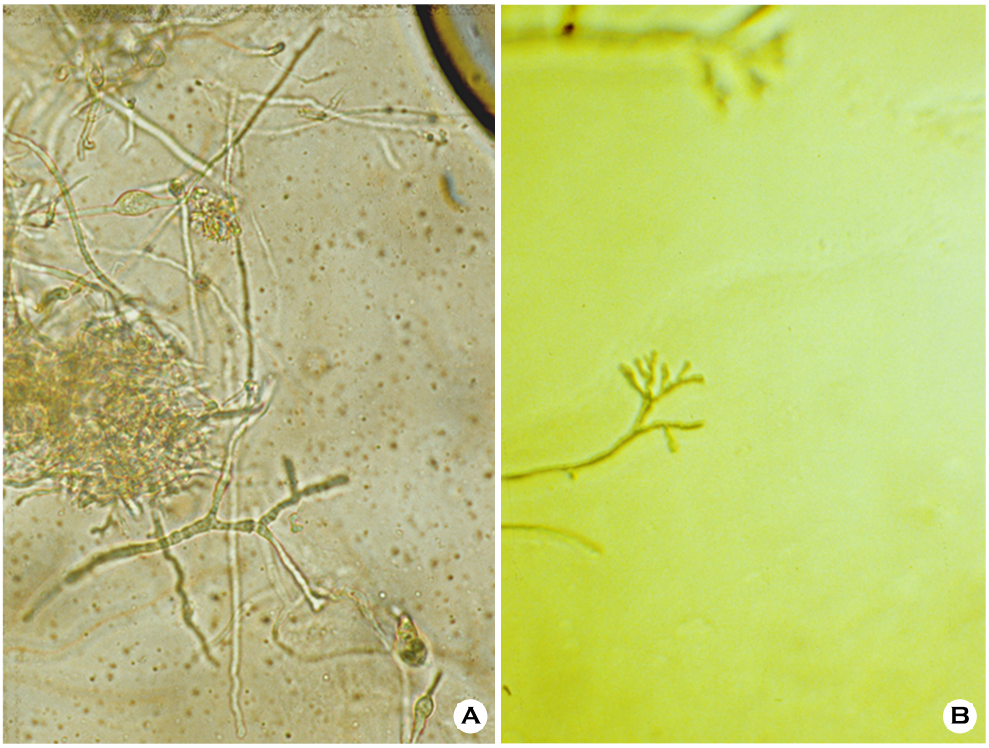

Fig. 2. Microscopic appearance of cultured colony **(A)** and characteristic 'chandelier' feature **(B)** (×400).

Fig. 3. Extensive hair loss patch extending to frontal, temporal, parietal area and scutula on scalp in case 2

증례 2

1979년 6월 9일, 15세 여자가 두피에 광범위하게 발생한 탈모반과 가피을 주소로 내원하였다. 가족력은 증례 1의 여동생이며 어릴 때부터 오빠와 함께 지내왔다. 내원 약 3년 전부터 두정부에 선행 외상력 없이 증례 1과 유사한 피부병변이 발생하여 서서히 진행되었으나 치료없이 지내왔다고 하였다. 피부 소견은 증례 1과 유사하여 심한 소양감을 호소하였으며 광범위하게 많은 황선 가피와 탈모반이 관찰되었다(Fig. 3). 이학적 검사상 경부 림프절 종창이 관찰되었다. 진균학적 검사 소견은 증례 1과 동일하였다. 치료는 증례 1과 동일하게 시행하였고 10일 경과 후 소양감이 경감되었고, 6주 후에 피부병변의 부분적으로 호전을 보였다. 3개월 후 탈모반 이외의 피부병변은 치료되었다.

고 찰

황선은 우리나라에서 6.25전쟁 직후 초등학교 아동과 고아원생들의 두부백선에 대한 집단 검진 때 처음으로 황선이 유행함을 확인한 바 있으나 그 후 문헌상으로 증례에 대한 확실한 보고가 없어 그 동태 파악이 어려운 상태이다. 최근 각 나라마다 생활 수준이 향상되고 환경 위생이 개선되어 그 발생 빈도는 낮아지고 있으나 아직도 일부지역에서 지방병으로 남아 있다고 한다.

Won 등이 1976년 1월부터 1986년 12월까지 조사에서 *T. schoenleinii*가 3예 분리되었는데 2예에서 두부백선에서 분리되었다고 기술하고 있으나, 황선에 대한 추가적인 기술은 없었다[4]. 저자들은 생활 환경이 과거에 비해 현저히 개선된 현재 추가적인 증례가 없을 것으로 생각하고, 1979년 경험하였던 황선에 대한 임상적 및 진균학적 소견을 보고하는 것이 이 질환을 관찰하는데 도움이 될 수 있는 좋은 자료라고 사료되어 보고하는 바이다.

Acknowledgements

본 증례는 고 서순봉교수님께서 생전에 정리하신 증례에 대한 기술과 임상 및 진균학적 자료를 근거로 작성되었습니다.

Conflict of interest

In relation to this article, I declare that there is no conflict of interest.

REFERENCES

1. Schieke SM, Garg A. Superficial fungal infection. In: Goldsmith LA, Katz SI, Gilchrest BA, Paller AS, Leffell DJ, Wolff K, editors. Fitzpatrick's dermatology in general medicine. 8th ed. New York: McGraw-Hill, 2012:2277-2297
2. Suh SB. A clinical study of dermatophytosis in Korea (I). Taegu Med J 1959;2:1-33
3. Suh SB. Dermtophytosis and its causative agents in Korea. Korean J Med Mycol 1996;1:1-10
4. Won YH, Kim SH, Kim SH, Kim YP. A clinical and mycological studies of dermatomycosis (1976-1985). Korean J Dermatol 1987;25:753-760