대한의진균학회지 제22권 제1호 2017
http://dx.doi.org/10.17966/KJMM.2017.22.1.42

■ 증례 보고 ■

*Purpureocillium lilacinum*에 의한 국소피부감염증 1예

전북대학교 의학전문대학원 피부과학교실[1],
전북대학교 임상의학연구소-전북대학교병원 의생명연구원[2]

곽현빈[1] · 박수경[1] · 윤석권[1,2] · 김한욱[1,2] · 박 진[1,2†]

= Abstract =

A Case of Localized Skin Infection due to *Purpureocillium lilacinum*

Hyun-Bin Kwak[1], Su Kyung Park[1], Seok Kweon Yun[1,2], Han Uk Kim[1,2] and Jin Park[1,2†]

Department of Dermatology, Chonbuk National University Medical School[1], Research Institute of Clinical Medicine of Chonbuk National University-Biomedical Research Institute of Chonbuk National University Hospital[2], Jeonju, Korea

Purpureocillium lilacinum, formerly *Paecilomyces lilacinus*, is a saprophytic fungus found in soil and rotting vegetation and rarely pathogenic to humans. Only 4 cases of cutaneous infection caused by *Purpureocillium lilacinum* have been reported in the name of *Paecilomyces lilacinus*. Herein, we report a case of localized cutaneous infection due to *Purpureocillium lilacinum*. A healthy 81-year-old immunocompetent male presented with an erythematous scaly and pustular plaque on his left dorsal hand that had begun 3 months ago. Histopathologic examination showed suppurative granulomatous inflammation with hyphae and round spores in the dermis. Periodic acid-Schiff and methenamine silver stain revealed fungal spores. Fungus culture from the biopsy specimen revealed velvety pink to white colonies after 15 day-incubation period. The slide culture stained with lactophenol-cotton blue showed typical long hyphae and flask-shaped phialides with oval conidia in chains. The result of DNA sequencing from the colony was identical to that of *Purpureocillium lilacinum*.

[Korean J Med Mycol 2017; 22(1): 42-49]

Key Words: *Purpureocillium lilacinum*, *Paecilomyces lilacinus*

서 론

Purpureocillium lilacinum(과거 *Paecilomyces lilacinus*)은 hypomycetes에 속하는 진균이며 주로 토양과 식물의 부패과정에서 발견된다. 임상 검체에서는 대개 오염균으로 분류되지만 당뇨, 악성종양, 혈액질환 등 면역기능이 저하된 환자에서 주로 안구감염의 형태로 발생하며 드물게는 특별한 유발요인 없이 피부감염을 일으키는 경우도 있다.

Received: November 6, 2016, Revised: February 2, 2017, Accepted: February 7, 2017
†Corresponding author: Jin Park, Department of Dermatology, Chonbuk National University Medical School, 20, Geonji-ro (Geumam-dong), Deokjin-gu, Jeonju, 54907, Korea.
Tel: +82-63-250-2745, Fax: +82-63-250-1970, e-mail: airmd@jbnu.ac.kr
Copyright@2017 by The Korean Society for Medical Mycology (pISSN:1226-4709, eISSN:2465-8278). All right reserved.
This is an open-access article distributed under the terms of the Creative Commons Attribution Non-Commercial License(http://creativecommons.org/licenses/by-nc/3.0/), which permits unrestricted non-commercial use, distribution, and reproduction in any medium, provided the original work is properly cited. http://www.ksmm.org

균주 중에는 *Paecilomyces lilacinus*가 인체감염을 가장 잘 일으키는 것으로 알려져 있다[1]. *Purpureocillium lilacinum*은 1907년 *Penicillium lilacinum*으로 명명된 이후, 1974년 *Paecilomyces lilacinus*로 변경되었으며 2011년 계통발생학적 분석을 통해 *Paecilomyces* 속에서 분리되어 *Purpureocillium*이라는 새로운 속으로 재분류되었다[2]. 국내 문헌 상 *Purpureocillium lilacinum*에 의한 피부감염증은 4예만이 보고되어 있으나, 이들 모두 새로운 분류법이 아닌 이전 분류에 따라 *Paecilomyces lilacinus*에 의한 감염으로 명명되어 보고되어 있다[3-6].

저자들은 건강한 81세 남성의 좌측 손등에 발생한 *Purpureocillium lilacinum*에 의한 국소 피부감염증 1예를 진균 배양검사 및 분자생물학 검사를 통해 진단하고 문헌고찰과 함께 보고한다.

증 례

환 자: 양 OO, 81세, 남자

주 소: 좌측 손등의 홍반성 인설성 판

현병력: 내원 3개월 전 좌측 손등에 홍반성 구진과 농포가 발생하였고, 며칠 후 가피를 동반한 홍반성 판으로 변하였다.

과거력: 특이 사항 없음.

가족력: 특이 사항 없음.

이학적 검사: 전신상태는 양호하였으며, 이학적 검사 상 피부 병변 이외에 폐, 중추신경계, 신장 등 다른 장기의 침범을 의심할 만한 소견은 관찰할 수 없었다.

피부 소견: 좌측 손등에 5.0 × 5.0 cm 크기의 비교적 경계가 명확하고 가피를 동반한 홍반성 판이 관찰되었다(Fig. 1).

검사 소견: 일반혈액검사, 소변검사, 간기능 및 신기능검사와 매독혈청반응검사, 흉부 X-선검사, 심전도 검사는 모두 정상 범위 내지 음성이었다.

병리조직학적 소견: 유두진피에서 림프구, 조직구와 다핵거대 세포로 구성된 만성 육아종, 농양 형성이 관찰되었고(Fig. 2A), Periodic acid-Schiff 염색에서 유두진피 내 붉은색의 균사와 포자가 관찰되었으며, methenamine silver 염색에서는 검은색의 균사와 포자가 관찰되었다(Fig. 2B).

Fig. 1. A solitary, well-defined, erythematous scaly plaque on the left dorsal hand

진균학적 소견: 병변부에서 시행한 KOH 검사는 음성이었다. 병변부에서 채취한 생검 조직을 Sabouraud dextrose agar (SD Agar™, Asan Pharm, Hwaseong-si, Korea) 배지에 25℃에서 배양한 결과, 초기에는 흰색이었으나 배양 15일째 진한 라일락색을 띄는 동일한 균집락을 관찰할 수 있었으며(Fig. 2C, 2D), 평판배지에 계대 배양 시에도 동일한 소견을 보였다. 이 집락을 슬라이드 배양표본으로 만들어 lactophenol cotton blue로 염색하여 현미경으로 관찰한 결과 균사에서 분지된 볼링핀 모양의 경자(phialides)가 보였고 경자 끝에는 사슬 모양을 이루는 타원형의 분생자(conidiophore)들이 관찰되었다(Fig. 2E).

분자생물학적 검사: 환자의 배양된 균집락으로부터 DNA를 분리하여 진균핵 내의 internal tran-

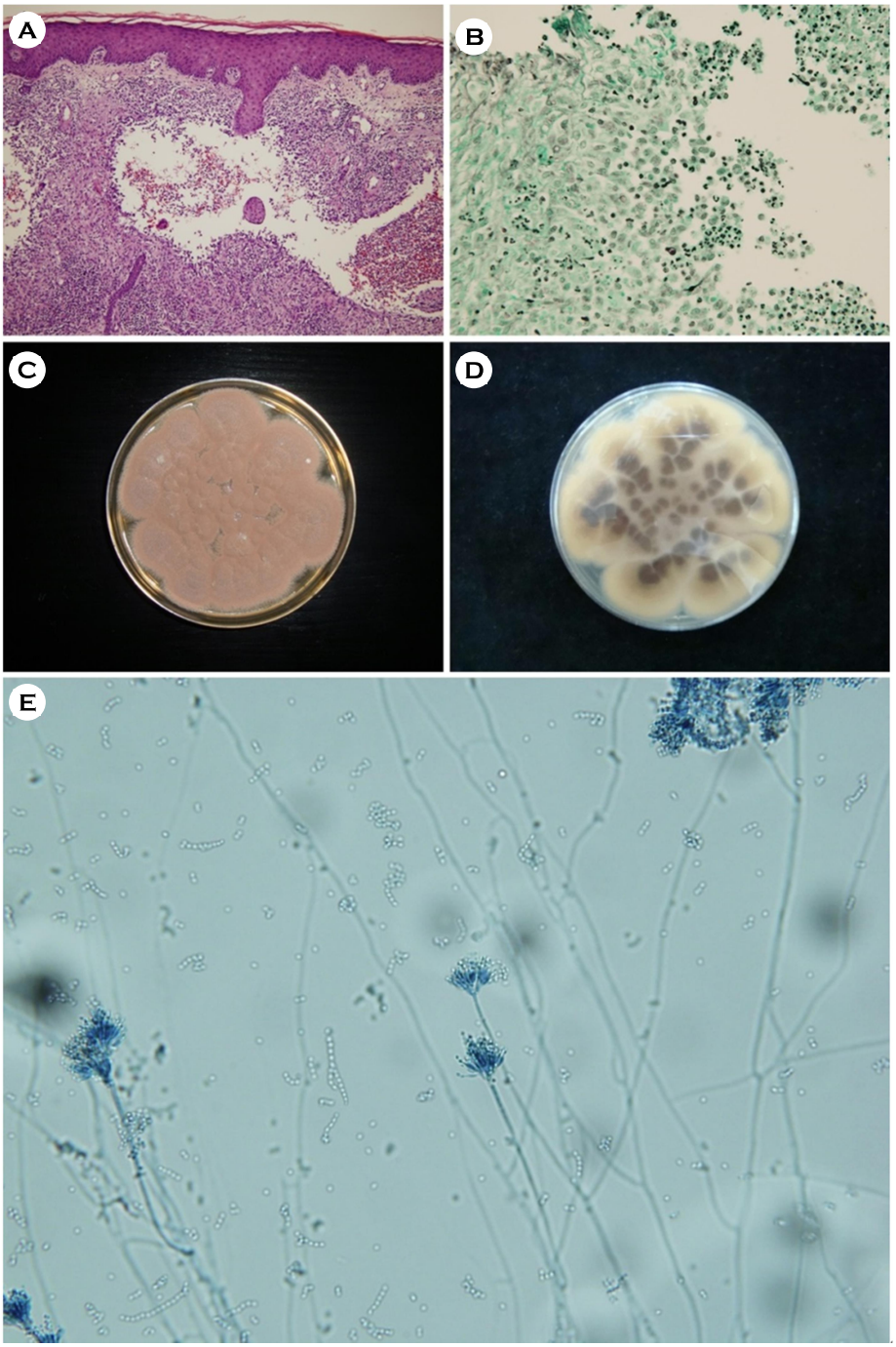

Fig. 2. (A) Histopathologic examination showing a granulomatous infiltration in the upper dermis (H & E, ×100). **(B)** Many black colored round spores in the dermis (methenamine silver stain, ×400) **(C)** Fifteen days after inoculation, pink-colored colonies with whitish margin were observed on Sabouraud dextrose agar. **(D)** Colony showing a yellowish tan reverse after incubation at 25℃ of 15 days **(E)** Long tapering flask-shaped, densely clustered phialides with chains of oval conidia (lactophenol cotton blue preparation, ×200)

Purpureocillium lilacinum strain M1447 18S ribosomal RNA gene, partial sequence; internal transcribed spacer 1, 5.8S ribosomal RNA gene, and internal transcribed spacer 2, complete sequence; and 28S ribosomal RNA gene, partial sequence

Sequence ID: KC157713.1

Score	Expect	Identities	Gaps	Strand
1059 bits(573)	0.0	573/573(100%)	0/573(0%)	Plus/Plus

```
Query  1    ATCATTACCGAGTTATACAACTCCCAAACCCACTGTGAACCTTACCTCAGTTGCCTCGGC  60
            ||||||||||||||||||||||||||||||||||||||||||||||||||||||||||||
Sbjct  52   ATCATTACCGAGTTATACAACTCCCAAACCCACTGTGAACCTTACCTCAGTTGCCTCGGC  111

Query  61   GGGAACGCCCCGGCCGCCGGCCCCCGCGCCGGCGCCGGACCCAGGCGCCCGCCGCAGGGA  120
            ||||||||||||||||||||||||||||||||||||||||||||||||||||||||||||
Sbjct  112  GGGAACGCCCCGGCCGCCGGCCCCCGCGCCGGCGCCGGACCCAGGCGCCCGCCGCAGGGA  171

Query  121  CCCCAAACTCTCTTGCATTACGCCCAGCGGGCGGAATTTCTTCTCTGAGTTGCACAAGCA  180
            ||||||||||||||||||||||||||||||||||||||||||||||||||||||||||||
Sbjct  172  CCCCAAACTCTCTTGCATTACGCCCAGCGGGCGGAATTTCTTCTCTGAGTTGCACAAGCA  231

Query  181  AAAACAAATGAATCAAAACTTTCAACAACGGATCTCTTGGTTCTGGCATCGATGAAGAAC  240
            ||||||||||||||||||||||||||||||||||||||||||||||||||||||||||||
Sbjct  232  AAAACAAATGAATCAAAACTTTCAACAACGGATCTCTTGGTTCTGGCATCGATGAAGAAC  291

Query  241  GCAGCGAAATGCGATAAGTAATGTGAATTGCAGAATTCAGTGAATCATCGAATCTTTGAA  300
            ||||||||||||||||||||||||||||||||||||||||||||||||||||||||||||
Sbjct  292  GCAGCGAAATGCGATAAGTAATGTGAATTGCAGAATTCAGTGAATCATCGAATCTTTGAA  351

Query  301  CGCACATTGCGCCCGCCAGCATTCTGGCGGGCATGCCTGTTCGAGCGTCATTTCAACCCT  360
            ||||||||||||||||||||||||||||||||||||||||||||||||||||||||||||
Sbjct  352  CGCACATTGCGCCCGCCAGCATTCTGGCGGGCATGCCTGTTCGAGCGTCATTTCAACCCT  411

Query  361  CGAGCCCCCCCGGGGGCCTCGGTGTTGGGGGACGGCACACCAGCCGCCCCCGAAATGCAG  420
            ||||||||||||||||||||||||||||||||||||||||||||||||||||||||||||
Sbjct  412  CGAGCCCCCCCGGGGGCCTCGGTGTTGGGGGACGGCACACCAGCCGCCCCCGAAATGCAG  471

Query  421  TGGCGACCCCGCCGCAGCCTCCCCTGCGTAGTAGCACACACCTCGCACCGGAGCGCGGAG  480
            ||||||||||||||||||||||||||||||||||||||||||||||||||||||||||||
Sbjct  472  TGGCGACCCCGCCGCAGCCTCCCCTGCGTAGTAGCACACACCTCGCACCGGAGCGCGGAG  531

Query  481  GCGGTCACGCCGTAAAACGCCCAACTTTCTTAGAGTTGACCTCGGATCAGGTAGGAATAC  540
            ||||||||||||||||||||||||||||||||||||||||||||||||||||||||||||
Sbjct  532  GCGGTCACGCCGTAAAACGCCCAACTTTCTTAGAGTTGACCTCGGATCAGGTAGGAATAC  591

Query  541  CCGCTGAACTTAAGCATATCAATAAGCGGAGGA  573
            |||||||||||||||||||||||||||||||||
Sbjct  592  CCGCTGAACTTAAGCATATCAATAAGCGGAGGA  624
```

Fig. 3. Alignment of ITS sequences of the sample from the patient. The sequences of ITS region of clinical sample was 100% match to that of *Purpureocillium lilacinum*.

scribed spacer (ITS) 부위의 염기서열을 얻은 후 BLAST를 이용하여 GenBank에 있는 *Purpureocillium lilacinum*의 ITS 부위의 염기서열인 *Purpureocillium lilacinum* strain M1447 (GenBank accession number KC157713)과 비교한 결과 100% 일치하여 *Purpureocillium lilacinum*으로 최종 동정하였다(Fig. 3).

치료 및 경과: 1일 itraconazole 200 mg을 2주간 경구 투여하여 홍반성 판의 크기와 두께가 줄어들면서 병변은 일부 호전되었으나, 이후 환자가 내원하지 않아 추적 관찰은 중단되었다.

고 찰

Purpureocillium 균종은 인체 감염의 드문 원인균으로 손톱바닥(nail bed) 감염부터 심부 조직 침범까지 다양한 범위를 가진다[7]. 이 균종은 *Penicillium* 및 *Aspergillus* 균종과 관련된 saprophytic mold로 처음 보고되어 1907년 *Penicillium lilacinum*으로 처음 명명된 이후 1974년 *Paecilomyces lilacinus*로 변경되었다. 하지만 2000년대 *Paecilomyces* 속이 단일계통이 아님이 밝혀지면서 2011년 Luangsa-Ard 등[2]의 상세한 계통발생학적 분석을 통해 유연관계가 깊다고 알려진 *Paecilomyces nostocoides*, *Isaria takamizusanensis*과 함께 잠자리동충하초과(*Ophiocordycipitaceae family*) 내 *Purpuerocillium*이라는 새로운 속(genus)으로 분류되었고 *Paecilomyces lilacinus*는 *Purpureocillium lilacinum*으로 다시 명명되었다. 이후 2013년 Perdomo 등[9]이 *Purpureocillium lilacinum*의 종내 유전학적 다양성을 확인하기 위해 4개의 다른 부위(ITS, 28S rDNA, *EF-1α*, RNA polymerase II)의 유전적 정보를 이용한 다측면분류법을 시행한 결과, *Purpureocillium lilacinum*과 *Paecilomyces nostocoides*는 동종임을 재차 확인하였으며, *Isaria takamizusanensis*도 *Purpureocillium lilacinum*과 가장 가까운 계통으로 확인되어 *Purpureocillium* 속으로 함께 분류될 수 있음을 재차 확인하였다.

*Purpureocillium lilacinum*은 1972년에 흉막 삼출액에서 처음으로 동정되었으며, *Purpureocillium lilacinum*에 의한 국소 피부감염은 1977년 Takayasu 등이 얼굴에 생긴 연조직염의 형태로 처음 보고하였다[10-12]. 이 균은 개체의 면역 능력이 감소한 경우, 장기이식이나 기타 수술적 술기 이후 또는 기회감염에 노출되어 있는 경우에 감염을 잘 유발하지만[13], 최근에는 특별한 유발 요인 없이 정상인에서도 감염의 빈도가 증가하고 있다[7].

국내 피부과 문헌에서는 총 4예의 피부감염[3-6], 안과 문헌에서는 총 5예[14-16](Table 1)의 안구감염이 보고되었는데, 최근 보고된 안감염 1예[16]를 제외하고는 모두 이전 분류에 따른 명명 법에 따라 보고되었으며, 새로운 계통발생학적 분석이 이루어진 2011년 이후 보고된 증례들도 *Paecilomyces*라는 이전 분류법을 따라 발표되었다[3,14,15]. 국내에 보고된 총 10예의 임상양상을 보면, 연령은 19세에서 83세까지 다양하였다. 피부 병변은 대개 홍반성 반점이나 판, 결절의 형태로 주로 노출 부위인 안면부, 팔에 발생하였다. 위험인자로는 2예가 콩팥이식술 후 장기간 면역억제제를 복용중인 환자 및 대장암을 진단받아 보조화학요법을 시행받고 있는 환자에서 감염증이 발생하였으며, 나머지 8예는 위험인자가 없는 정상인에서 발생하였다. 본 증례에서도 환자는 특별한 위험인자 없는 면역정상인이었으며, 직업상 평소 손의 노출이 많은 농부인 것과 손등에 병변이 발생한 것으로 보아 환자가 기억하지 못하는 미세한 외상과 연관이 있을 것으로 추정된다.

Purpureocillium 감염증의 진단은 전통적으로 진균학적 배양과 현미경적 소견 및 병리조직학적 소견에 의해 이루어져 왔으며, 최근에는 분자생물학적 방법이 보완적으로 이용되고 있다[16]. *Purpureocillium lilacinum*은 Sabouraud dextrose agar 배지에서 실온 배양하면 빠르게 성장하여 흰색, 연분홍색, 라일락색의 돔 모양의 집락을 형성한다. 초기에는 집락의 표면이 흰색을 보이지만 점차 라일락색으로 변하고 주변으로 퍼져나가는 얕은 주름들이 생기며, 집락의 뒷면은 라일락색을 보이고 일부는 갈색 또는 짙은 갈색을 보인다[5,6]. 일반적으로 *Purpureocillium lilacinum*은 lactophenol cotton blue 염색상 기저부는 부풀어 있고 긴 목을 가진 전형적인 플라스크 모양의 phialides가 중심축으로부터 약간 구부러진 모양을 띤다[17]. *Purpureocillium lilacinum*은 현미경적으로 두 가지 형태의 분생자 형성, 즉 분생자가 윤생구조의 경자로부터 기시하는 형태와 단일한 분생자병으로부터 기시하는 형태가 동시에 관찰될 수 있다[16]. 현미경적으로 두 가지 형태의 분생자 형성이 동시에 보이는 것은 일반적으로 오염을 시사하지만 집락의 형태가 단일한 경우 *Purpureocillium*

Table 1. Previous case report and present case of *Purpureocillium lilacinum* infection in Korea

Case	Age/ Sex	Infection type	Clinical feature	Site	Predisposing factor	Mycologic findings		Treatment
						Colony morphology	Microscopic morphology	
Cho et al[3]	19/M	Cutaneous	Erythematous patch	Cheek	None	Rapidly growing loose-textured, white to lilac floccose colony	Conidiogenesis with verticillate phialides	Oral griseofulvin → oral ketoconazole
Shin et al[4]	46/M	Cutaneous	Erythematous nodules	Forearm	Renal transplant	Rapidly growing velvety lilac colored colonies with shallow radiating furrows	Conidiogenesis with verticillate phialides	Excision
Ko et al[5]	83/M	Cutaneous	Erythematous plaque	Wrist	None	Rapidly growing velvety whitish pink colony	Conidiogenesis with verticillate phialides	Oral itraconazole (3 months)
Jung et al[6]	72/M	Cutaneous	Erythematous plaque	Shoulder	None	Velvety whitish to pink colored colonies	Conidiogenesis with verticillate phialides	Oral itraconazole (14 weeks) → Oral voriconazole (10 weeks)
Won et al[14]	67/M	Keratitis	None	Eye	None	Not described	Not described	Intravitreal and intravenous voriconazole
Chung et al[15]	69/F	Keratitis	None	Eye	None	Not described	Not described	Not described
	69/M	Keratitis	None	Eye	None	Not described	Not described	Not described
	72/M	Keratitis	None	Eye	None	Not described	Not described	Not described
Kim et al[16]	56/M	Keratitis	None	Eye	Colon cancer	White floccose center with lavender-colored periphery	Mixed features of conidiogenesis; 1. Verticillate phialides, 2. Single or a few clustered conidia directly on conidiophores	Intravitreal voriconazole, Oral itraconazole
Present case	81/M	Cutaneous	Erythematous plaque and pustules	Hand, wrist	None	Rapidly growing pink-colored colonies with whitish margin	Long hyphae and flask-shaped phialides with oval conidia in chains	Oral itraconazole (2 weeks)

*lilacinum*을 감별하여야 한다. 국소 피부감염증 4예에서는 *Purpureocillium lilacinum*의 형태학적 소견에 대해 기술되어 있으나, 모두 단일한 구조만을 기술하여 *Paecilomyces* 속에 합당한 형태만을 언급하고 있다. 모두 *Purpureocillium lilacinum*을 *Purpureocillium*이라는 새로운 속으로 보고하지 않고 *Paecilomyces lilacinus*로 보고하여 *Paecilomyces* 속에 합당하지 않은 구조에 대해서는 기술하지 않은 것으로 추정된다. 또한 현미경적으로 특징적인 경자의 윤생구조를 보일 경우 *Purpureocillium lilacinum*의 종 수준의 동정을 위하여 분자생물학적 동정법을 이용하는 것이 효과적일 것이다. 본 증례에서는 병변 부위의 조직을 25℃에서 15일간 배양한 결과 *Purpureocillium lilacinum*의 진균학적인 특징과 동일한 소견을 보였으며 DNA 염기서열결정(sequencing) 검사로 최종 동정하였다.

Purpureocillium 균종에 의한 감염은 현재까지 임상적 자료가 부족하여 명확하게 정립된 치료법

이 없고, 대체로 전신적 항진균제 투여 또는 외과적 절제술을 시행한다[6]. 따라서 항진균제 감수성 결과나 기존 치료 증례들을 기반으로 적절한 항진균제를 선택하는 것이 중요한데, amphotericin B, flucytosine, fluconazole에는 저항성을 나타내며, itraconazole의 경우 보고자마다 다양하나 대체적으로 제한적인 효과를 보이는 것으로 알려져 있다[11]. 반면 terbinafine이나 새로운 triazole계 약물인 voriconazole, ravuconazole, fosaconazole는 생체 외에서 감수성 검사에서 대체로 낮은 최소억제농도(MIC, minimum inhibitory concentration)를 보였다. 최근 들어 voriconazole 단독 요법으로 *Purpureocilllium lilacinum*에 의한 피부감염증을 효과적으로 치료한 증례들이 보고되고 있으며[6,18,19], voriconazole 400 mg를 약 3개월 정도 경구 투여하여 성공적으로 치료했다고 보고하였다. Terbinafine의 경우 생체 외 감수성 검사 결과와는 달리 단독 투여 시 9예의 피부감염증에서 치료실패를 보인 보고가 있다[6,12,13]. 단독 투여로 인한 치료실패를 줄이기 위해 병용 투여가 도움이 될 수 있는데, terbinafine과 voriconazole 혹은 ravoconazole의 병합 시 생체 외 감수성 검사에서 상승효과를 보인 바 있다[11,20]. 국내 보고된 피부감염증의 경우, 1예에서는 griseofluvin 500 mg로 6주간 치료하였으나 호전이 없어 경구 ketoconazole 400 mg로 변경한 뒤 12주 만에 호전을 보였으며, itraconazole (200 mg/day)을 3개월 간 경구 투여 후 병변의 호전을 보인 예와 itraconazole (200 mg/day)을 14주 투여 후에도 호전이 없어 voriconazole (400 mg/d)로 10주간 변경 투여하여 효과적으로 치료한 증례가 있다.

저자들은 특별한 기저질환이 없는 건강한 환자에서 발생한 *Purpureocillium lilacinum*에 의한 국소 피부감염증 1예를 경험하고 문헌고찰과 함께 보고한다. 향후 진균학적 및 분자생물학적 진단을 통한 진단과 함께 새로운 계통발생학적 분류를 기반으로 보고가 필요할 것으로 생각된다.

Conflict of interest

In relation to this article, I declare that there is no conflict of interest.

REFERENCES

1. Clark NM. *Paecilomyces lilacinus* infection in a heart transplant recipient and successful treatment with terbinafine. Clin Infect Dis 1999;28:1169-1170
2. Luangsa-Ard J, Houbraken J, van Doorn T, Hong SB, Borman AM, Hywel-Jones NL, et al. *Purpureocillium*, a new genus for the medically important *Paecilomyces lilacinus*. FEMS Microbiol Lett 2011;321:141-149
3. Cho GY, Cho EH, Choi GJ, Hong NS, Houh W. Facial cutaneous mycosis by *Paecilomyces lilacinus*. Korean J Dermatol 1984;22:89-93
4. Shin SB, Lee HN, Kim SW, Park GS, Cho BK, Kim HJ. Cutaneous abscess caused by *Paecilomyces lilacinus* in a renal transplant patient. Korean J Med Mycol 1998;3:185-189
5. Ko WT, Kim SH, Suh MK, Ha GY, Kim JR. A case of localized skin infection due to *Paecilomyces lilacinus*. Korean J Dermatol 2007;45:930-933
6. Jung MY, Park JH, Lee JH, Lee JH, Yang JM, Lee DY. A localized cutaneous *Paecilomyces lilacinus* infection treated with voriconazole. Korean J Dermatol 2013;51:833-836
7. Van Schooneveld T, Freifeld A, Lesiak B, Kalil A, Sutton DA, Iwen PC. *Paecilomyces lilacinus* infection in a liver transplant patient: Case report and review of the literature. Transpl Infect Dis 2008;10:117-122
8. Sung GH, Hywel-Jones NL, Sung JM, Luangsa-ard JJ, Shrestha B, Spatafora JW. Phylogenetic classification of *Cordyceps* and the clavicipitaceous fungi. Stud Mycol 2007;57:5-59
9. Perdomo H, Cano J, Gené J, García D, Hernández M, Guarro J. Polyphasic analysis of *Purpureocillium lilacinum* isolates from different origins and proposal of the new species *Purpureocillium lavendulum*. Mycologia 2013;105:151-161
10. Fenech FF, Millia CP. Pleural effusion caused by *Penicillium lilacinus*. Br J Dis Chest 1972;66:284-290

11. Pastor FJ, Guarro J. Clinical manifestations, treatment and outcome of *Paecilomyces lilacinus* infection. Clin Microbiol Infect 2006;12:948-960
12. Takayasu S, Akagi M, Shimizu Y. Cutaneous mycosis caused by *Paecilomyces lilacinus*. Arch Dermatol 1977;113:1687-1690
13. Gutierrez-Rodero F, Morganon M, Ortiz de la Tabla V, Mayoll MJ, Martin C. Cutaneous hyalohyphomycosis caused by *Paecilomyces lilacinus* in an immunocompetent host successfully treated with itraconazole: Case report and review. Eur J Clin Microbiol Infect Dis 1999;18:814-818
14. Won JY, Shin JY, Hwang JH, Joo CK. A case of fungal keratitis caused by *Paecilomyces lilacinus* after penetrating keratoplasty. J Korean Ophthalmol Soc 2014; 55:1384-1387
15. Chung SR, You IC, Cho NC, Ahn M. *Paecilomyces* keratitis: Cases in Korea and literature review. J Korean Ophthalmol Soc 2016;57:390-398
16. Kim JR, Kim DH, Jang JH, Sung HS, Kim MN. A case of fungal keratitis caused by *Purpureocillium lilacinum*: A microbiological review of Korean cases. Korean J Med Mycol 2016;21:84-91
17. Castro LG, Salebian A, Sotto MN. Hyalohyphomycosis by *Paecilomyces lilacinus* in a renal transplant patient and a review of human *Paecilomyces* species infections. J Med Vet Mycol 1990;28:15-26
18. Keshtkar-Jahromi M, McTighe AH, Segalman KA, Fothergill AW, Campbell WN. Unusual case of cutaneous and synovial *Paecilomyces lilacinus* infection of hand successfully treated with voriconazole and review of published literature. Mycopathologia 2012; 174:255-258
19. Huang CY, Sun PL, Tseng HK. Cutaneous hyalohyphomycosis caused by *Paecilomyces lilacinus* successfully treated by oral voriconazole and nystatin packing. Mycopathologia 2011;172:141-145
20. Ortoneda M, Capilla J, Pastor FJ, Pujol I, Yustes C, Serena C, et al. *In vitro* interactions of approved and novel drugs against *Paecilomyces* spp. Antimicrob Agents Chemother 2004;48:2727-2729