대한의진균학회지 제 1권 제 1호 1996
Kor J Med Mycol Vol. 1, No. 1, 1996

칸디다균에 의해 발생된 피부 궤양

경희대학교 의과대학 부속병원 피부과학교실

김형섭 · 조항래 · 김낙인

=Abstract=

Cutaneous Ulcer Due to Candida Infection

Hyoung-Seob Kim, Hang-Rae Cho and Nack-In Kim

Department of Dermatology, College of Medicine, Kyung Hee University, Seoul, Koera

Cutaneous ulcers due to candida infection are very rare condition, occurring almost in immunocompromised host or occuring as cutaneous manifestation of systemic candidal infection.

A 52-year-old woman presented with cutaneous ulcer on dorsum of left hand which had lasted for about 15 days. Bacterial culture showed nonpathogenic organism, *Enterobacter cloacae.* Mycologic studies including KOH mount and fungus culture were positive for pseudohyphae and colonies of Candida species. A biopsy specimen from the center of ulcer revealed numerous spores and fungal hyphae in the upper dermis and necrotic epidermis. Bacterial culture and fungus culture of patient's serum and urine were negative. Initial treatment with antibiotics had no effectiveness for 2 weeks. After then we treated with antifungal drug, itraconazole 100mg/day. After 6 weeks of antifungal therapy, the skin lesion was much improved.

We report this case, because it showed cutaneous ulcer due to candida infection but had neither systemic candidal infection nor clinical sign of immunosuppression.

Key Words: Candida, Cutaneous ulcer.

서 론

피부 궤양은 세균 감염, 진균 감염, 피부 결핵 등의 감염성 질환과 교원성 질환, 혈관성 질환, 당뇨병, 신생물, 화상이나 욕창 등 매우 다양한 질환에서 나타날 수 있다[1]. 진균 감염에 의한 피부 궤양은 주로 스포로트리쿰증 등의 심재성 진균 감염에 의해 발생되며, 칸디다는 피부와 점막의 각질층에 기생하므로 일반적으로 피부 궤양은 일으키지 않는 것으로 밝혀져 있다[2,3]. 그러나, 면역 기능이 저하된 환자에서 전신성 감염에 의해 피부 궤양이 발생되는 경우와[4] 선행된 피부 궤양 병변에 칸디다균이 이차 감염된 예는[5-7] 종종 보고되고 있다.

저자들은 선행된 피부 궤양, 면역기능의 저하, 전신성 칸디다 감염증의 증거가 없는 상태에서 피부 궤양이 칸디다균에 의해 발생된 것으로 사료되는 증례를 경험하고 문헌 고찰과 함께 보고하는 바이다.

증 례

환 자: 김 O O, 52세, 여자

주 소: 좌측 손등의 동통을 동반한 피부궤양

현병력: 환자는 평소 건강하게 지내던 자로 내

---

* 본 논문의 요지는 1995년도 대한의진균학회 제2차 학술대회에서 발표하였음.

† 별책요청 저자: 김형섭, 서울특별시 동대문구 회기동1 경희의료원 피부과, 우편번호 130-702

Fig. 1. 4×5 cm sized, oval-shaped ulceration on dorsum of left hand.

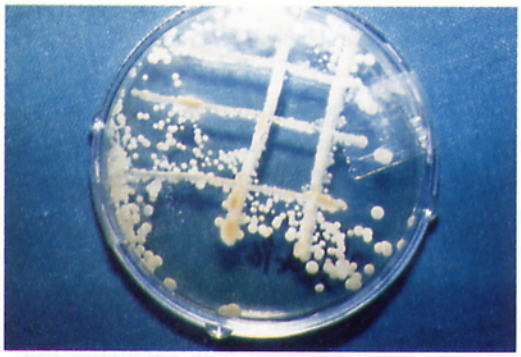

Fig. 2. Fungus culture showing white to cream colored, glistering colonies.

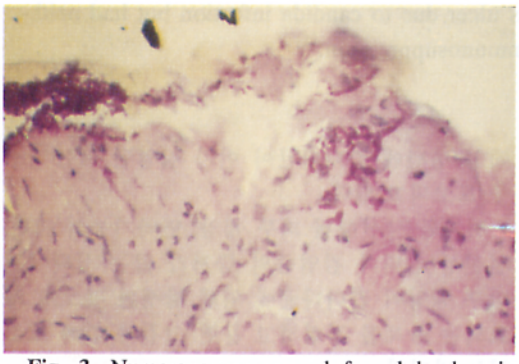

Fig. 3. Numerous spores and fungal hyphae in upper dermis (PAS stain, ×100).

원 약 한달전 좌측 손등부위에 작은 절종이 발생하였다. 수일 후 환자는 병변부위에 성분을 알 수 없는 고약과 식초를 한차례 국소 도포 하였다고 한다. 그 후 약 7-8일 후 같은 부위에서 작은 궤양이 발생하여, 약국에서 연고를 사서 국소 도포 하였으나, 그 크기는 점차 커져, 내원시 직경 4×5 cm의 타원형의 궤양이 형성되었다.

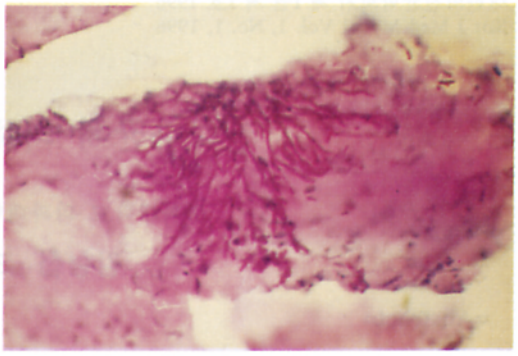

Fig. 4. Fungal hyphae and spores showing downward growth in the dermis (PAS stain, ×200).

Fig. 5. Much improved skin lesion after 4 week antifungal therapy.

과거력: 특이사항 없음.

가족력: 특이사항 없음.

이학적 검사: 환자의 전신상태는 양호하였으며, 피부 소견 이외에 특이 사항은 없었다.

피부 소견: 경계가 명확한 4×5 cm 크기의 타원형의 궤양이 좌측 손등에서 관찰되었다(Fig. 1).

검사 소견: 일반혈액 검사, 간 및 신기능검사, 혈청 전해질검사, 매독 혈청검사와 요검사는 모두 정상 또는 음성 소견을 보였으며, 병변부위에서 시행한 세균학적 검사상 병원성이 없는 장내세균의 일종인 *Enterobacter cloacae*가 소수 검출되었다. 두차례 실시한 진균학적 검사상 KOH 도말검사에서는 다수의 난원형의 분아포자와 균사가 관찰되었고, 진균배양 검사에서는 크림색의 점성 집락이 관찰되었다 (Fig. 2). 또한, 환자의 혈액과 소변을 검체로 진균 배양검사와 세균 배양검사를 실시하였으나 모두 음성의 소견을 보였다.

병리조직학적 소견: 병변 중앙 궤양 부위에서 실시한 피부생검 조직의 hematoxylin-eosin 염색

과 PAS 염색에서 표피는 괴사되어 있었고, 상부 진피층에서 다수의 포자와 균사가 관찰되었으며, 균사가 나무가지 모양으로 진피 하부 방향으로 자라는 것을 관찰할 수 있었다 (Fig. 3-4).

치료 및 경과: 내원 이후 습포와 함께 2주간 항생제를 경구 투여하였으나, 병변의 호전이 없었다. 그후 진균학적 검사와 조직 생검을 실시하고 칸디다균에 의해 발생된 피부 궤양으로 진단하고 6주간의 itraconazole 1일 100mg 내복과 함께 국소 항진균제 도포를 시행하여 병변의 현저한 호전을 관찰하였다 (Fig. 5).

고 찰

칸디다증은 *Candida*속의 균이 피부, 조갑, 점막 및 내부장기에 감염을 일으키는 질환이다. 이는 주로 *Candida albicans*가 원인이며 그 외 *C. stellatoidea, C. tropicalis, C. parapsilosis, C. guiliermondii, C. krusei, C. pseudotropicalis, C. zeylanoides* 등이 원인이 될 수 있다[3]. 칸디다균은 건강한 사람의 구강, 질, 장 등에 상재하는 인체 상재균으로 주로 숙주의 면역 상태의 변화가 있을 때나 생태학적 변화가 있을 때 감염을 유발한다[8]. 대부분 감염은 피부와 점막의 각질층에 국한되어 칸디다 구내염, 칸디다 질염, 칸디다 간찰진, 칸디다 조갑주위염, 칸디다 조갑증 등을 일으키나, 면역이 저하된 상태에서는 전신성 감염을 일으키기도 한다[9].

칸디다균은 일반적으로 피부 궤양이나 심부 감염증은 일으키지 않는 것으로 알려져 있다. 그러나, 다음의 두가지 경우에서는 피부 궤양 병변에서 칸디다가 검출될 수 있다. 첫째는 전신성 칸디다 감염증에서 피부 궤양이 나타난 경우로 이는 주로 면역 결핍증 환자, 항암제 투여나 면역 억제 요법을 실시하는 경우에 발생한다[4]. 그러나 면역 저하의 증거가 없는 환자에서 칸디다에 의한 전신성 감염증과 그에 따른 육아종성 지방층염과 다수의 하지 궤양이 보고 된 바 있다[10]. 또한, 면역력이 저하된 환자에서 칸디다의 전신성 감염없이 피부 궤양이 발생된 예도 보고된 바 있다[11]. 둘째는 이미 형성된 피부 궤양이나 수술 창상에 칸디다균이 이차 감염을 일으키는 경우이다[5-7]. 본 증례에서는 환자의 면역기능에 대한 검사는 실시하지 않았지만 과거력과 이학적 검사상 면역 저하의 어떠한 증거도 보이지 않았으며, 소변과 혈액 배양검사에서 진균이 검출되지 않아 면역 저하나 전신성 감염에 의한 피부 궤양의 형성은 배제할 수 있었다. 또한 환자는 외상이나 다른 궤양이 발생할 원인 질환이 없었다. 환자는 본원 내원전 절종으로 의심되는 병변이 발생하여 식초와 고약을 도포하였고 그로 인하여 궤양이 발생한 것으로 생각할 수 있으나 식초와 고약의 도포와 궤양의 발생간에는 7-8일의 시간적 차이가 있어 이를 궤양의 직접적 원인으로 생각하기는 어려웠다. 병변 부위의 세균배양에서는 *Enterobacter cloacae*가 배양되었는데 *Enterobacter cloacae*는 인체의 장내에 정상적으로 상주하는 그람 음성 간균으로 정상 피부에는 병원성이 없으며, 단지 면역기능이 저하된 환자에서 또는 궤양이나 창상등에 의해 국소면역이 저하된 부위에서 기회감염을 일으킬수 있는 균주로 알려져 있다[12]. 또한 세균 배양시 적은 양이 배양되어 이를 병인균으로 생각하기는 어려웠으며, 항생제 투여에 전혀 반응을 보이지 않은 점으로 보아 *Enterobacter cloacae*는 궤양의 원인균이라기 보다는 궤양이 형성된 후 이차감염된 것으로 생각된다. 이와 더불어 본 증례에서 칸디다에 대한 동정 검사를 실시하지는 않았지만, 진균배양 소견과 KOH 도말 검사에서 칸디다에 합당한 소견을 보였으며, 항진균제에 의해 치료되는 양상을 보여 칸디다를 원인균으로 생각할 수 있었다.

결론적으로, 본 증례에서 궤양의 발생은 칸디다의 전신성 감염이나 이차 감염이 아닌, 칸디다가 직접 피부로 침투하여 발생한 것으로 추정된다. 본 증례에서 칸디다가 피부로 침투하여 궤양를 일으킨 기전으로는, 궤양 형성 약 한달전에 있었던 절종에 의해 진피층의 손상이 있었고, 궤양 발생 수일전 식초와 고약의 도포로 피부의 국소 면역 능력이 저하되었고, 세균의 복합감염이 있었던 점 등이 칸디다에 의한 궤양의 형성과 진행에 부수적인 역활을 하였다고 사료된다.

본 증례와 감별해야 할 질환으로는 칸디다 육아종이 있으며, 이는 만성피부점막칸디다증의 일종으로 심한 과각화와 육아종성 병변을 보이고 영유아기에 발생하며 주로 얼굴과 두피에 호발한다[13]. 본 증례는 임상적 소견과 조직학적 소견에서 과각화와 육아종성 병변을 보이지 않으며, 환자의 나이가 52세인 점 등으로 칸디다 육아종과 감별할 수 있었다.

저자들은 본 증례를 통해 면역기능의 저하가 없는 정상인에서도 항생제 투여에 반응하지 않는 피부 궤양이 있는 경우 진균학적 검사가 필요하다고 생각하며, 앞으로 동정 검사를 시행한 칸디다에 의한 피부 궤양의 증례 보고와 칸디다나 기타 표재성 진균이 정상 표피층을 침투하여 진피층에 도달할 수 있는가에 대한 실험적 연구도 필요하다고 생각한다.

참 고 문 헌

1. Lookingbill DP, Marks JG, Jr. Principles of clinical diagnosis. In: Moschella SL, Hurley HJ, eds. Dermatology. 3rd ed. Philadelphia: W.B. Saunders, 1992: 168-192
2. Anold HL, Odom RB, Jammes WD. Andrews' disease of the skin. 8th ed. Philadelphia: WB Saunders, 1990; 14: 351-353
3. Kwon-Chung KJ, Bennett JE. Medical mycology. 4th ed. Philadelphia: Lea & Febiger Co, 1992: 280-337
4. Marcus J, Grossman ME, Yunakov MJ, et al. Disseminated candidiasis, *Candida* arthritis, and unilateral skin lesions. J Am Acad Dermatol 1992; 26: 295-297
5. Hansson C, Faergemann J, Swanbeck G. Fungal infections occurring under bandages in leg ulcer patients. Acta Derm Venereol(Stockh) 1987; 67: 341-345
6. Giandoni MB, Grabski WJ. Cutaneous candidiasis as a cause of delayed surgical wound healing. J Am Acad Dermatol 1994; 30: 981-984
7. English MP, Smith RJ, Harman RRM. The fungal flora of ulcerated legs. Br J Dermatol 1971; 84: 567-581
8. Montes LF. Candidiasis. In: Moschella SL, Hurley HJ, eds. Dermatology, 3rd ed. Philadelphia : W.B. Saunders, 1992: 913-923
9. Martin AG, Kobayashi GS. Yeast infection: Candidiasis, Pityriasis versicolor In: Fitzpatrick TB, Eisen AZ, Wolff K, et al, eds. Dermatology in General Medicine, 4th ed. New York: McGraw-Hill Book, 1993: 2452-2467
10. Ginter G, Rieger E, Soyer HP, et al. Granulomatous panniculitis caused by *Candida albicans*: A case presenting with multiple leg ulcers. J Am Acad Dermatol 1993; 28: 315-317
11. Galimberti RL, Flores V, Gonzalez MC, et al. Cutaneous ulcers due to *Candida albicans* in an immunocompromised patient-response to therapy with itraconazole. Clin Exp Dermatol 1989; 14: 295-7
12. ϕrskov F, ϕrskov I. Enterobacteriaceae. In: Samiy AH, Smith LH, JR., Wyngaarden JB, eds. Infe-ctious disease and medical microbiology, 2nd ed. Philadelphia: W.B. Saunders, 1986: 292-302
13. Hay RJ, Roberts SOB, Mackenzie DWR. Candidiasis. In: Rook A, Wilkinson DS, Ebling FJG, et al. Textbook of dermatology, 5th ed. London: Blackwell Scientific Publication, 1992: 1180-95