대한의진균학회지 제 1권 제 1호 1996
Kor J Med Mycol Vol. 1, No. 1, 1996

■ 증례보고 ■

독창양상을 보이는 원발성 피부 아스페르길루스증 1예

동아대학교 의과대학 피부과학교실, 동아대학교병원 미생물검사실*

이민수 · 김기호 · 이영길*

=Abstract=

A Case of Primary Cutaneous Aspergillosis

Min Soo Lee, Ki Ho Kim and Young Gil Lee*

Department of Dermatology, Dong-A University College of Medicine and Department of Clinical Pathology, Dong-A University, Hospital, Pusan, Korea*

We report a case of primary cutaneous infection by *Aspergillus fumigatus* in a 19-year-old immunocompetent woman. She developed pruritic erythematous papules on the frontal and temporal scalp area and pubic area. The lesions rapidly progressed to ulcers with central black eschars and pus drainage.

The diagnosis of *Aspergillus fumigatus* infection was established by the mycologic study of cultures from wound exudate and histopathologic examination of the skin lesion. The skin lesions were improved after 5 weeks of antifungal therapy with oral itraconazole (200mg/day). Five months later, the skin lesions had healed, leaving some scar.

Key Words: Primary cutaneous aspergillosis, Immunocompetent, Itraconazole

서 론

아스페르길루스 균종은 피부와 주위 환경 도처에 존재하는 진균으로 피부의 감염은 대개 혈행성 파종에 의한 2차적인 현상일 경우이다. 그러나, 숙주의 면역이 저하된 경우, 특히 악성종양 환자의 항암제 치료 또는 장기 이식 환자에서 면역억제제 사용 중에 기회 감염으로 발생할 수 있으며, 정상인에서도 드물게 발생할 수 있다[1,2].

국내 문헌상에는 조갑 아스페르길루스증 3예[3,4], 유방암 환자에서 발생한 원발성 피부 병변 1예[5], 요추 척추염 환자에서 발생한 의인성 피하 감염 1예[6], 급성 백혈병 환자에서 발생한 원발성 피하 감염 1예[7]와 만성 활동성 간염 환자에서 발생한 미만성 원발성 피부 아스페르길루스증 1예[8], 당뇨병 환자의 화상 창상에서 발생한 원발성 피부 아스페르길루스증 1예[9]가 보고되어 있으며, 두피 및 치골 부위 피부 등 모발이 있는 부위에서 독창의 형태로 발생한 경우는 아직 보고된 바 없었다.

저자들은 다른 질환 없이 건강한 여자에서 *Aspergillus fumigatus*에 의해 독창 양상을 보인 피부의 아스페르길루스증 1예를 경험하고 이를 문헌고찰과 함께 보고한다.

증 례

환 자: 신OO , 19세 여자

초진일: 1995년 11월 21일

주 소: 두피와 치골 부위에 발생한 소양감이 있는 다수의 홍반성 판과 중심부에 괴사성 건조가피 그리고 농 배출

현병력: 내원 3주전부터 두피(전두부와 측두

†별책요청 저자: 이민수, 부산광역시 서구 동대신동 3가1 동아대학교 의과대학 피부과학교실, 우편번호 602-103

부)와 치골부위의 피부에 소양감을 동반한 다수의 홍반성 구진이 발생되었으며, 이후 시간이 지남에 따라 중심부에 건조 가피를 형성하였고, 일부 병변은 농이 배출되어 개인병원에서 5일간 치료후 본원 방문함.

과거력: 특기 사항 없음

가족력: 특기 사항 없음

이학적 소견: 전신 상태 양호하고 피부병변외에 이상 소견은 없음

피부소견: 전두부, 측두부와 치골부위에 다수의 홍반성 판과 중심부에 괴사성 건조 가피가 관찰되었으며 일부 병변은 괴사성 궤양으로 진행하여 농이 배출되었음(Fig. 1, 2).

검사 소견: 일반혈액검사, 간기능검사, 소변검사는 정상 범위 혹은 음성이었다. Multitest CMI 검사상 hyponergy 소견 보였으며 흉부 X선 검사상 이상 소견은 발견되지 않았다. 농배양검사상 *Staphylococcus aureus*가 배양되었다.

진균검사 소견: 치골부위의 괴사성 병변에서 채취한 농을 Sabouraud's dextrose agar평판 배지에서 접종하여 25℃ 에서 배양후 수일 내에 신속히 자라는 주변부는 백색을 띄며 중심부는 암녹색을 가지는 집락을 관찰할 수 있었다(Fig. 3). 균태의 가장자리를 Lactophenol cotton blue로 염색하여 관찰한 결과 균사는 무색으로 격막을 가지며 분생포자병(conidiophore) 끝에 직경 15 - 25 μm의 inverted flask모양의 소포(vesicle)가 있었다. 이 소포의 상반부에 계관 모양의 단층의 편자(sterigmata)가 4 - 6 μm의 길이로 배열되었으며, 이와 연결되어 2 μm의 구형의 분생포자(conidia)가 촘촘한 괴를 이루고 있어 전형적인 *Aspergillus fumigatus*의 소견을 보였다(Fig. 4).

병리조직학적 소견: 치골 부위의 괴사성 병변에서의 조직을 H&E 염색을 시행한 결과 표피는 부분적 괴사가 관찰되었으며, 진피 전반에 걸쳐 염증세포의 침윤이 관찰되었다(Fig. 5). Gomori-

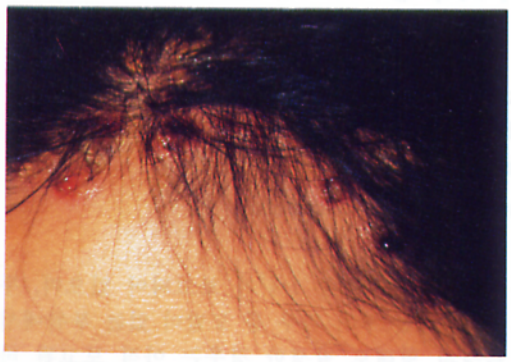

Fig. 1. Multiple erythematous patches and cental necrotic eschars with pus drainage on the frontal scalp area.

Fig. 2. Multiple erythematous patches and central necrotic eschars with pus drainage on the pubic area.

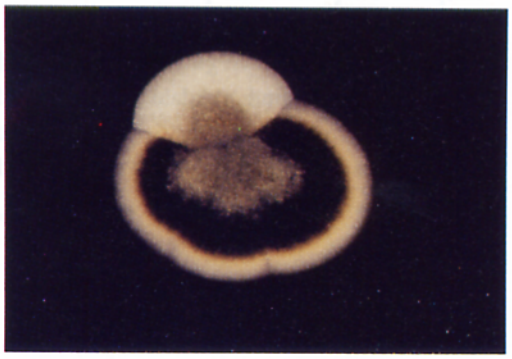

Fig. 3. Dark-green colored and velvety surfaced colonies appeared on Sabouraud's dextrose agar at 25℃ after 8 days of cultivation.

Fig. 4. Conidiophores having vesicles covered by single row of sterigmata with conidia (Lactophenol cotton blue stain, ×400).

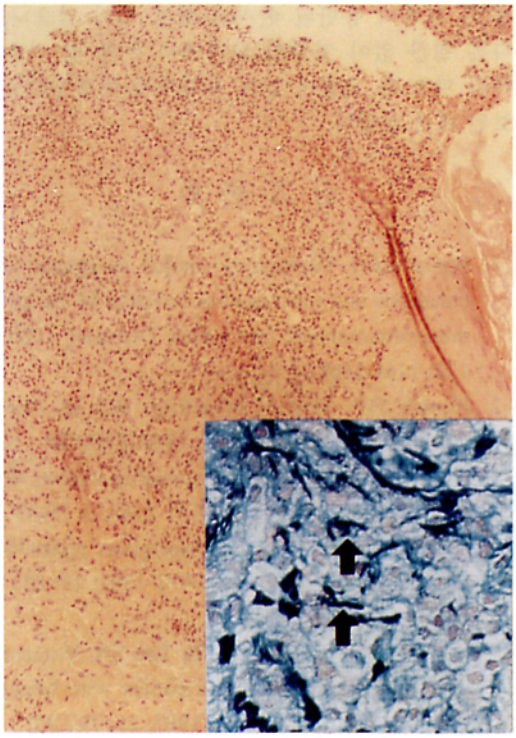

Fig. 5. Epidermis shows partial necrotic area and dermis shows diffuse inflammatory infiltration(H&E, ×100). Inset: Acute angle branching hyphae are showen in the upper dermis(⬆)(Gomori-methenamine silver stain, ×400).

methenamine silver 염색상 상부 진피에서 균사들은 예각으로 분지 되는 소견을 보였고, 포자는 발견되지 않았다(Fig. 5).

치료 및 경과: Itraconazole을 1일 200mg씩 5주간 복용하여 병변의 호전을 보였고, 5개월후 병변부위는 흉터를 남기며 치유된 소견이 관찰되었다.

고 찰

아스페르길루스 균종은 면역력이 저하된 숙주에서 칸디다균 다음으로 흔히 기회감염을 일으키며, 때때로 정상인에서도 원발성 감염을 일으키는 것으로 알려져있다[10]. 이들 균종들은 토양, 물, 부패된 식물, 그리고 생물체의 잔해등 주위 환경 도처에 존재하는 흔한 saprophytic fungi이다[11].

아스페르길루스균의 600여종 중 약 20여종이 질환을 유발하는데 이중 *A. fumigatus*가 가장 흔한 병원성 균이며, 그 외에도 *A. flavus, A. niger, A. terreus, A. nidulans*등과 그 외의 여러 비병원성 균종 또한 질환을 일으킬 수가 있다. 이중 *A. fumigatus*는 이차성 피부감염을, *A. flavus*는 원발성 피부감염을 잘 일으키는 균으로 알려져있다[10]. 일반적으로 아스페르길루스증은 다량의 포자 흡입에 의해 질환이 생기고 이환된 환자의 약 90%가 폐에서 발생된다. 임상적으로 괴사성 기관지 폐렴, 출혈성 폐경색, 농양 또는 공동을 형성하며 30%에서는 원발 부위에서의 혈행성 파종에 의해 주로 피부와 중추신경계에 감염을 일으키고 그 외에 뼈, 신장, 간, 췌장, 위장관 등의 어느 장기에도 속발할 수 있다[12,13]. 현재까지 동반질환 없이 건강한 사람에서 발생한 원발성 피부 아스페르길루스증은 총 6예가 있으며, 이 중 3예에서 *A. terreus*에 의해 발생하였다[10,14-18].

감염을 초래하는 주된 소인성 인자로는 장기간의 부신피질호르몬제 투여, 광범위 항생제 투여, 백혈구 감소증, 악성종양, 고혈당 및 국소 조직손상 등이 있다. 악성종양으로는 특히 림프종, 백혈병, 재생불량성 빈혈등 혈액 또는 림프세망 조직 기원의 악성종양에서 감염을 잘 일으킨다. 원발성 피부 아스페르길루스증은 특히 국소 외상, 정맥주사나 카테터를 삽입한 곳 및 접착테이프나 부목에 의해 마찰되는 부위, 화상 병소 등에서 흔히 발생한다[19]. 본 증례는 다른 동반질환과 외상을 받은 적 없는 건강한 젊은 여자에서 발생하였고 *S. aureus*와의 혼합 감염을 보였다.

아스페르길루스증은 알레르기, 정착, 조직침범, 중독 혹은 종양의 4가지 임상형으로 분류하기도 한다[2]. 원발성 아스페르길루스증은 자색조의 부종성 경결판과 결절, 출혈성 수포 또는 봉소염 등이 외상 후에 발생하여 검은 가피를 가진 궤양으로 진행되나 다발성 또는 미만성 분포를 초래하는 경우는 극히 드물다. 전이성 아스페르길루스증은 적색 반점, 구진, 농포, 결절, 농양 또는 육아종의 임상 양상을 보이고, 봉소염, 자반, 궤양, 표피괴사는 잘 발생하지 않는다[20].

본증의 진단은 피부 병변에서의 KOH 직접도말 검사에서 예각으로 분지하는 격막성 균사를 관찰함으로써 가진단이 가능하며, 확진을 위해서는 조직의 진균배양검사와 병리조직검사가 필요한데 본 균종은 주위환경 도처에 존재하며 배지에서 오염균으로 빠른 속도로 배양되므로 원인균으로 판단을 위해서는 반복적인 배양 검사가 필요하다[21]. 따라서 PAS염색과 Gomori methenamine

silver 염색상 지름이 2-4 μm인 예각으로 분지하는 격막성 균사를 확인하는 것이 중요하다. 아스페르길루스 균종은 Sabouraud's dextrose agar에서 빠른 속도로 자라는데, 초기의 집락은 흰색을 띄나, 점점 시간이 지남에 따라 균종에 따라서 다양한 색을 나타낸다. 이러한 균태를 현미경으로 강확대 관찰시 분생자병 끝에 2-4 μm의 분생포자로 덮인 정낭이 관찰된다. 각각의 균종의 감별은 집락의 성상, 색조, 소포와 편자의 형태, 분생포자병의 크기와 길이 등을 동일한 배양 조건하에서 비교하여 감별한다[2]. 그 외의 진단 방법으로는 ELISA를 이용한 아스페르길루스 항원 검출 방법이 조기 진단과 소인성 인자를 가진 환자에서의 예비검사로 유용하며[22], DNA probe를 이용한 분자 생물학적 진단도 개발되고 있다[23]. 본 증례에서는 진균배양검사와 균태의 강확대소견상 전형적인 *A. fumigatus*소견이 관찰되었고, Gomori-methenamine silver 염색상 상부진피에서 예각으로 분지되는 균사가 관찰되어 진단내릴 수 있었다.

이 질환의 치료는 전신적 항진균제 치료, 국소 창상 치료, 소인성 인자의 제거 등이 있다. 항진균제로는 amphotericin B가 주된 치료제로 사용되고, flucytosine과의 병합요법이 상승효과를 보이는 것으로 알려져있다. amphotericine B 사용시 발생하는 부작용으로는 거의 대부분에서 발열, 오한이 발생하고 그 외 두통(40%), 구토와 오심(20%), 용혈성 빈혈, 신독성, 정맥염등이 보고되었다. 이중 신독성이 가장 위험한 합병증이다[13]. 그 외에 nystatin[7], potassium iodide[2], ketoconazole[6] 등의 단독 사용 또는 병합요법에 위한 치료 예가 보고되었다. Itraconazole은 triazole유도체로서 종전의 azole계통인 miconazole이나 ketoconazole보다 부작용이 적으며 항진균 작용이 월등히 강한 것으로 알려져 있으며 amphotericin B 치료에 저항을 보이는 아스페르길루스에 의한 골수염의 치료에 좋은 효과를 보인 예가 보고되고있다[24]. 본 증례는 itraconazole을 1일 200mg씩 5주간 복용하였고, *S. aureus* 감염 치료를 위해 광범위 quinolone제제(Cravit®)을 1일 200mg씩 2주간 투여하였다. 치료 5개월째 추적관찰상 병변부위는 재발없이 흉터를 남기며 치유된 소견이 관찰되었다.

현재까지 국내에서 보고된 예는 유방암[5], 요척추염[6], 급성 백혈병[7], 만성 활동성 간염[8], 당뇨병[9]의 질환이 동반된 환자의 보고 예가 있으나, 다른 질환 없이 건강한 환자에서 두피 및 치골부위 피부 등 모발이 있는 부위에서 독창양상을 보인 예는 없었다.

참 고 문 헌

1. Weitzman I. Saprophytic molds as agents of cutaneous and subcutaneous infection in the immunocompromised host. Arch Dermatol 1986; 122: 1161-1168
2. Rippon JW: Medical mycology. 3rd ed. Philadelphia, WB Saunders Co. 1988: 618-650
3. 서순봉, 변동길, 이교연. Aspergillus sydowi 에 의한 조갑진균증 1예. 대피지 1968; 6: 39-43
4. 이병진, 김인주, 서순봉. Aspergillus repens에 의한 조갑 진균증 2예. 대피지 1981; 19: 881-886
5. Nam IW, Lee KH, Bang DS, Lee SN. Primary cutaneous aspergillosis in a patient with breast carcinoma. Kor J Dermatol 1987; 25: 797-801
6. 김동석, 김성화, 김상원. Ketoconazole로 치유된 요추 척추염 환자에서 발생된 의인성 피하 아스페르길루스증. 대피지 1987; 25: 643-648
7. 정승용, 김정애, 박경찬, 이환종. 급성 백혈병 환자에서 발생한 원발성 피부 아스페르길루스증 1예. 대피지 1992; 30: 211-216
8. 권호준, 정재봉, 이규석, 송준영. 만성 활동성 간염 환자에서 발생한 미만성 원발성 피부 아스페르길루스증 1예. 대피지 1995; 33: 172-178
9. 이지범, 이승철, 원영호, 전인기. 당뇨병환자의 화상 창상에서 발생한 원발성 피부 아스페르길루스증 1예. 대피지 1996; 34: 350-354
10. Bohler K, Mertze D, Poitschek CH, Jurecka W. Cutaneous aspergillosis. Clin Exp Dermatol 1990; 15: 446-450
11. Rinaldi MG: Invasive aspergillosis. Rev Infect Dis 5: 1983: 1061-1077
12. Hawkins C, Armstrong D. Fungal infections in the immunocompromised host. Clin Hematol 1984; 15: 935-942
13. Radentz WH: Opportunistic fungal infections in immunocompromised hosts. J Am Acad Der-

matol 1989; 20: 989-1003
14. Cahill KM, Mofty A, Kawaguchi TP. Primary cutaneous aspergillosis. Arch Dermatol 1967; 96: 545-7
15. Myers JT, Dunn AD. Aspergillus infection due to Aspergillus terreus. JAMA 1930; 95: 794-6
16. Cheetham HD. Subcutaneous infection due to Aspergillus terreus. J Clin Pathol 1964; 17: 251-3
17. Suseelan AV, Gugnani HC, Ojukwu JO. Primary cutaneous aspergillosis due to Aspergillus terreus. Arch Dermatol 1976; 112: 1468
18. Mowad CM, Nguyen TV, Jaworsky C, Honig PJ. Primary cutaneous aspergillosis in an immunocompetent child. 1995; 33: 136-137
19. Grossman ME, Fithian EC, Behrens C, Bissinger J. Primary cutaneous aspergillosis in six leukemic children. J Am Acad Dermatol 1985; 12: 313-318
20. Demis DJ: Clinical Dermatology. Philadelphia, J.B. Lippincott Co. 1994, unit 17-25
21. Bennet JE. Aspergillus. In; Mandel GI, Douglas RG Jr, Bennett JE, eds. Principle and practice of infectious diseases, 2nd ed. New York: John Wiley Sons. 1985: 1447-1451
22. Rogers TR, Haynes KA, Barnes RA. Value of antigen detection in predicting invasive pulmonary aspergillosis. Lancet 1990; 336: 1210-1213
23. Spreadbury C, Holden D, Aufauvre-Brown A, Bainbridge B, Cohen J. Detection of aspergillus fumigatus by polymerase chain reaction. J Clin Microbiol 1993; 31: 615-621
24. Sachs MK, Paluxxi RG, Moore JH, Fraimow HS, Ost D.: Amphotericin-resistant aspergillus osteomyelitis controlled by itraconazole. Lancet 1990; 335: 1475