대 한 의 진 균 학 회 지 제 2 권 제 1 호 1997
Kor J Med Mycol Vol 2, No 1, p.77~80, 1997

*Trichophyton mentagrophytes*에 의해 안면에 발생한 모낭염 1예

서울대학교 의과대학 피부과학교실

안종성 · 김정애 · 조광현 · 윤재일

=Abstract=

Folliculitis on the Face due to *Trichophyton mentagrophytes*

Jong Seong Ahn, Jeong Aee Kim, Kwang Hyun Cho and Jai Il Youn

Department of Dermatology Seoul National University College of Medicine Seoul, Korea

Superficial fungal infections of the face, especially at the beard region, are frequently misdiagnosed. Application of corticosteroids modifies these original clinical manifestations and induces other dermatoses, which may lead to misdiagnosis.

We report the case of a patient with fungal folliculitis on the face. The patient had multiple papules and pustules on the perioral area, cheek and periorbital area. Clinically, these lesions looked like lupus miliaris disseminatus faciei or rosacea. At first, we treated the patient with systemic roxithromycin and topical clindamycin, but there was no response to the therapy. Histopathological and mycological examinations revealed that the diagnosis was folliculitis due to *Trichophyton mentagrophytes*. The lesion was cured by administration of itraconazole for 6 weeks.

Key Words: Fungal folliculitis, *Trichophyton mentagrophytes*

서 론

안면에 발생하는 백선증은 신체의 다른 부위에 발생한 예와 달리 전형적인 임상양상을 나타내지 않고 다른 피부 질환과 유사한 피부증상을 보이는 경우가 있어서[1~4] 경험이 있는 피부과 의사도 간혹 오진하는 수가 있다. 특히 국소 부신 피질 호르몬제의 부적절한 사용으로 인해 병변이 변형되거나[2] 진균성 모낭염을 일으킨 경우에는 진단이 쉽지 않다.

저자들은 국소 부신 피질 호르몬제의 부적절한 사용으로 인해 진단이 어려웠던 안면 부위에 발생한 *Trichophyton mentagrophytes*에 의한 모낭염 1예를 경험하고 희귀한 증례로 사료되어 문헌 고찰과 함께 보고한다.

증 례

환 자: 박 OO, 65세 남자

주 소: 입주위에 생긴 다수의 홍반성 구진과 농포

현병력: 1개월 전부터 입주위에 피부 병변이 발생하였으며 피부가 붓고 딱딱해지는 느낌을 호소하였다. 내원 당시 턱수염 부위에 반구형의 홍반성 구진이 다수 관찰되었다. 이 병변 때문에 다른 병원에서 국소 부신 피질 호르몬제로 추정되는 연고를 국소 도포하였다. 그러나 병변은 호

*본 논문의 요지는 1997년 5월 17일 제 4차 대한의진균학회에서 구연으로 연제 발표되었음.
†별책 요청 저자: 안종성, 110-744 서울특별시 종로구 연건동 28 서울대학교병원 피부과

Fig. 1. Multiple dome-shaped erythematous papules and pustules on beard area.

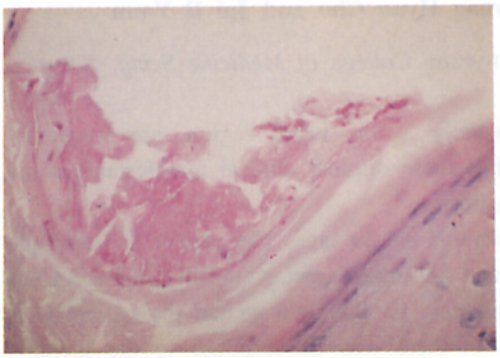

Fig. 2. Multiple hyphae in the follicle (PAS stain, ×200).

전되지 않았고 계속 번지는 양상이었다.

과거력: 백내장외에는 특이사항 없음.

가족력: 특이사항 없음.

사회력: 환자는 새를 기르는 직업을 가지고 있었다.

피부 소견: 입주위에 비교적 경계가 명확한 쌀알만한 크기의 반구형의 홍반성 구진과 노란색의 작은 농포들이 턱수염이 난 부위에 모낭과 일치해서 관찰되었다 (Fig. 1).

검사 소견: 간기능 검사에서는 정상 소견이었다.

병리조직학적 소견: 표피의 이상각화증, 극세포증이 관찰되었고 진피에서는 모낭 주위에 다수의 염증세포 침윤이 관찰되었다. PAS 염색에서는 모낭내의 각질층에서 다수의 균사가 관찰되었다 (Fig. 2).

진균학적 소견: 병변부위에서 실시한 KOH 직접 도말 검사에서 다수의 균사가 관찰되었고 Sabouraud dextrose agar 배지에 접종하여 30℃에서 배양하였으며 비교적 신속히 자라 2주일간 실시

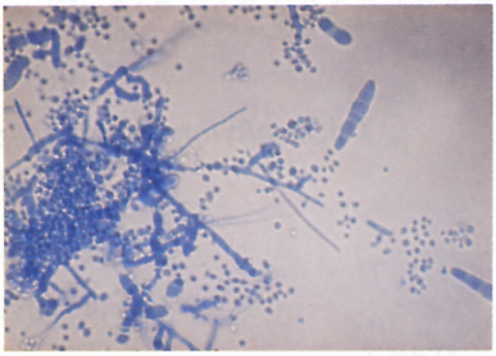

Fig. 3. Grape-like microconidia, cigar-shaped macroconidia and hyphae on the slide culture (lactophenol cotton blue stain, ×200).

Fig. 4. Annular erythematous inflammatory papules and nodules with active border on left cheek area.

한 진균 배양검사에서는 흰색의 과립형 집락이 자랐으며 집락의 뒷면은 갈색을 띠었다. Slide culture에서는 현미경학적으로 포도송이 모양의 소분생자와 cigar 모양의 대분생자 그리고 사슴뿔 모양의 균사가 관찰되었다 (Fig. 3). 이상의 진균학적 검사 소견으로 *T. mentagrophytes*로 동정하였다.

치료 및 경과: 첫 내원시에는 임상적으로 안면 파종상 속립성 루푸스 또는 주사 의증하에 tertracycline 250mg을 하루에 세번 복용하면서, clindamycin을 국소 도포하도록 하였다. 이주일 후에 환자가 내원했을 때 기존 병변의 호전은 없었으며 왼쪽 볼과 양쪽 눈꺼풀에 농포와 함께 활동성 경계를 가지는 환상의 염증성 결절이 관찰되었다 (Fig. 4). 병리조직검사와 진균검사 결과 *T. mentagrophytes*에 의한 모낭염이 확인된 이후 itraconazole 200mg을 6주간 복용시킨 결과 대부분의 피부 병변이 호전된 것을 관찰하였다.

고 찰

안면에 생기는 진균성 감염은 진균성 감염의 전형적인 양상인 경계가 뚜렷한 치유된 중앙부분을 갖는 윤상형 병변과 턱수염 부위에 생기는 모낭염 형태가 있다[2]. De-Lacerda 등[5]의 조사에 의하면 턱수염 부위에 생긴 진균성 모낭염에서 *T. rubrum, T. mentagrophytes, T. violaceum, Microsporum canis, T. megninii* 순으로 백선균이 발견되었다. 본 증례의 원인균으로 생각되는 *T. mentagrophytes*와 *M. canis*는 동물과의 접촉으로 인해 생길수 있는 가장 흔한 백선균[6,7]으로 알려져 있는데 본 환자는 새를 기르는 일을 하는 사람으로 동물과 접촉이 빈번했다는 점이 흥미롭다. *T. mentagrophytes*는 사람과 동물에 감염을 일으키는 사상균중 매우 흔하게 발견되는 균으로 두부 백선, 족부 백선, 체부 백선, 수발 백선, 조갑 백선을 일으킬 수 있으며 고양이, 돼지, 양, 쥐, 소, 말, 개, 물개, 원숭이, 코끼리, 기니픽, 다람쥐, 등 많은 동물에서 분리된다[6~8]. 국내 문헌에는 *T. mentagrophytes*에 의한 가성균종[9]과 육아종[10] 등이 보고된 바 있지만 동 진균에 의한 모낭염 보고는 없다.

*T. mentagrophytes*는 친화성에 따라 Sabouraud dextrose agar 배지에서 서로 다른 집락의 형태를 가지는데 동물 친화성에서는 과립형 (granular) 집락을 가지고 인체 친화성에서는 솜털형 (downy) 집락을 갖는다. 다른 균주와 감별이 되는 특징적인 현미경학적 소견은 포도송이 모양으로 밀집된 다수의 소분생자이며 cigar 모양의 대분생자와 나선형의 균사도 중요한 소견이다[11]. 본 증례에서 실시한 진균 배양검사에서는 갈색의 과립형 집락이 자랐다.

진균성 모낭염은 임상적으로 주로 습하거나 밀폐된 피부에서 모낭성 농포나 홍반성 판으로 나타난다. 그러나 안면 부위에 발생한 진균성 모낭염은 다른 부위에 발생한 병변과는 달리 전형적인 모습을 보이지 않을 때가 많아 다른 질환으로 오진되는 경우가 많다[1~4]. 또한 본 증례처럼 국소 부신 피질 호르몬제를 부적절하게 사용하는 경우에는 기존의 병변은 많이 변하게 된다. 이때 감별해야 할 질환은 지루성 피부염, 접촉피부염, 홍반성 루푸스, 주사, 다형광발진, 심상성 루푸스, 윤상 육아종 등이 있다[3]. 본 증례에서도 처음에는 임상적으로 안면 파종상 속립성 루푸스 또는 주사를 의심하였다. 그러나 병리조직학적 검사에서 모낭염 소견과 함께 PAS 염색에서 모낭내에 균사가 관찰되었고 KOH 직접 도말검사와 진균 슬라이드 배양검사로 *T. mentagrophytes*에 의한 모낭염으로 진단되었다. 본 증례는 턱수염 부위를 포함한 눈주위와 볼에 심한 염증성 구진과 농포 형태로 나타났는데 동물 친화성 백선균에 의한 감염은 인체 친화성 백선균에 의한 감염보다 더 염증이 심하고, 얼굴 특히 턱수염 부위에 가장 잘생기며 두피와 사지에서도 발생할 수 있는 것으로 알려져 있다[7].

진균성 모낭염은 병리조직학적으로는 모낭 주위에 호중구, 림프구, 조직구, 형질 세포 등이 침윤되고 균사나 포자는 모낭이나 모근의 각질층에서 주로 발견된다. 급성기에는 주로 호중구의 침윤이 있고 병변이 악화되어 모낭주위의 염증이 심해지면 모낭이 파괴되고 거대 세포 등이 침윤되는 육아종성 변화가 발생하며 치유되는 시기에는 조직의 섬유화가 관찰된다[12~14]. 진균 감염이 생긴 피부 병변에 국소 부신 피질 호르몬제를 도포하면 진균이 모낭을 따라 하향성 증식을 일으키고 각질화된 모낭의 각질형성 세포에 균사가 침범하여 모낭에 염증이 발생하며, 모낭이 터져 내용물이 진피로 나오게 되면 육아종성 변화를 초래한다. 병변의 섬유화가 진행되면 임상적으로 병변은 딱딱해 진다[15,16].

진균성 모낭염은 임상 소견, KOH 직접 도말검사, 배양 검사 등으로 진단 할 수 있으나 임상양상이 비전형적인 경우는 KOH 직접 도말 검사나 배양 검사를 실시하지 않는 경우가 많아서 진단이 어려울 수 있다. 따라서 안면에 발생한 홍반성 발진은 세심한 임상적 관찰과 함께 환자의 병력을 자세히 조사하는 것이 중요하고 의심나

면 KOH 직접 도말 검사, 배양 검사를 반드시 실시해야 하겠다.

진균성 모낭염의 치료는 불필요한 상처나 색소 침착, 켈로이드 형성을 막기위해 꼭 필요한데 두피를 제외한 부분에 생긴 작은 병변이나 합병증이 동반되지 않은 경우 그리고 환자의 면역력이 정상인 경우에는 국소용 항진균제로 치료될 수도 있으나 두피에 생긴 병변이나 광범위하고 심한 염증성 병변, 환자의 면역력이 떨어진 경우에는 전신적인 항진균제를 사용하여야 한다. 또한 국소 부신 피질 호르몬제 사용에 의해 깊은 염증성 병변이 초래된 경우에도 전신적인 항진균제를 사용해야 한다. Itraconazole, fluconazole, ketoconazole 등이 전신적으로 사용될 수 있는 항진균제이며 국내에서 분리된 *T. mentagrophytes*에는 itraconazole이 가장 강한 항균력이 있음이 보고된 바 있다[17]. 본 증례에서는 itraconazole을 6주 경구 투여하여 병변이 거의 호전되었다.

참 고 문 헌

1. Gligor RS, Tindall JP, Elson M. Lupus-erythematosus like tinea of the face (tinea faciei). J Amer Med Assoc 1971; 215: 2091-2094
2. Dekio S, Imaoka C, Jidoi J. Corticosteroid-modified tinea faciei stimulating rosacea. J dermatol 1987; 14: 509-511
3. Singh R, Ghazali W, Nor M. Tinea faciei mimicking lupus erythematosus. Cutis 1994; 53: 297-295
4. Cirillo-Hyland V, Humphreys T, Elenitsas R. Tinea faciei. J Am Acad Dermatol 1993; 29: 119-120
5. De-Lacerda MH, Calderia JB, Delfino JP et al. Sycosis of the beard (tinea barbae). Analysis of 42 cases. Med Cutan Ibero Lat Am 1981; 9: 161-178
6. Rippon JW. Medical mycology. Philadelphia: Saunders, 1982: 203-8
7. Radentz W. Fungal skin infections associated with animal contact. Am Fam Physician 1991; 43: 1253-1256
8. 서순봉. 우리나라의 피부사상균증과 원인균의 변천. 대한의진균학회지 1996; 1: 1-10
9. 이숙경, 이봉길, 이홍렬, 이원우. *Trichophyton mentagrophytes*에 의한 가성균종 1예. 대피지 1996; 34: 480-484
10. 박상훈, 이광훈, 방동식, 이정복. *Trichophyton mentagrophytes*에 의한 육아종 2예. 대한의진균학회지 1996; 1: 113-117
11. Elewski BE, Hazen PG. The superficial mycoses and the dermatophytes. J Am Acad Dermatol 1989; 21: 655-673
12. Herman LE, Harawi SJ, Ghossein RA. Folliculitis: A clinicopathologic review. Pathol Annu 1991; 26: 201-246
13. 김성욱, 김시용, 조백기. 피부사상균증의 병리조직학적 관찰. 대피지 1995; 33: 421-429
14. Bergfeld WF. Inflammatory reactions of the pilosebaceous unit. In: Farmer ER, Hood AF, eds. Pathology of the skin, London: Appleton & Lange, 1990: 929-934
15. Janniger CK. Majocchi's granuloma. Ped Dermatol 1992; 50: 267-268
16. Smith KJ, Neafie RC, Skelton III HG et al. Majocchi's granuloma. J Cutan Pathol 1991; 18: 28-35
17. 서무규. *Trichophyton mentagrophytes*의 경구용 항진균제에 대한 감수성. 대피지 1992; 30: 769-775