수종 진균에 의한 실험적 조갑 감염

가톨릭대학교 의과대학 피부과학교실

박 현 정 · 조 백 기

=Abstract=

In vitro Nail Infection Through Several Kinds of Fungi

Hyun Jeong Park and Baik Kee Cho

Department of Dermatology, School of Medicine, The Catholic University of Korea, College of Medicine Seoul, Korea

Background: The techniques that are currently used to diagnose nail infections, KOH and culture, can only provide indirect evidence of a fungal cause because false-negative and false-positive results are high. The use of histologic examination can be of help for a more accurate and specific diagnosis.

Objective: This study was undertaken to investigate the characteristics of nail invasion and morphology in nail sections by 5 species of fungi including *Trichophyton mentagrophytes var mentagrophytes, Trichophyton rubrum, Candida albicans, Scopulariopsis brevicaulis, and Fusarium oxysporum.*

Methods: Two in vitro methods for the study of nail invasion were used. In one method, those cultured fungi were inoculated on the ventral surface of the human nail clippings (direct nail inoculation method). In the other method, invasion of nail clippings by those fungi was induced in the continuous shaking liquid media (continuous shaking liquid culture method).

Results: 1. In direct nail inoculation method, the gross findings are similar to those obtained in routine culture media. By 1 week, the nail fragments were totally covered by a white fungal mycelium on gross examination. 2. Non-dermatophytes were slower invader of nail tissue than dermatohytes. Invasion was quicker and more extensive in the dystrophic nail. Full thickness invasion of the normal nail fragment was observed in 46.8 ± 9.8 days. But it took 13.3 ± 2.6 days to invade the dystrophic nail fragment ($p<0.05$). 3. This model showed the morphologic differences of three groups of fungi. Dermatophytes generally showed regular, straight, septate and branched hyphae, which run parallel to the nail surface; *C. albicans* appeared as pseudofilaments running haphazardly within the nail; *S. brevicaulis* and *F. oxysporum* appeared as irregular, thicker hyphae without any spores. 4. By using the continuous shaking liquid culture method, *T. mentagrophytes var mentagrophytes* was only successful in nail invasion.

Conclusion: The direct nail inoculation method is a simple method showing the dynamics of the nail invasion in vitro. Unlike to dermatophytes, NDFF (non-dermatophytic filamentous fungi) and *Candida sp.* could invade only dystrophic abnormal nail. Dermatophytes, *Candida sp.*, and NDFF showed some differences in shape and arrangement of the hyphae on the histopathologic

†별책 요청 저자: 조백기, 150-713 서울특별시 영등포구 여의도동 62번지 가톨릭대학교 부속 성모병원 피부과

sections. But they are not diagnostic to the species.

[Kor J Med Mycol 2(2): 144-152]

Key Words: Nail invasion, Direct nail inoculation method, Continuous shaking liqiud culture method

서 론

조갑진균증에 있어서 원인 균주를 밝히기 위해서는 진균 배양검사가 필수적이지만, 배양성공률이 낮아 실제로 진료에 큰 도움이 되지 못하는 경우가 많다[1,2]. 조갑진균증에서 KOH검사 양성률은 40~50%이며, KOH 도말 검사 양성 예에 대한 진균배양 성공률은 20~50% 정도로 낮을 뿐 아니라 non-dermatophytic filamentous fungi (이하 NDFF로 약함)나 Candida 균이 배양된 경우 원인 균주를 규명하는데 많은 어려움이 있다[1~4]. 조갑진균증의 원인균으로는 *Trichophyton rubrum* (이하 *T. rubrum*으로 약함)이 가장 많고 그 밖에 *Trichophyton mentagrophytes* (이하 *T. mentagrophytes*로 약함), *Epidermophyton floccosum* (이하 *E. floccosum*으로 약함)과 함께 Candida 균 및 다양한 종의 NDFF가 보고되고 있으나 원인 균주의 분포에 대해서는 학자들간에 견해차가 많다[5,6].

조갑을 침범하여 감염증을 일으킬 수 있는 진균의 수는 증가 추세에 있으며 과거에는 단지 오염진균으로만 간주되었던 다양한 종의 NDFF가 정상조갑이나 손상된 조갑을 침범하여 감염증을 일으킬 수 있는 것으로 보고되어 치료전 정확한 진균학적 진단의 중요성이 강조되고 있다[6,7].

임상적으로 조갑진균증이 의심되는 병변 조갑에서 병리조직 검사를 시행함으로써 조갑내 진균의 존재 유무를 파악하고 유사한 조갑증상을 보이는 기타 질환과의 감별이 가능하여 진단율을 높일 수 있다[8,9]. 또한 조갑의 병리조직학적 소견으로 원인균의 군 (group) 별 진단을 시도하려는 연구가 보고되었으나 아직도 진균종에 따른 특징적인 병리조직소견에 대한 연구는 미비한 실정이다[7]. 본 교실에서도 조갑진균증의 병리조직소견에 대하여 연구한 바 있으나[8] 관찰된 진균의 종이 제한되어 있고 감염시기에 따른 형태학적 변화에 대한 관찰은 할 수 없었다.

최근 Rashid 등은 *T. mentagrophytes*를 사람에서 얻은 정상조갑내에 감염시켜 조갑내에서 피부사상균의 초기 형태학적 변화를 보고한 바 있다[10,11]. 그리고 연속 회전 액체 배양 (continuous shaking liquid culture)[12,13]을 이용한 피부사상균의 실험적 조갑 진균감염도 보고되었다.

저자들은 피부사상균, Candida 균, NDFF 등 3 군에 속하는 *T. mentagrophytes, T. rubrum, Candida albicans* (이하 *C. albicans*로 약함), *Scopulariopsis brevicaulis* (이하 *S. brevicaulis*로 약함), *Fusarium oxysporum* (이하 *F. oxysporum*로 약함) 등 5 종의 진균을 실험적으로 정상 조갑 및 비정상적인 조갑에 감염시킴으로써 진균의 군 (group) 또는 종 (species)에 따른 조갑의 감염 과정을 조사하고 병리조직소견의 특징을 관찰함으로써 조갑진균증 진단에 도움이 되는 소견을 얻고자 본 연구를 시도하였다.

재료 및 방법

1. 조갑의 준비

정상 조갑의 표본은 조갑진균증 등 조갑질환이 없는 사람에서 free margin이 3 mm 이상 되도록 하여 얻었다. 심한 조갑이영양증 (onychodystrophy)이 있는 환자의 비정상적인 조갑표본도 같은 방법으로 얻었으며 조갑표본은 75% 알코올에 1분간 담근 후 -20℃ 냉장고에 보관하였다가 3×3 mm 크기로 잘라 사용하였다.

2. 실험균주

T. mentagrophytes var. mentagrophytes (YNUM-96), *T. rubrum* (CUMC-95K), *C. albicans* (CUMC-95P), *S. brevicaulis* (KTA-96) 및 *F. oxysporum* (CUMC-95Y)의 다섯 종을 실험대상 균주로 사용하였다.

T. mentagrophytes var. mentagrophytes (YNUM-96)는 영남대학교 의과대학 피부과학 교실에서, *S. brevicaulis* (KTA-96)는 대한결핵협회 결핵연구원으로부터 제공받았다. 나머지 균주는 가톨릭의과대학 부속 성모병원 피부과에 내원한 환자에게서 배양된 균주를 사용하였다.

3. 직접 조갑 접종 방법 (Direct nail inoculation method)에 의한 조갑 감염

1) 방 법

Petri dish (Corning. USA) 바닥에 증류수 5 ml를 깔아 습도를 유지하고, 슬라이드 위에 3×3 mm 크기의 조갑 표본을 놓고, 표본 배면 (ventral surface)위에 고루 퍼지도록 배양된 실험균주 각각을 접종한 후 배양기 (화신기계상사, 한국) 에서 70일간 배양하였다. 배양기내 온도는 28℃, 습도는 70~80%를 유지하였다.

2) 조갑 감염의 평가

접종하지 않은 대조 조갑과 감염시킨 조갑의 색, 표면의 변화를 비교 관찰하였다. 변화를 보인 조갑은 20% KOH에 20분간 담가 연화시켰으며 4% 포름알데하이드에 고정하였다. 에틸 알코올로 탈수시킨 조갑표본을 파라핀에 포매하고 10 μm 두께로 잘라서 PAS 염색 후 조갑에 진균이 감염되는 양상을 관찰하고 조갑 감염 정도를 3가지로 구분하였다. 한가지 균주당 조갑표본 10조각에 동시 접종하였고, 1주일에 1~2번씩 염색을 하였으며 각 균주마다 5회 이상 반복하였다. 균사가 조갑을 1/2 이하 파고 들어가는 양상을 보인 slide는 penetration으로 구분하였고, 조갑 두께의 1/2 이상 파고든 slide는 partial thickness invasion, 전 조갑층을 침투한 경우는 full thickness invasion으로 구분하였다. 3가지 감염 slide를 각각 다섯 장 이상씩 관찰하였다.

4. 연속 회전 액체 배양 방법 (Continuous shaking liquid culture method)을 이용한 조갑 감염

1) 균주정량

고형배지[14]에 배양된 각각의 균주에 멸균 증류수 5 ml를 넣고 상청액 부분을 얻어 cell suspension을 3000rpm으로 3시간 원심분리한 후 상청액 부분은 버리고 침사를 2번 세척하였다. 마지막 세포 잔류물 (final cell residue)에 2 ml 멸균 증류수를 넣고 주 현탁액 (stock suspension)으로 냉동보관 하였다가 사용하였다.

2) 배 지

3차 증류수 1l에 $KHPO_4$ (Sigma Chemical Co., USA) 2 g, $MgSO_4 \cdot 7H_2O$ (Sigma Chemical Co.) 0.05 g, $CaCl_2$ (Sigma Chemical Co.) 0.05 g, ammonium sulfate (Sigma Chemical Co.) 3 g, yeast extract (Sigma Chemical Co.) 0.1 g를 넣고 가압멸균하였다. 250 ml Erlenmeyer 플라스크 (화신 상사, 한국)에 배지 100 ml씩을 넣고 각각의 균주를 추가하였다. 냉동보관된 주 현탁액을 녹인 후 각 플라스크에 0.2 ml씩의 균주를 넣어 주었다. Ross-Kershaw 형의 진탕 배양기 (shaking incubator) (SW-90S, 상우 상사, 한국)에서 140 회/분, 30~32℃ 조건하에서 12일간 연속적으로 진탕한 후 한 균주당 다섯 조각의 조갑을 넣었다. 대조군으로 3차 증류수에 균주만을 담고 각각 다섯 조각의 조갑을 넣었다.

이 방법은 육안적 소견상 직접 조갑을 이용한 진균배양처럼 뚜렷한 조갑 침투소견을 보이지 않아 3일, 7일, 14일, 20일째 조갑을 하나씩 꺼내어 직접 조갑 접종 방법에서 기술한 것과 같은 방법으로 PAS 염색한 후 조갑에 진균이 감염되는 양상을 관찰하였다.

5. 통계 처리

통계분석은 Student's T test를 사용하여 분석처리하였다.

결 과

1. 직접 조갑 접종 방법에 의한 조갑 감염

1) 육안 소견

피부사상균의 경우 접종 후 2~3일 동안은 접종 시와 다른 육안적 변화는 없었고 1주일 정도가 지나면 조갑에 전체적으로 덮힌 흰색의 균사 (mycelia) 때문에 접종하지 않은 대조군에 비해 조갑이 흰색으로 관찰되었다. *C. albicans*의 경우도 비슷한 양상으로 흰색이었고 *S. brevicaulis*는 황갈색을 띄었다. *F. oxysporum* 경우는 가는 솜털 같은 균사가 2~3일이면 조갑위에 퍼지는 양상을 보여 고형배지에서 배양한 경우와 비슷한 모양을 보였다.

2) 병리조직학적 소견

육안적 변화를 보인 조갑에 PAS 염색 시행후 관찰 소견으로 다섯 균주 모두에서 조갑에 진균의 부착 (adherence), 침투 (penetration) 소견이 관찰되었다. 그리고 모두 조갑의 배면 (ventral surface)을 통해 들어가는 양상을 보였고 오래 배양 할수록 깊이 침투해 들어가는 양상이 관찰되었다. 조갑내에서는 일반 피부 각질층에서는 볼 수 없으나 조갑진균증의 병리조직표본에서 흔히 관찰되는 perforating organ, eroding frond, fungal ball

Table 1. In vitro invasion of 5 different fungi into normal and dystrophic nails by direct nail inoculation method

	NN			DN		
	PE	PI	FI	PE	PI	FI
Dermatophytes						
T. m	10.4 ± 3.4*	18.0 ± 2.7*	46.8 ± 9.8*	3.8 ± 0.8*	10.0 ± 2.0*	13.3 ± 2.6*
T. r	12.4 ± 4.9†	23.1 ± 6.3†	41.2 ± 10.3†	6.4 ± 3.2†	10.6 ± 4.9†	20.3 ± 11.0†
						17 ± 9.3†
Candida sp.						
C. a	–	–	–	13.0 ± 5.0	33.0 ± 24.6	46.3 ± 13.9
NDFF						
S. b	–	–	–		18.1 ± 3.7	55.0 ± 7.6
F. o	–	–	–	3.0 ± 0.0	10.0 ± 0.0	46.3 ± 17.1
						49.2 ± 13.6†

Values are expressed as means±SD (Days).
*&†There is a significant difference in invasion rate between normal nail and dystrophic nail ($p<0.05$).
† There is a significant difference in invasion rate between dermatohytes and non-dermatophytes (NDFF, Candida sp.) ($p<0.05$).
There is no significant difference in invasion rate between *T. mentagropyhtes* and *T. rubrum* ($p>0.05$).
NN: normal nail, DN : dystrophic nail
PE: penetration, PI: partial thickness invasion, FI: full thickness invasion *T. m*: *T. mentagropyhtes, T. r: T. rubrum, S. b: S. brevicaulis, C. a: C. albicans, F. o: F. oxysporum*, NDFF: non-dermatophytic filamentous fungi.

Table 2. In vitro invasion of 5 different fungi into nails by continuous shaking liquid media

	distilled water	liquid culture
T. mentagropyhtes	–	+
T. rubrum	–	–
S. brevicaulis	–	–
C. albicans	–	–
F. oxysporum	–	–

모양의 균사체 등이 다수 관찰되었다 (Fig. 1).

각 진균에 따라 조갑 침투에 시간적 차이를 보였으며, 정상조갑보다 비정상적인 조갑에서 빠른 침투 양상을 보였는데, *T. mentagrophytes*의 경우 정상조갑의 전층을 침범하는데 46.8 ± 9.8 일이 걸렸고 비정상 조갑에서는 13.3 ± 2.6 일이 걸렸다 ($p<0.05$). *T. mentagrophytes, T. rubrum* 두 피부사상균 사이에서는 조갑 침범에 차이를 발견할 수 없었다 ($p>0.05$). *T. mentagrophytes, T. rubrum*을 대상으로 한 경우가 나머지 3종의 비피부사상균에 비해 빠르게 감염되는 양상을 보였다 ($p<0.05$). 피부사상균은 비정상조갑의 전층을 침범하는데 17.7 ± 9.3일 걸렸고 비피부사상균에서는 49.2 ± 13.6 일이 걸렸다 (Table. 1). 병리조직학적 검사 소견상 피부사상균에서는 조갑 표면에 수평으로 침투해 들어가는 비교적 규칙적인 격벽을 가지는 균사 (2.5~4.5 μm)를 관찰할 수 있었고 조갑 표면에는 일반 배양시에 잘 관찰되지 않는 대, 소 분생자 (conidia)가 보였다 (Fig. 2). *S. brevicaulis*의 경우 조갑 표면에는 특징적인 lemon모양의 돌기가 많은 분생자를 보였지만 조갑내에서는 균사만이 관찰되었으며 굵기는 지름이 3.5~6.0 μm 였다 (Fig. 3). 비슷하게 *C. albicans*의 경우도 조갑 표면에는 특징적인 눈사람 모양의 분아포자가 관찰되지만 조갑조직내에서는 불규칙하고 격벽이 없는 가성균사만 관찰되었으며 굵기는 지름이 4.0~5.5 μm 였다 (Fig. 4). *F. oxysporum*도 조갑 표면에는 반달 (sickle) 모양의 분생자가 보이는 반면 조갑 조직내에는 피부사상균의 균사보다 굵은 불규칙한 균사 (4.0~6.5 μm) 만이 관찰되었고 포자는 관찰되지 않았다 (Fig. 5).

2. 연속 회전 액체 배양 방법 (Continuous shaking liquid culture method)을 이용한 조갑 감염

다섯 가지 균주 중 *T. mentagrophytes*에서만 20일째 조갑 배면에 균주가 부착되고 약간 침투해가는 양상을 보이는 것 외에 다른 균주들은 조

갑 침투 양상을 보이지 않았다 (Table 2).

고 찰

조갑진균증의 진단시 병변 조갑의 병리조직 검사를 시행함으로써 조갑내 진균의 존재 유무를 파악하고 유사한 증상을 보이는 기타 질환과의 감별이 가능하여 진단율을 높일 수 있다[8,9]. 또한 조갑을 침범한 정도, 배열 상태 및 균사와 포자의 형태를 관찰함으로써 조갑 조직내에서 원인 진균의 군 (group)별 특징적인 소견을 찾아내려는 노력이 최근 시도되고 있으며 몇가지 감별진단에 도움이 될만한 소견이 보고되어 있다. 그러나 실험적 조갑 감염을 이용한 조직소견에 관한 연구는 일부 피부사상균에 제한되어 있었다[7]. 실험적으로 조갑에 진균을 감염시키는 방법에는 두 가지 방법이 알려져 있는데 Rashid 등[10,11]이 처음 제안한 직접 조갑 접종 방법과 Raubitschek 등[12,13]의 연속 회전 액체 배지를 이용한 방법이다. Rashid 등은 *T. mentagrophytes*를 조갑에 접종하여 최초로 영양분 없이 직접 조갑 접종 모델을 만들어 병리조직학적 소견과 전자 현미경 소견을 통해 초기 조갑 침투 양상을 관찰하였다[10]. Rashid 등[10]에 의하면 2일 후에 균사체가 형성되었고 3일이 지나면 조갑표면 대부분을 덮었으며, 조갑 침투는 배면 (ventral surface)의 세포간 공간을 통해서 이루어졌다. 그리고 배면외에 외측면의 갈라진 틈 (crevices)으로도 균사의 침투가 일어남을 관찰하였다. 이런 조갑 감염의 기전은 아직 확실하게 밝혀지지는 않았으나 기질적 요소나 화학적 요소의 복합작용에 의하리라고 생각되고 있다[10]. 본 연구에서는 *T. rubrum*과 *T. mentagrophytes* 외에도 드물게 조갑진균증의 원인이 되고 있는 *C. albicans, S. brevicaulis, F. oxysporum*을 대상으로 실험적 조갑 감염을 유도할 수 있었으며, Rashid 등의 연구에서와 같이 병리조직학적으로 배면외 외측면으로도 조갑 감염이 일어남을 관찰하였다. 조갑진균증의 원인균에 대한 통계는 각 나라간이나 학자들에 따라 다른데 최근까지 발표된 국내와 국외 결과를 비교해 보면 피부사상균이 대부분을 차지하며 그 외 NDFF, Candida 균도 증가 추세이다. 조갑진균증의 원인진균은 약 20 종 이상이 보고되어 있으며 그 중 *T. rubrum*이 빈도가 높고 *T. mentagrophytes, E. floccosum*과 함께 Candida 균, NDFF로는 *S. brevicaulis, F. oxysporum, Aspergillus, Cephalosporin* 등이 보고되어 있다[2,16]. *T. rubrum*은 근위 조갑진균증 *(proximal subungal onychomycosis)*을 잘 일으키며 *T. mentagrophytes*는 조갑 표면으로부터 조갑 감염이 유발되는 백색 표면 조갑진균증 (white superficial onychomycosis)의 원인이 되는 경우가 많다. Candida 균은 피부사상균에 의한 조갑진균증과 달리 조갑이 단단하고 정상조갑과 비슷한 모양을 보이며 조갑 주위염과 동반되는 경우가 많다. *S. brevicaulis*는 조갑 외측부에서 시작되며 조갑하로 cheesy debris를 형성하는 모양을 보인다고 하며 1~6% 정도의 빈도를 보이며[15] 국내 증례 보고가 없어 실험적 조갑 감염 방법을 통해 미리 조직소견을 경험하고자 하였다. *F. oxysporum*은 *T. mentagrophytes* 처럼 백색 표면 조갑진균증 (white superficial onychomycosis)의 양상으로 나타난다. *F. oxysporum*은 0.08%의 빈도를 보이고[17] 국내보고는 없으며, 최근 림프종 환자에서 골수이식 후 면역억제 상태에서 조갑에 생긴 Fusarium 감염이 전신적으로 퍼져 사망한 예가 발표되었다[18]. 본 연구에서는 가장 흔하게 조갑진균증을 일으키는 *T. mentagrophytes*와 *T. rubrum*, 그리고 국내보고가 없는 *F. oxysporum*과 *S. brevicaulis*를 대상으로 하여 진균 종에 따른 조갑 감염 양상을 관찰하려 하였다. Zaias[16]는 *T. mentagrophytes*가 *T. rubrum* 보다 더 잘 조갑을 파괴한다고 하였으나 본 연구에서는 조갑 감염 시기나 정도에 차이가 없었다 ($p>0.05$) (Table. 1). 정상 조갑표본에서 50~60일 배양하면 전 층을 다 침범하는 소견을 보였다. *T. mentagrophytes, T. rubrum* 등 피부사상균은 정상조갑과 비정상조갑에서 모두 감염이 가능하였고 비정상조갑에서 전층을 침범하는 시간이 1/3 정도로 짧았으며 다른 3종의 NDFF 및 Candida sp.는 정상조갑에는 감염시킬 수 없었으며 비정상조갑에서는 감염되는 시간이 피부사상균보다 3~4배 길었다. 피부사상균에서 관찰되는 perforating organ은 피부사상균의 각질친화성에 기인하는 것으로 추정된다[7]. 두 종의 피부사상균의 조갑 침투 소견을 비교시 조갑내에서의 형태만으로는 구분이 불가능하였다. 조갑 표면에는 각 균주의 특징적인 분생자나 포자 형태를 관찰할 수 있었으나 조갑내에는 균사만이 관찰되어 균 종의 구분이 어려웠으나 균사의 모양이나 배열은 원인 진균의 group에 따라 차이를 보였다. 피부사상균은 조갑 표면에 평행하게 주행하는 규칙적이고 격벽

을 갖는 가지를 치는 균사들 (2.5~4.5 μm)을 관찰할 수 있었지만, NDFF는 불규칙하고 sinuous 한 엽상체 (fronded) 모양의 피부사상균보다 굵기가 일정하지 않고 굵은 균사들 (4.0~6.5 μm)을 보였다. *C. albicans*는 조갑내에서 어지러운 배열 상태를 보이는 가성 균사 (4.0~5.5 μm) 소견을 보였다. 진균감염 조갑내에서는 일반 피부각질층의 병리조직학 소견에서는 볼 수 없는 perforating organ, eroding frond, fungal ball 모양의 균사체가 보인다고 하며 *F. oxysporum*과 *T. mentagrophytes* 감염에서 특징적 모양을 보고하고 있으며[16] 본 연구에서도 5 균종 모두에서 관찰되었다.

본 연구에서는 정상 조갑과 비정상 조갑을 대상으로 실시하였는데 조갑 감염 시기에 차이를 보였다. Arieli 등[19]은 건선 피부 병변에 피부사상균을 실험적으로 감염시킨 연구에서 정상 피부보다 건선 병변이 있는 피부에서 감염율이 더 높게 관찰된다고 하였다. 본 연구에서는 피부가 아닌 조갑을 대상으로 하여 비정상 조갑에서 더 빠른 진균 침투가 일어남을 관찰하였다. 피부사상균에서는 2주 정도 후에 전층을 침범하는 소견을 보였고 그 외 진균종에서는 50~60일 정도가 걸렸다 ($p<0.05$). 조갑하 각화증에 의한 두터운 각질이 각질 친화성 진균인 피부사상균의 좋은 감염 배지가 될 것으로 생각되나[20] 상반된 의견으로 조갑하 각질에서 검출되는 유혈청 당단백질 (serum-like glycoprotein)이 피부사상균의 성장을 억제한다는 보고도 있어[21] 아직까지 건선 환자의 피부나 조갑에 피부사상균증 등 진균감염이 더 잘 일어나는지는 확실하게 밝혀져 있지 않은 상태이다. 정상 조갑을 이용한 직접 조갑 접종 방법에서 피부사상균 외의 균주들은 50~60일이 지나도록 표면에 부착되는 양상만을 보이고 조갑내로 침투하는 양상은 관찰되지 않았고 조갑이 영양증을 보이는 비정상 조갑에서만 침투 양상을 보였다. Raubitschek 등[12]은 연속 액체 회전 배양 방법을 이용하여 *T. mentagrophytes, T. rubrum, T. tonsurans* 3종의 피부사상균에서 조갑감염을 관찰하였다. 최소한도의 영양분을 포함한 최소배지와 증류수만을 이용한 군으로 나누어 실시한 결과 증류수만을 이용한 군에서는 조갑 침투 소견이 관찰되지 않았다. 최소배지를 사용한 군에서는 1주일 후에 표면에 부착하고 침투해 들어가는 소견을 보였고 2 주후에는 중간층까지 침투해 들어가는 소견을 보였다고 했으나 각 균주 간의 차이에 대한 언급은 없었다. 본 연구에서는 다섯 종의 균주를 대상으로 실험을 실시하였으나 *T. mentagrophytes* 외에는 50~60일이 지나도 조갑 침범 양상을 관찰할 수 없었다. *T. mentagrophytes*에서는 배양 20일 표본에서 조갑에 침범 양상을 보였고 직접 진균 접종 방법에서와 병리조직학적으로 차이점은 없었다. 연속 회전 액체 배지 방법을 이용하여 비피부사상균의 조갑 감염을 유도한 보고가 없어 비교할 수는 없지만 *T. mentagrophytes*에 의해서만 조갑 감염이 일어난 것은 *T. mentagrophytes* 자체에 조갑을 쉽게 침범할 수 있는 어떤 인자가 있지 않을까 생각되며 앞으로 더 연구가 이루어져야 할 것으로 생각된다. 저자들은 2가지 방법을 이용하여 실험적 조갑감염을 유도하였는데, 직접 조갑 접종 방법이 연속 회전 액체 배지를 이용한 방법에 비하여 준비과정이 간단하고 진균의 침투도 잘 일어나서 조갑감염 연구에 유용하게 사용되리라 생각된다.

결 론

저자들은 정상 조갑 및 비정상적인 조갑을 이용하여 *T. mentagrophytes, T. rubrum, C. albicans, S. brevicaulis, F. oxysporum* 등 다섯 종의 진균을 대상으로 실험적 조갑진균 감염을 만들었다. 직접 조갑 접종 방법과 연속 회전 액체 배지를 이용한 방법 등 2가지 방법을 이용하여 각 진균의 감염시간에 따른 조갑내 침투 소견을 육안적 및 병리조직학적 방법으로 관찰하고 다음과 같은 결과를 얻었다.

1. 직접 조갑 접종 방법에서는 육안 소견 상 고형배지에서와 같은 특징적인 집락의 색깔과 형태 등을 보였으며 모든 진균 종에서 1주일 정도가 지나면 균사체 (mycelium)가 조갑표면을 덮어 조갑이 흰색으로 변화함을 관찰할 수 있었다.

2. 직접 조갑 접종 방법에서 정상조갑보다 비정상적인 조갑에서 빠른 침투 양상을 보였는데, *T. mentagrophytes*의 경우 정상조갑의 전층을 침범하는데 46.8 ± 9.8 일이 소요되었고 비정상 조갑에서는 13.3 ± 2.6 일이 소요되었다 ($p<0.05$).

T. mentagrophytes, T. rubrum 두 피부사상균 사이에서는 조갑 침범에 차이를 발견할 수 없었다 ($p>0.05$).

*T. mentagrophytes, T. rubrum*를 대상으로 한 경우가 나머지 3 종의 비피부사상균에 비해 빠르게

감염되는 양상을 보였다 ($p<0.05$). 피부사상균은 비정상조갑의 전층을 침범하는데 17.7 ± 9.3 일이 소요되었고 비피부사상균에서는 49.2 ± 13.6 일이 소요되었다.

3. 실험적 조갑 감염 모델의 조갑내의 병리조직학적 소견상 피부사상균은 비교적 규칙적인, 격벽을 가진, 가지를 치는 균사를 보이고 *S. brevicaulis*와 *F. oxysporum*에서는 불규칙한 모양의 굵은 균사가 관찰되었으며, *C. albicans*에서는 가성균사소견을 보였다. 공통적으로 조갑내에서는 일반 피부의 병리조직 소견에서는 보이지 않는 perforating organ, eroding frond, fungal ball 형태가 다수 관찰되었다.

4. 연속 회전 액체 배지를 이용한 조갑 감염 방법에서는 *T. mentagrophytes*에서만 조갑 감염이 관찰되었다.

이상의 결과로 보아 직접 조갑접종 방법이 실험적 진균 감염을 일으키는 간편한 방법임을 확인하였으며 피부사상균과는 달리 NDFF 및 Candida 균은 손상받은 비정상 조갑에서만 감염이 가능하였으며 피부사상균, NDFF, Candida 균에 의한 조갑진균증의 병리조직 소견상 차이점을 발견할 수 있으나 종의 구별을 가능하게 하는 진단적 소견은 찾을 수 없었다.

참 고 문 헌

1. 김정원, 노병인, 허 원. 피부진균증의 임상적 및 균학적 관찰. 대피지 1973; 11: 139-150
2. 서순봉, 김기홍, 방용준. 의진균학, 서울: 대학서림, 1994: 43-49
3. 전인기, 김기선, 김영표. 족부 진균증의 원인균에 관한 연구. 대피지 1978; 16: 31-38
4. 황종석, 서순봉. 줄을 이용한 조갑 백선의 원인 균의 분리법. 대피지 1986; 24: 613-617
5. Haneke E. Fungal infections of the nails. Semin Dermatol 1991; 10 : 41-53
6. Greer DL. Evolving role of nondermatophytes in onychomycosis. Int J Dermatol 1995; 34: 521-524
7. Pierard GE, Arrese JE. Present and potential diagnostic techniques in onychomycosis. J Am Acad Dermatol 1996; 34: 273-277
8. 조상현, 조백기. 조갑백선에서 병리조직검사의 임상적 의의. 가톨릭대학 의학부 논문집 1990; 43: 993-1001
9. Suarez SM, Silvers DN, Scher RK. Histologic evaluation of nail clippings for diagnosing onychomycosis. Arch Dermatol 1991; 127: 1517-1519
10. Rashid A, Scott E, Richardson MD. Early events in the invasion of the human nail plate by *Trichophyton mentagrophytes*. Br J Dermatol 1995; 133: 932-940
11. Rashid A, Scott E, Richardson MD. Inhibitory effect of terbinafine on the invasion of nails by *Trichophyton mentagrophytes*. J Am Acad Dermatol 1995; 33: 718-723
12. Raubitschek F, Maoz R. Invasion of nails in vitro by certain dermatophytes. J Invest Dermatol 1957; 28: 261-268
13. Raubitscheck F. Nutritional requirements of dermatophytes in continuous shake culture. J Invest Dermatol 1955; 25: 83-87
14. 권윤희, 조백기. 조갑진균증 진단에 있어 KONCPA 검사의 임상적 의의. 대피지 1996; 34: 527-528
15. Tosti A, Piraccini BM, Stinchi C, Lorenzi S. Onychomycosis due to *Scopulariopsis brevicaulis*: clinical feature and response to systemic antifungals. Br J Dermatol 1996; 135: 799-802
16. Zaias N. Onychomycosis. Arch Dermatol 1972; 105: 263-274
17. Summerbell RC, Kane J, Krajden S. Onychomycosis, tinea pedis and tinea manuum caused by non-dermatophytic filamentous fungi. Mycoses 1989; 32: 609-619
18. Arrese JE, Franchimont CP, Pierard GE. Fetal hyalohyphomycosis following *Fusarium* onychomycosis in immunocompromised patient. Am J Dermatopathol 1996; 18: 196-198
19. Arieli G, Alteras I, Feuerman E. Experimental inoculation of dermatophytes on psoriatic skin. J Invest Dermatol 1979; 72: 33-34
20. 김정애, 문상은, 이동윤, 윤재일. 건선 환자의 조갑병변에 대한 임상적, 진균학적 관찰. 대피지 1996; 34: 629-636
21. Zaias N. Psoriasis of the nail. A clinical-pathologic study. Arch Dermatol 1969; 99: 567-579
22. 이학규, 서성준, 김명남, 홍창권, 노병인. 표

재성 피부진균증의 임상 및 균학적 관찰 (제 7보). 대피지 1993; 31: 559-566
23. 김종순, 원영호, 전인기, 김영표. 피부진균증의 임상 및 균학적 관찰 (1988-1990). 대피지 1992; 30: 68-75
24. 김승용, 정병수, 최규철. 조갑 진균증의 원인균 및 배양법에 관한 고찰. 대피지 1991; 29: 50-55
25. 박영만, 김영근, 김홍직. 조갑진균증에서 비외과적 발조술에 의한 치료. 대피지 1987; 25: 326-333
26. 이규석, 서순봉. 조갑백선의 원인 검출을 위한 천자 검사법. 대피지 1978; 16: 429-432
27. Barranco V. Evolving etiology of onychomycosis. International J Dermatol 1994; 33: 292-299
28. Ramani R. Molds in onychomycosis. International J Dermatol 1993; 32: 877-878
29. Clayton YM. Clinical and mycological diagnostic aspects of onychomycoses and dermatomycoses. Clnical and Experimental Dermatol 1992; 17: 37-40

LEGEND FOR FIGURES

Fig. 1. This histologic section of 50-day-culture of *T. mentagrophytes* shows fungal ball (arrow head), eroding frond (closed arrow) and perforating organ (open arrow) (PAS stain, ×400).

Fig. 2. This histologic section of 20-day-culture shows characteristic micro- and macroconidia of *T. rubrum* on the nail surface. But they were not observed inside the nail. Only hyphae were observed inside the nail (PAS stain, ×100).

Fig. 3. This histologic section of 20-day-culture from dystrophic abnormal nail fragment shows characteristic lemon shaped spiny conidia of *S. brevicaulis* in the nail surface and septated thick hyphae inside the nail (PAS stain, ×1000).

Fig. 4. This histologic section of 20-day-culture from dystrophic abnormal nail fragment shows characteristic blastospores of *C. albicans* in the nail surface and pseudohyphae inside the nail (PAS stain, ×1000).

Fig. 5. This histologic section of 50-day-culture from dystrophic abnormal nail fragment shows characteristic thick, irregular hyphae of *F. oxysporum* inside the nail (PAS stain, ×1000).

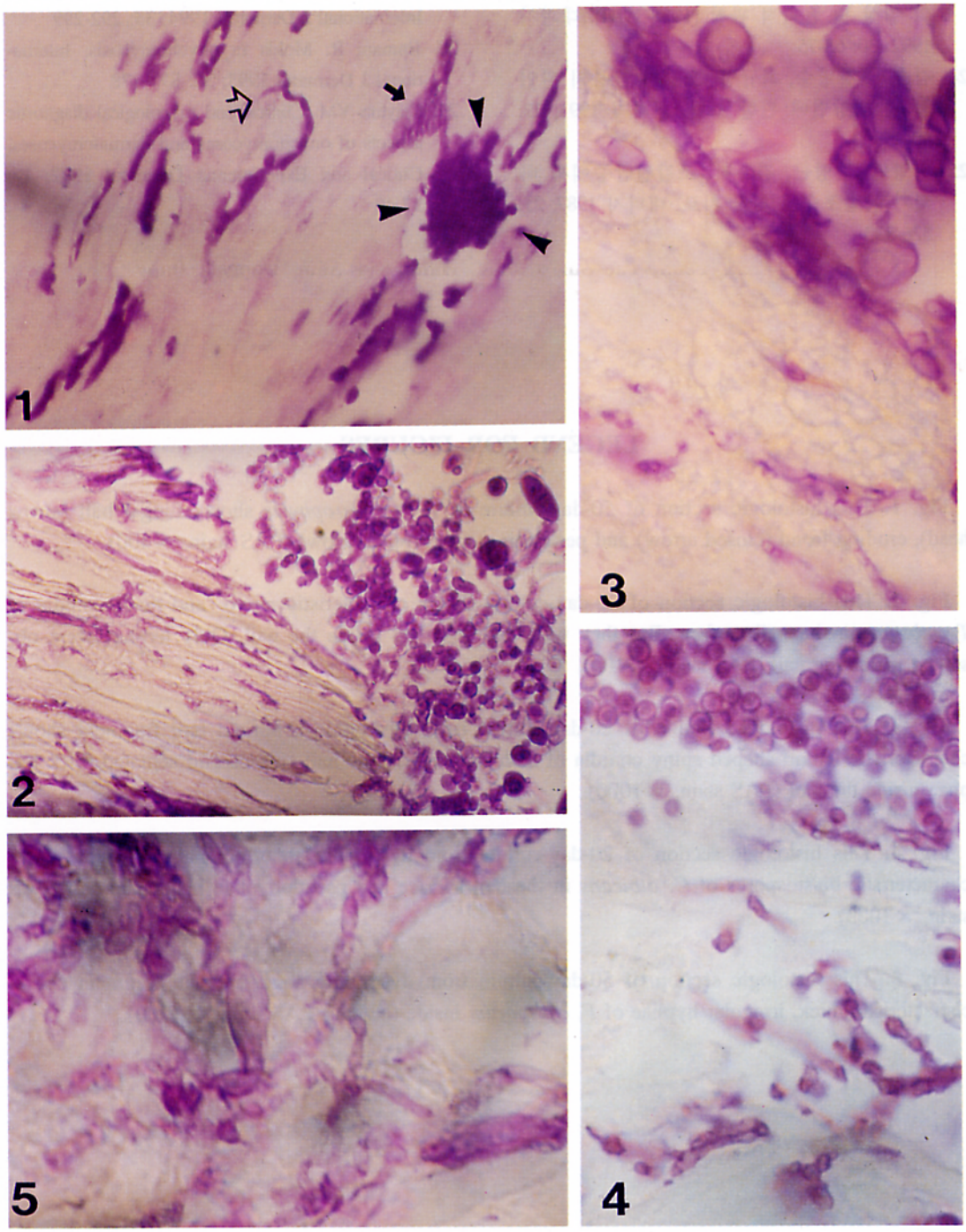
1
2
3
4
5