영아의 두피 및 안면부에 발생한 전풍 1예

연세대학교 의과대학 피부과학교실

진 상 현 · 이 광 훈

=Abstract=

A Case of Tinea Versicolor of the Scalp and Face in Infancy

Sang Hyun Jin and Kwang Hoon Lee

Department of Dermatology, Yonsei University College of Medicine, Seoul, Korea

Tinea versicolor is a superficial mycosis caused by *Malassezia furfur*. Tinea versicolor in infancy is rare and the distribution of the lesions differ from that of adult. The predilection sites for tinea versicolor are the chest and back in adults, whereas the face and scalp are commonly involved in childhood tinea versicolor.

We report a case of tinea versicolor in a 5-month-old male infant. He had fine scaly whitish macules on the scalp, face and posterior neck. The lesions were successfully treated with topical ketoconazole for 3 weeks. **[Kor J Med Mycol 4(1): 84-86]**

Key Words: Tinea versicolor, Infancy, Scalp, Face

서 론

전풍은 *Malassezia* 속의 효모균에 의한 표재성 피부 진균 감염증으로 피부 소견상 인설과 색소 이상증을 특징으로 한다[1]. *Malassezia* 속의 효모균은 정상인의 90% 이상에서 발견되고 지질친화성을 가지며, 최근에는 배양 검사상 형태에 따라 7가지 종으로 분류한다[2,3]. 지질친화성이 있는 *Malassezia* 효모균은 피지분비가 활발해지는 사춘기를 전후로하여 수가 증가하기 때문에 전풍은 15~30세의 청소년기와 젊은 성인에서 주로 발생하고 드물게 소아에서도 발생하나 1세 이하의 영아에서는 극히 드물다[4].

저자들은 5개월 된 남아에서 두피, 안면부 및 경부에 발생한 전풍을 경험하고 문헌 고찰과 함께 보고하는 바이다.

증 례

환 자: 박 ㅇ ㅇ, 5개월, 남아

초진일: 1998년 5월 29일

주 소: 두피, 안면부 및 경부에 발생한 인설성 반

현병력: 생후 3개월경부터 두피 및 안면부에 다수의 구진이 발생한 후 백색의 인설성 반이 발생하였고 차츰 경부로 확산되어 내원하였다.

과거력: 신생아 때 지루 피부염이 일시적으로 있었음.

가족력: 특기 사항 없음.

피부 소견: 내원 당시 전두부, 안면부, 경부에 백색의 미두대 내지 완두대의 인설성 저 색소 반이 관찰되었으며 (Fig. 1), 이마에서 미두대의 홍색 구진을 관찰할 수 있었다.

신체검사 소견: 피부 소견 이외에 특기사항 없음.

진균검사 소견: 두피 및 안면부의 병변부에서 인설을 채취한 후 Parker's blue-black ink가 함유

†별책 요청 저자: 이광훈, 120-752 서울특별시 서대문구 신촌동 134번지 연세대학교 의과대학 피부과학교실

1A

1B

Fig. 1. 1A. Whitish scaly macules on forehead and scalp. **1B.** Whitish scaly macules on infra auricular and posterior neck.

된 KOH 용액으로 시행한 직접도말검사상 원형 또는 난 원형의 포자와 짧고 각진 모양의 균사를 발견할 수 있었으며 (Fig. 2), 우드등 검사상 황갈색의 형광을 관찰할 수 있었다.

치료 및 경과: Ketoconazole을 국소 도포한 후 3주만에 균사 음성 및 임상적인 호전이 관찰되었다.

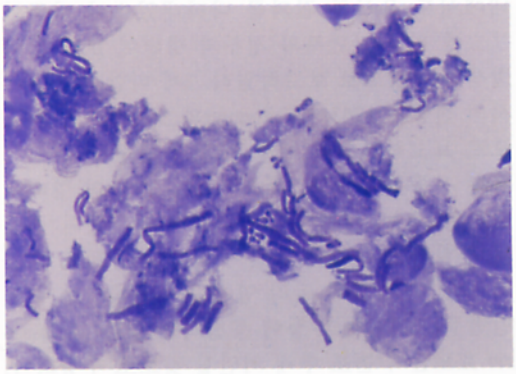

Fig. 2. Many spores and fragmented hyphae are shown (Parker's blue-black ink in KOH, ×400).

고 찰

전풍은 표재성 진균 감염증으로 *Malassezia* 효모균에 의해 발생한다. 전풍은 일종의 기회감염증으로 습도, 온도, 이산화탄소 분압, 영양상태, 부신피질홀몬제 사용, 가족력 및 비위생적인 환경 등이 유발 요인으로 생각되고 있다[1,5,6].

Malassezia 효모균은 피부의 정상 진균 총으로 존재하며 주로 피지선이 풍부한 부위에 분포하고, 피지분비가 증가하는 연령층에서 많이 발견되며 전풍은 피지분비가 활성화 되는 사춘기를 전후한 15세에서 30세 사이에 호발한다.

전풍의 발병연령이 연령별 *Malassezia* 효모균의 분포하는 수와 상관성이 있는 것처럼, 성인 전풍에서 병변의 분포부위와 *Malassezia* 효모균의 정상 신체부위별 분포를 연관지을 수 있다. 즉 성인 전풍은 피지분비가 왕성한 전흉부, 배부 등에 호발하며 이 부위는 대체적으로 정상인의 *Malassezia* 효모균이 많이 검출되는 부위와 일치한다[7,8]. 그러나 일반적으로 피지분비가 가장 왕성하고 *Malassezia* 효모균이 가장 많이 검출되는 두피에서는 성인에서 전풍 병변을 관찰하기 어렵다. 이러한 현상은 전풍의 발병에 *Malassezia* 효모균의 균 분포나 수 이외에도 다른 병인적 요소가 관여함을 시사하는 소견이다.

전풍은 소아에서도 드물게 발생하는데 Terragni 등[9]은 전풍 환자의 4.9%에서 관찰되며 성인과 달리 체간 외에도 안면부에 병변을 보이는 경우가 많은 것으로 보고하였다. 강 등[10]에 의하면 국

내에서도 유사한 결과를 나타내었으나 외국의 보고에 비해 안면부와 경부의 병변이 보다 많이 발생하는 것으로 보고하였다. 1세 미만의 유아에서의 전풍은 1943년 Carpenter와 Summit이[11] 처음으로 보고하였으며 매우 드물게 발생한다[6,12~15]. 유아 전풍은 주로 저 색소성 인설성 반의 형태로 안면부, 경부, 체간에서 발견되며 저자들의 증례와 동일하게 두피에 병변이 발생한 증례도 보고되었다[13,14]. 성인과 달리 영아나 소아에서는 주로 안면부, 경부, 두피 등에 호발하는 것은 *Malassezia* 효모균의 분포 수에 기인할 것으로 추정되나, 영아나 소아의 연령층에서 성인에 비해 *Malassezia* 효모균의 수가 적다는 보고는 있으나 아직 이 연령층에서 신체부위별 분포에 대한 정확한 연구보고가 없어 앞으로 이에 대한 연구가 필요할 것으로 사료된다.

Malassezia 효모균은 전풍 외에도 지루 피부염과 *pityrosporum* 모낭염과도 관련이 있는 것으로 알려져 있다. Yoshihiro 등[16]에 의하면 안면부 지루 피부염의 85%, 두피 지루 피부염의 75%에서 *Malassezia* 효모균이 발견되었으며 ketoconazole이 치료에 효과적이었다고 보고하였다. *Pityrosporum* 모낭염 외에도 스테로이드 여드름의 76%, 심상성 여드름의 15%에서 *Malassezia* 효모균이 발견되었음을 보고하였다[17].

본 증례는 생후 5개월 된 영아로 신생아기에 지루 피부염 경력이 있었으며, 현재도 신생아 여드름이 남아있는 환아로, 신생아기 때부터 호지성 진균인 *Malasezzia* 효모균이 증식하기에 좋은 환경을 형성한 것으로 사료된다. 유아에서 발생하는 전풍은 임상적으로 백반증, 결절성 경화증의 선천성 백색 엽상 반 (ash leaf spot), 빈혈성 모반, 탈색 모반, 염증 후 저 색소 침착 등의 병변과 감별해야 한다[15].

참 고 문 헌

1. Martin AG, Kobayashi GS. Yeast infection: Candidiasis, Pityriasis versicolor. In: Fitzpatrick TB, Eisen AZ, Wolf K, Freedberg IM, Austen KF, eds. Dermatology in general medicine, 4th ed. New York: McGraw-Hill, 1993: 2452-2467
2. 김한욱. 정상인 피부에서 Malassezia 효모균의 분포. 의진균지 1998; 3: 1-6
3. Guillot J, Gueho E, Lesourd M, et al. Identification of Malassezia species. A practical approach. J Mycol Med 1996; 6: 103-110
4. Kalman A, Thambiah AS. A study of 3891 case of mycoses in the tropics. Sabouraudia 1976; 14: 129-148
5. Heng MC, Henderson CL, Barker DC, Harberfelde G. Correlation of *Pityrosporum ovale* density with clinical severity of seborrheic dermatitis as assessed by simplified technique. J Am Acad Dermatol 1990; 23: 82-86
6. Congly H. Pityriasis versicolor in a 3-month-old boy. Can Med Assoc J 1984; 130: 844-845
7. Leeming JP, Notman FH, Holland KT. The distribution and ecology of *Malassezia furfur* and cutaneous bacteria on human skin. J Appl Bacteriol 1989; 67: 47-52
8. 진홍상, 한신원. 정상피부에서 *Pityrosporum obiculare* 및 *Pityrosporum ovale*의 빈도. 대피지 1982; 20: 631-638
9. Terragni L, Lasagni A, Oriani A, Gelmetti C. Pityriasis versicolor in the pediatric age. Pediatr Dermatol 1991; 8: 9-12
10. 강효준, 왕한영, 성호석. 소아 전풍 환자에 대한 임상적 고찰. 대피지 1997; 35: 431-434
11. Carpento OC, Summit MJ. Pityriasis versicolor on the face of an infant. Arch Dermatol Syphilol 1943; 47: 251
12. Nanda A, Kaur S, Bhakoo ON, Kaur I, Vaishnavi C. Pityriasis (Tinea) versicolor in infancy. Pediatr Dermatol 1988; 5: 260-262
13. Di Silverio A, Zeccara C, Serra F, Ubezio S, Mosca M. Pityriasis versicolor in a newborn. Mycoses 1995; 38: 227-228
14. Smith EB, Gellerman GL. Tinea versicolor in infancy. Arch Dermatol 1966; 93: 362-363
15. Wyre HW, Johnson WT. Neonatal pityriasis versicolor. Arch Dermatol 1981; 117: 752-753
16. Yoshihiro S, Ayumu O, Atuhiro N, et al. *Pityrosporum (Malassezia)* related diseases especially seborrheic dermatitis. 의진균지 1998; 3: 15-23
17. 유희준, 김윤석, 양홍윤 등. 스테로이드 여드름과 여드름양 발진에서 *Malassezia (Pityrosporum)* 효모균의 출현 빈도. 의진균지 1998; 3: 24-32