원발성 피부 모균증으로 생각되는 1예

충북대학교 의과대학 피부과학교실

이홍탁 · 양태호 · 윤태영 · 장승호

=Abstract=

A Considered Case as Primary Cutaneous Mucormycosis

Hong Tak Lee, Tae Ho Yang, Tae Young Yoon and Seung Ho Chang

Department of Dermatology, College of Medicine, Chungbuk National University, Cheongju, Korea

Mucormycosis is an invasive fungal infection, caused by members of the order Mucorales, that usually occurs in immunocompromised individuals. It manifests itself in a variety of ways and rarely may be confined to the cutaneous tissues.

We report a case of primary cutaneous mucormycosis associated with longstanding diabetes mellitus and liver cirrhosis. A 53-year-old woman was presented because of cutaneous discoloration and bullae on the both lower extremities. Cutaneous lesions consisted of necrotic blackish discoloration with bullae and ill-defined margins with extending nature. A biopsy specimen from the cutaneous lesion revealed large, broad, nonseptate hyphae branched at right angles.

Our patient was successfully treated with intravenous administration of amphotericin B and surgical debridement of necrotic tissue. **[Kor J Med Mycol 4(1): 75-78]**

Key Words: Primary cutaneous mucormycosis

서 론

모균증은 Mucorales 목 (目, order)에 속하는 진균들에 의한 혈관 침범과 조직 괴사가 특징인 침습성 진균 감염으로서 보통 전격성 감염 질환으로 알려져 있다[1]. 모균증은 정상인과 면역력이 저하된 환자 모두에서 발생할 수 있으나 보통 후자에서 주로 일어나며, 임상 양상은 비뇌부 (鼻腦部, rhinocerebral) 감염을 비롯하여 매우 다양하게 나타나며, 드물게 피부에만 국한될 수 있다[1~3]. 이 중 피부 모균증은 국내에서는 이 등[4]에 의해 처음 보고된 이후, 지금까지 모두 4예[5~7]가 보고된 바 있다.

저자들은 당뇨병과 간경변이 합병된 환자에서 발생하여 amphotericin B 전신 투여와 외과적 괴사조직 제거술로 완치된 원발성 피부 모균증으로 생각되는 1예를 경험하고 문헌 고찰과 함께 보고하는 바이다.

증 례

환 자: 박 ○○, 53세, 여자

주 소: 양쪽 하지의 수포를 동반한 피부 변색

현병력: 내원 3~4일 전, 개울에 물놀이 다녀온 후 동통이 동반된 양쪽 하지의 피부 변색과 수포가 갑자기 발생하여 응급실을 통해 내원함.

과거력: 10년 전 간경변 진단 받고 4차례에 걸

†별책 요청 저자: 양태호, 361-711 충북 청주시 흥덕구 개신동 62번지 충북대학교 병원 피부과학교실

Fig. 1. Blackish necrotic lesions with bullae on the both legs. These lesions showed ill-defined margins and extending nature.

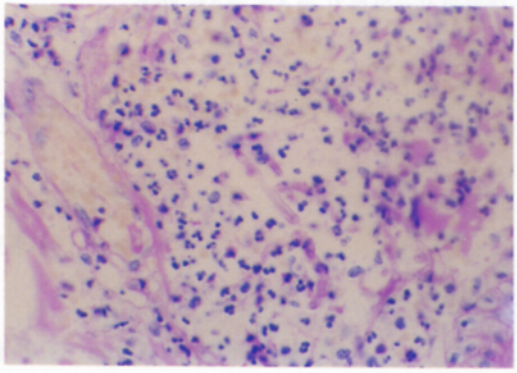

Fig. 2. Wide (10 μm), long (45 μm) and nonseptate hyphae branched at right angles (D-PAS stains, ×200).

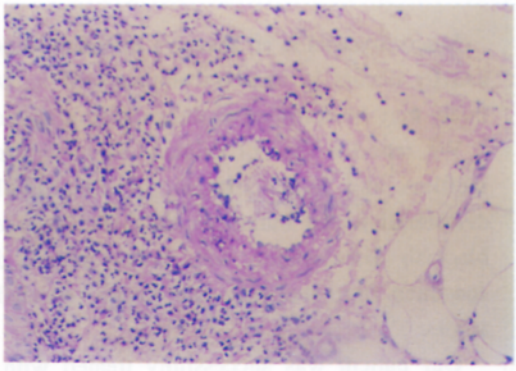

Fig. 3. Invasion of large blood vessels (D-PAS stains, ×100).

쳐 입원 치료를 받아왔었으며, 6년 전에는 인슐린 비의존성 당뇨병 진단 받고 현재 NPH (Isophane) 등으로 당뇨 조절중임.

가족력: 특이 사항 없음.

이학적 소견: 공막 및 피부 전반에 걸친 심한 황달과 흉부의 거미 혈관종이 관찰되었고, 하지에 특히 심한 전신의 부종이 있었음.

피부 소견: 양쪽 하지에 수포를 갖는 검은 빛깔의 괴사성 병변으로, 경계가 불분명하고 주변으로 퍼져나가는 양상을 띰 (Fig. 1).

검사 소견: 내원 당시의 검사에서 CBC상 Hb 9.4 g/dL, Hct 25.8%, WBC 8600/μL, platelet count 51000/μL, ESR 93 mm/hr이었고, 간기능 검사에서 AST 62 IU/L, ALT 46 IU/L, albumin 1.9 mg/dL, total bilirubin 5.2 mg/dL, ammonia 155 μg/dL로 간경변에 의한 것으로 추정되는 비정상 소견을 보였다. 혈당은 415 mg/dL, 혈중 전해질 농도는 Na^+, K^+, Cl^-, HCO_3^-가 각각 120, 6.4, 91, 26 mmol/L였다. 흉부 X선 검사, 소변 및 대변 검사는 모두 정상이었으며, 복부 초음파 검사도 기존의 간경변 소견 이외에는 모두 정상 소견을 보였다. 혈액 및 조직 배양 검사는 음성이었다.

병리조직학적 소견: 괴사 부위의 변연부에서 시행한 피부 생검상, D-PAS 염색에서 진피내에 직각의 가지를 가지며 격벽이 없는 폭이 넓은 균사가 관찰되어 모균증으로 사료되었다 (Fig. 2).

치료 및 경과: 조직검사 결과가 나오기 전까지는 Pseudomonas나 그람양성 구균에 의한 괴사성 근막염이 의심되어 penicillin, cephalosporin, aminoglycoside 계통의 광범위 항생제를 정맥 주사하였으나 피부 병변은 계속 진행되었다. 입원 7일째, 피부 생검 결과를 바탕으로 amphotericin B를 0.25 mg/kg/d로 시작해 점차 증량하여 0.7 mg/kg/d 용량으로 총 8일간 정맥 주사하였다. 이후 병변의 진행은 더이상 일어나지 않았고, 피부의 괴사 부위 경계가 명확해져 정형외과에 의뢰하여 외과적 괴사조직 제거술을 시행하였다. 2개월 후, 환자는

성형외과에서 외과적 괴사조직 제거술 부위에 피부이식술 시행 후 퇴원하여, 현재는 재활의학과에서 보행 연습을 위해 물리치료중이다.

고 찰

모균증은 Mucorales 목 (目, order) 중 주로 *Rhizopus, Absidia, Mucor, Cunninghamella* 속 (屬, species)에 의해 유발되는 심하고 치명적인 진균 감염으로써[3,8], 원인 진균들이 Zygomycetes 강 (綱, class)에 속하므로 zygomycosis (접합균증)이라고도 알려져 있다[1,8]. 모균증의 원인 진균들은 흙이나 야채, 빵 등에서 발견되는 흔한 공중 진균들로서, 주로 면역력이 저하된 사람에서 기회 감염을 일으키지만 매우 드물게 건강한 사람에서도 병을 유발할 수 있다.

임상 양상은 매우 다양하여, 가장 흔한 비뇌 (鼻腦, rhinocerebral) 모균증 외에 피부[9], 폐[10,11], 중추신경계[12], 신장[13,14], 심장[15], 그리고 위장관[16,17]을 일차적으로 침범할 수 있으며, 이들 일차 감염 부위로부터 혈행성 파종 (播種, dissemination)[18]이 일어날 수 있다. 이 중, 피부 모균증의 감염 경로는 진균의 직접적인 접종 (接種, inoculation)으로 인한 원발성 감염과 다른 부위의 감염 후 혈행성 파종이나 직접적인 확산에 의한 속발성 감염으로 구분된다[2]. 원발성 감염은 오염된 압박 붕대 등을 통해 진균이 손상 받은 피부로 직접 접종되어 농포와 소수포를 포함하는 홍반성 판으로 나타나는 표재형과, 짓무른 피부나 작은 외상 또는 화상 환자에서 손상된 피부를 통해 진균이 심부 조직으로 침범하여 발생하는 괴저형으로 나뉘어진다[3].

괴저형 피부 모균증은 일반적으로 면역이 저하된 환자에서 발생하며[3], 임상 양상은 서서히 진행하는 아급성 괴사성 봉소염의 형태를 띤다. 즉 병변은 검붉은 부종성 봉소염으로 시작되어 주변으로 점차 확산되면서 중심부는 검게 괴사되는 것이 특징적이며, 보통 발생 후 일주일 이내에 광범위한 조직 괴사를 보이게 된다. 진균은 초기에 표피와 진피를 침범하며, 조직의 괴사는 혈관 침습에 따른 이차적인 변화이다 (Fig. 3).

본 환자는 병변이 양측성으로 발생하여 속발성 감염을 의심할 수 있었으나, 폐, 신장, 위장관 등에 대한 전신 검사와 신경학적 검사 등에서 이상 소견을 보이지 않아 피부에 국한된 원발성 감염으로 생각되었다.

모균증의 위험 인자로는 당뇨병, 심한 화상 및 외상 등이 있으며, 백혈병, 후천성면역결핍증후군 (AIDS), 장기 이식 등의 각종 면역 저하 상태가 소인 요소로 작용할 수 있다[1~3,9]. 이 중 당뇨병은 전체 모균증 환자들의 적어도 30% 이상에서 동반되는 가장 흔한 위험 인자로서, 특히 케토산혈증 (diabetic ketoacidosis)이 많이 동반되는데[1,3], 이는 원인 진균들이 고농도의 포도당을 이용하며 산성에서 최고의 활성도를 갖는 ketone reductase system을 가지는 것으로 설명된다[3]. 그러나, Adam 등[9]은 이전에 발표되었던 문헌 고찰을 통해 피부 모균증에서 다른 형태의 모균증에 비해 당뇨병을 비롯한 전신 질환의 동반 비율이 낮음을 발견하였으나 그 원인은 설명하지 못하였다.

본 증례의 환자는 내재된 전신 질환으로 인슐린 비의존성 당뇨병과 심한 간경변을 동반하고 있었는데, 저자들은 본 증례 환자의 모균증 발생에 간경변이 또다른 소인 인자로 작용하였으리라 추정하였다. 이는 간경변 환자에서 세망내피계 기능의 저하와 세포 매개성 및 체액성 면역의 장애로 패혈성 감염이 일반인보다 빈번하고[19], 이때 내부 장기의 감염 뿐만 아니라 피부 감염 역시 일반인보다 발병률이 높은 것으로 알려져 있기 때문이다[20]. 또한 Yamamoto 등[21]은 간경변을 포함한 심한 간 질환에서 치명적인 진균 감염이 합병될 수 있으며, 이때 항진균제의 경험적 투여가 필요할 수도 있다고 하였다.

모균증의 진단은 괴사 부위에서 얻은 병리 조직에서 직각의 가지를 갖고 격벽이 없는 폭이 넓은 균사를 관찰되어야 확진할 수 있다[1~3,9]. 모균증의 원인 진균들은 실험실 배지를 오염시킬 수 있는 흔한 잡균들이므로 배양 검사 단독만으로는 확진을 내릴 수 없으나 진균의 동정을 위해서는 배양 검사가 필요하며[2,3], 이때 반드시 cycloheximide가 함유되지 않은 배지를 사용하여야 배양이 가능하다. 본 증례에서는 본원의 임상 병리 검사실 사정으로 cycloheximide가 제거된 배지를 확보하지 못하여 진균의 동정에는 실패하였다.

임상적으로 모균증과 감별해야 될 질환들로는 *Aspergillus*나 *Pseudomonas aeruginosa*에 의한 피부 감염이 있으며, 그밖에 lethal midline granuloma, Wegener's granulomatosis 등이 있으나, 적절한 병변에서 조직 생검 및 배양 검사를 시행한다면 감별에 큰 어려움은 없다.

모균증의 치료는 고용량의 amphotericin B 전신

투여와 함께 외과적 괴사조직 제거술이 요구되며, 전체 모균증의 높은 사망률에도 불구하고 피부 모균증은 다른 형태의 모균증에 비해 비교적 예후가 좋다고 알려져 있다[22].

이상으로 당뇨병과 간경변이 합병된 환자에서 발생한 괴저형의 원발성 피부 모균증으로 생각되는 1예를 경험하고 보고하는 바이다.

참 고 문 헌

1. Shadomy HJ, Utz JP. Deep fungal infections. In: Fitzpatrick TB, Eisen AZ, Wolff K, et al, eds. Dermatology in general medicine, 4th ed. New York: McGraw-Hill Book, 1993: 2487-2489
2. Saunders CV, Hill MK. Necrotizing and gangrenous soft tissue infections. In: Saunder CV, Nesbitt LT Jr. eds. The skin and infection. Baltimore: Williams & Wilkins, 1995: 68-69
3. Grossman ME. Cutaneous manifestations of infection in the immunocompromised host. Baltimore: Williams&Wilkins, 1995: 29-32
4. 이상학, 은희철, 이유신. 급성 백혈병과 동반된 피부 모균증 1예. 대피지 1989; 27: 440-443
5. 이병우, 원영호, 김영균, 전인기. 원발성 피부 모균증 1예. 대피지 1994; 32 (부록1): 103
6. 조호연, 김종혁, 계영철, 김수남. 면역적격 환자에서 발생한 원발성 피부 모균증 1예. 대피지 1995; 33: 546-550
7. 김현수, 최지호, 성경제, 문기찬, 고재경. 원발성 피부 모균증. 대피지 1996; 34 (부록2): 103
8. Sugar AM. Mucormycosis. Clin Infect Dis 1992; 14 (Suppl 1): S126-129
9. Adam RD, Hunter G, DiTomasso J, et al. Mucormycosis: emerging prominence of cutaneous infections. Clin Infect Dis 1994; 19: 67-76
10. Bigby TD, Serota ML, Matthay MA, et al. Clinical spectrum of pulmonary mucormycosis. Chest 1986; 89: 435-439
11. Meyer RD, Rosen P, Armstrong D. Phycomycosis complicating leukemia and lymphoma. Ann Intern Med 1972; 77: 871-879
12. Rangel-Guerra R, Martinez HR, Saenz C. Mucormycosis: report of 11 cases. Arch Neurol 1985; 42: 578-581
13. Davila RM, Moser SA, Grosso LE. Renal mucormycosis: a case report and review of the literature. J Urol 1991; 145: 1242-1244
14. Windus DW, Stoker TJ, Julian BA, et al. Fatal rhizopus infections in hemodialysis patients receiving deferoxamine. Ann Intern Med 1987; 107: 678-680
15. Virmani R, Connor DH, McAllister HA. Cardiac mucormycosis: a report of five patients and review of 14 previously reported cases. Am J Clin Pathol 1982; 78: 42-47
16. Thomson SR, Bade PG, Taams M, et al. Gastrointestinal mucormycosis. Br J Surg 1991; 78: 952-954
17. Calle S, Klatsky S. Intestinal phycomycosis. Am J Clin Pathol 1966; 45: 264-272
18. Ingram CW, Sennesh J, Cooper JN, et al. Disseminated zygomycosis: report of four cases and review. Rev Infect Dis 1989; 11: 741-754
19. Zetterman RK,SorrellMF. Immunologic aspects of alcoholic liver disease. Gastroenterology 1981; 81: 616-624
20. Westphal JF, Jehl F. Pharmacological, toxicologic, and microbiological considerations in the choice of initial antibiotic therapy for serious infections in patients with cirrhosis of the liver. Clin Infect Dis 1994; 18: 324-335
21. Yamamoto S, Niki Y, Soejima R. Fungal infection in hepatobiliary and pancreatic diseases: clinical evaluation in autopsy cases. J Jpn Assoc Infect Dis 1994; 68: 612-616
22. Vainrub B, Macareno A, Mandel S, et al. Wound zygomycosis (mucormycosis) in otherwise healthy adults. Am J Med 1988; 84: 546-548