경구용 Fluconazole 투여로 치유된 스포로트리쿰증 1예

부산대학교 의과대학 피부과학교실

김문범 · 오창근 · 장호선 · 권경술

=Abstract=

A Case of Sporotrichosis Successfully Treated by Oral Fluconazole

Moon-Bum Kim, Chang-Keun Oh, Ho-Sun Jang and Kyung-Sool Kwon

Department of Dermatology, College of Medicine, Pusan National University Pusan, Korea

We report a case of lymphocutaneous sporotrichosis in a 76-year-old female successfully treated with oral fluconazole. This case had showed almost complete clinical resolution by 200 mg daily administration of oral fluconazole for 7 weeks and has got no relapse until 18 weeks after the completion of the treatment. We would emphasize good therapeutic effects of fluconazole such as more rapid therapeutic response than the previous reports and no observable side effects. **[Kor J Med Mycol 4(2): 148-152]**

Key Words: Sporotrichosis, Oral fluconazole

서 론

스포로트리쿰증은 *Sporothrix schenckii*에 의해 피부 또는 피하조직 및 인접한 림프관에 결절성 병소가 발생하여 화농, 궤양 형성을 보이는 만성 육아종성 진균 감염증이다[1]. 과거 본 증의 치료로 피부나 피하조직에 국한된 경우에 경구용 포화 요오드화 칼륨 (potassium iodide, KI)과 내부 장기를 침범한 경우에 amphotericin-B가 주로 사용되었고, 이외에도 온열요법 및 냉동요법, griseofulvin, nystatin, stilbamidine 정주, clotrimazole, miconazole, ketoconazole 등 다양한 치료가 적용되었으나 대부분의 제제들이 치료 효과가 제한되고 부작용이 심하여 만족할 만한 치료 효과를 얻기 어려웠다[1,2].

최근 스포로트리쿰증의 치료로 itraconazole[3~5]이 비교적 널리 사용되고 있으나, 근래에는 terbinafine[6], fluconazole[7~11] 등을 시도하여 좋은 치료 효과를 얻었다고 보고되고 있다. 이에 저자들은 76세 여자의 우측 상지에 발생한 피부 림프관형 스포로트리쿰증에서 경구용 fluconazole 치험예를 경험하고 국내에서는 아직 보고가 없는 것으로 생각되어 보고하고자 한다.

증 례

환 자: 윤 O O, 76세, 여자

초진일: 1998년 4월 3일

주 소: 우측 손등, 손목 및 전박부에 선상의 분포를 하고 중심부에 궤양과 가피를 동반한 홍반성 결절 및 판

현병력: 내원 3개월전 홍반성 결절이 우측 손등에 발생하여 서서히 커졌으며 연이어 동측의 손목 및 전박부에도 유사 양상의 7개의 홍반성 결절이 선상으로 발생하였다. 환자는 개인 의원 등에서 항생제 치료를 받았으나 임상적 호전은 없었다.

과거력: 특기사항 없음

*논문의 요지는 1998년 10월 29일 제 50차 대한피부과학회 추계학술대회에서 발표하였음.

†별책 요청 저자: 권경술, 602-739 부산광역시 서구 아미동 1가 10번지 부산대학교병원 피부과학교실

Fig. 1. Linear erythematous papules and nodules with the central crusts and ulcerations are noted on the right upper extremity.

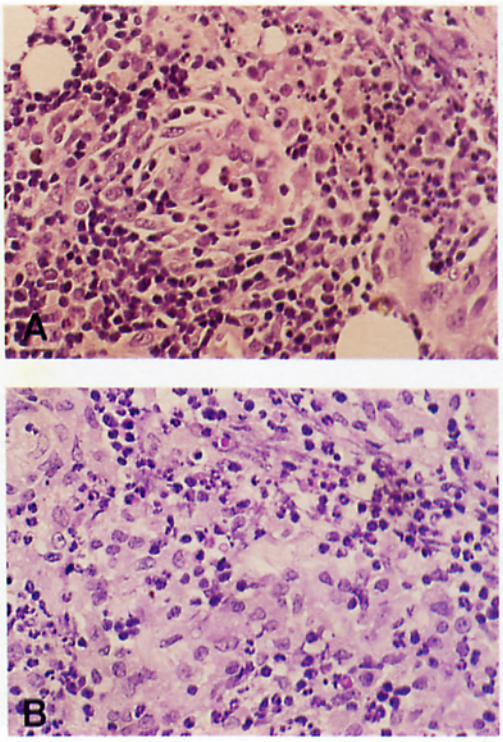

Fig. 2. A. Three zones composed of the central suppurative zone, tuberculoid zone, and round cell zone (H & E stain, ×400). **B.** Mutiple round PAS-reactive materials are noted among the mixed inflammatory infiltrates (PAS stain, ×400).

가족력: 특기사항 없음

사회력: 농촌에서 거주

피부 소견: 우측 손등, 손목 및 전박부에 선상의 분포를 하고 중심부에 궤양과 가피를 동반한 홍반성 결절 및 판이 관찰되었다 (Fig. 1).

이학적 소견: 피부 소견외에는 특기사항 없음

검사실 소견: 일반혈액검사, 요 검사, 간기능검사 및 매독 혈청검사는 정상 범위 내지 음성이었으나 대변검사에서 간흡충란이 관찰되었고, 궤양을 동반한 결절에서 도말한 세균배양검사에서 *Klebsiella pneumonia*와 *Staphylococcus epidermidis*가 배양되었다. 병변부에서 생검하여 얻은 조직을 결핵균 배양검사를 하였으나 결핵균의 성장은 관찰되지 않았다.

병리조직학적 소견: 손등의 홍색의 결절에서 시행한 조직검사 소견에서 표피에는 경한 과각화증외에는 특이 소견 없었고, 진피에는 호중구, 림프구, 조직구, 형질구 등의 염증세포 침윤소견이 관찰되었다. 하부 진피의 일부에는 중심부에 호중구로 구성된 화농성 대, 중심부 외측에 상피양 세포 및 거대 세포로 구성된 결핵양 대, 가장 외측에 림프양 세포와 형질구로 구성된 원형 세포대의 3층의 세포대로 구성된 만성 스포로트리쿰증의 특징적인 소견이 관찰되었다 (Fig. 2A). Periodic acid-Schiff (PAS) 염색에서 침윤된 염증세포들 사이에 PAS에 양성인 물질이 관찰되었으며, 이러한 물질은 다이아스타제를 처리한 PAS에는 저항성을 보였다 (Fig. 2B).

진균학적 소견: 손등의 궤양을 동반한 홍반성 결절에서 시행한 KOH 직접도말검사는 음성이었으나, 동일 부위에서 생검한 조직을 Sabouraoud 배지에 14일간 실온 배양한 결과 암갈색을 띄고 표면이 주름진 집락이 형성되었다 (Fig. 3A). 이러한 집락을 슬라이드 배양후 cottton blue로 염색하여 가늘고 격막이 있는 균사와 균사에서 90도의 각도를 이루고 뻗은 분생자병 (conidophore) 및 분생자병의 끝에 군집된 양상의 분생자 (conidia)를 확인할 수 있었으며, 일부에서는 분생자병의 끝

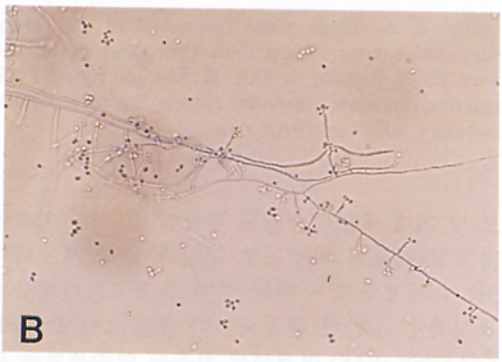

Fig. 3. A. Dark brown to black colony with the wrinkled surface and whitish aerial hyphae on Sabouraud's dextrose agar at 2 weeks in room temperature observed. **B.** Septate, branched mycelia and clustered conidia, one of which shows the characteristic bouquet, were shown in slide culture of *S. schenckii* (Cotton-blue stain, ×100).

에 분생자들이 *Sporothrix schenckii*의 특징인 꽃모양을 한 것을 확인할 수 있었다 (Fig. 3B).

치료 및 경과: 경구용 fluconazole을 일일 200 mg 용량으로 7주동안 투여하였다. 치료개시 1주째부터 압통과 분비물이 감소하기 시작하여 치료 3주째에는 분비물은 멈추었고 결절의 크기가 감소하기 시작하였다. 7주째에는 모든 병변들이 임상적 호전을 보였고, 환자가 임의로 투약을 중지하여 치료가 중단되었다. 치료 종료 18주까지 추적 관찰하였으나 재발의 소견은 관찰되지 않았고, 치료 종료 18주째 수부의 병변에서 생검한 조직을 진균배양하였으나 진균은 배양되지 않았다 (Fig. 4).

Fig. 4. The clearing of the linear lesions is noted at 18 weeks after the completion of the oral fluconazole administration.

고 찰

스포로트리쿰증은 감염 형태에 따라 피부 림프관형, 고정 피부형, 파종형 및 피부외 전신 침범형으로 나뉘며, 호발 부위는 주로 노출부로 상지, 안면, 하지의 순으로 발생한다. 이 중 본 증례와 같이 주로 상지에 단단한 피하 결절과 무통성 궤양을 형성하며 림프관을 따라 상행하면서 새로운 병변을 형성하는 피부 림프관형이 제일 흔하다. 원인균은 *Sporothrix schenckii*로 흙에 많이 분포하고 있어 주로 장미가시, 건초 및 나무 그루터기 같은 오염된 물질에 의한 외상에 의해 감염된다[1].

Table 1. Response to oral fluconazole in cutaneous sporotrichosis

Authors (years)	Types	Doses (mg/day)	Duration of Treatment (day)	No. of cured patients (%)
Montero-Gel et al. (1990)[7]	Cutaneous	200~400	90~470	10/13 (77)
Diazo et al. (1992)[8]	Cutaneous	100~400	30~480	13/19 (68)
Pappas et al. (1992)[9]	Lymphocutaneous	200~400		9/11 (82)
Castro et al. (1993)[10]	Fixed cutaneous & lymphocutaneous	200~400	91~174	3/3 (100)
Kauffman et al. (1996)[11]	Lymphocutaneous	200~800	210~280	10/14 (71)
Present case (1999)	Lymphocutaneous	200	49	1/1 (100)

1980년대부터 스포로트리쿰증의 치료에 사용되기 시작한 광범위 항진균제인 itraconazole, terbinafine, fluconazole 등은 부작용이 적고 치료 효과가 우수하여 최근 이러한 제제들을 이용하여 피부형 스포로트리쿰증을 효과적으로 치료하였다는 보고가 많이 있다[3~11]. Itraconazole은 피부형 스포로트리쿰증의 치료에 있어 하루 100~200 mg의 용량으로 3~6개월 정도 경구 투여시 대부분의 환자에서 완치가 관찰되므로 Kauffman[2]은 피부림프관형 스포로트리쿰증의 치료에 있어 itraconazole이 일차 선택약 (treatment of choice)이라고 주장하였으나, 치료에 반응하지 않은 증례도 보고되고 있으며 위산의 분비를 감소시키는 약물과는 병용 치료하기 힘들다는 단점이 있다[12,13]. Terbinafine을 이용한 피부형 스포로트리쿰증의 치료에 대한 연구로는 Hull 등[6]이 5명의 피부형 스포로트리쿰증 환자에서 치료 8주만에 3명, 12주와 32주에 각각 1명에서 완치되었다는 보고가 있다.

Fluconazole은 bis triazole 합성물로 진균의 cytochrome P-450의 활성을 억제하여 진균막의 구성성분인 ergosterol 생합성을 막으며, azole 유도체가 고농도에서 진균막의 이중 지질구조에 포화지방산의 농도를 증가시킴으로 진균막에 이상을 초래하여 항진균 효과를 나타낸다[13]. 하지만 포유류의 cytochrome P-450 효소계에는 친화도가 낮아 약물의 부작용은 적다. Grant와 Glissold[13]에 의하면 fluconazole의 부작용은 약 16% 정도로, 주된 부작용이 오심, 구토, 설사, 두통 등으로 경미하다. Fluconazole을 투여받은 환자의 약 1% 정도에서는 간장기능 이상으로 인해 약물의 투여를 중지해야 하는 경우가 발생하나, 본 증례에서는 간장기능의 이상이나 다른 부작용은 관찰할 수 없었다.

Fluconazole을 피부형 스포로트리쿰증의 치료에 사용한 보고로는 1990년 Montero-Gei 등[7]이 13명의 환자에서 하루 200~400 mg의 용량으로 90~470일간 투여하여 10명을 완치하였다는 보고외에 몇 몇 보고들만이 있다 (Table 1)[7~11]. 대부분의 보고들은 피부형 스포로트리쿰증에서 경구용 fluconazole의 치료 효과를 알아보기 위한 시도적인 연구들이었다. 치료 용량은 하루 200 mg에서 800 mg까지 다양하였으나 대개의 보고들은 하루 200~400 mg의 용량을 사용하였고, Kauffman 등[11]은 하루 200~400 mg의 용량보다 800 mg의 고용량을 투여할 때 치료 효과는 더 높을 수 있다고 하였는데 따라서 치료 초기에 하루 200~400 mg 용량으로 치료하다가 치료 효과가 관찰되지 않으면 800 mg의 고용량을 시도할 수도 있을 것으로 생각된다. 본 증례에서는 하루 200 mg의 용량을 투여하여 치료 1주만에 임상적 호전이 관찰되어 더 이상 용량을 증가시키지 않았다. 총 치료 기간은 90일에서 470일로 비교적 장기간의 투약을 필요로 하였는데, 본 증례에서는 49일간의 투약후 환자가 임의로 투약을 중지하여 치료가 중단되었고 치료 종료 약 120일후의 추적 관찰에서 임상 및 진균학적으로 재발의 소견이 관찰되지 않았다. 다른 보고들에 비해 짧은 치료 기간으로 비교적 빠른 치료 효과를 보인 정확한 이유는 알 수 없지만 주기 요법과 같이 일정한 투약후 복용을 중지하여도 지속적인 약효를 유지하였을 가능성이 있을 것으로 생각되며 향후 더 많은 증례들에서 연구가 필요할 것으로 생각된다. 치료 효과는 68%에서 100%로 다양하였고 평균 75%였다. 스포로트리쿰증의 치료에서 fluconazole은 본 증례와 같이 단기간에 우수한 치료 효과를 나타낼 수도

있고 itraconazole에 비해 위산도에 영향을 받지 않는다는 장점이 있으나, 고용량으로 비교적 장기간의 치료를 요하고 가격이 비싸며 itrconazole 보다 치료 효과가 비교적 떨어진다는 단점 등으로 Kauffman 등[11]은 스포로트리쿰증에서 이차적으로 선택되어지는 약물이라고 하였다[2,3]. 본 증례는 76세의 고령으로 인한 저염산증으로 약역학적으로 위산도에 영향을 받지 않는 항진균제를 찾던 중 fluconazole이 스포로트리쿰증의 치료로 국내에서는 아직 시도된 보고가 없어 경구용 fluconazole을 일차적으로 선택하였다.

저자들은 피부 림프관형 스포로트리쿰증 환자에서 경구용 fluconazole을 시도하여 이전의 보고들에 비해 비교적 빠른 효과와 안정성을 관찰하였고, 국내에서는 스포로트리쿰증에 대한 fluconazole 치험예가 드문 것으로 생각되어 문헌고찰과 함께 보고하는 바이다.

참 고 문 헌

1. Belknap BS. Sporotrichosis. Dermatol Clin 1989; 7: 193-202
2. Kauffman CA. Old and new therapies for sporotrichosis. Clin Infect Dis 1995; 21: 981-985
3. 원영호, 전선도, 김성진 등. 피부 스포로트리쿰증에서 Itraconazole 경구 투여의 효과에 대한 관찰. Kor J Med Mycol 1998; 3: 172-178
4. Kwon KS, Yim CS, Jang HS, et al. Verrucous sporotrichosis in an infant treated with itraconazole. J Am Acad Dermatol 1998; 38: 112-114
5. Restrepo A, Robledo J, Gomez I, et al. Itraconazole therapy in lymphatic and cutaneous sporotrichosis. Arch Dermatol 1986; 122: 413-417
6. Hull PR, Vismer HF. Treatment of cutaneous sporotrichosis with terbinafine. Br J Dermatol 1992; 126(Suppl): 51-55
7. Montero-Gei F, Stevens DA, Siles L, et al. Fluconazole therapy in cutaneous and lymphangitic sporotrichosis. American Society for Microbiology 1990; (abstract no. 575) Cited from reference 8.
8. Diaz M, Negroni R, Montero-Gel, et al. A pan-American 5-year study of fluconazole therapy for deep mycoses in the immunocompetent host. Clin Infect Dis 1992; 14(suppl 1): s68-76
9. Pappas PG, Kauffman CA, Perfect J, et al. Fluconazole for the treatment of sporotrichosis. American Society for Microbiology 1992: (abstract no. 629). Cited from reference 2.
10. Castro LGM, Belda W, Cuc LC, et al. Successful treatment of sporotrichosis with oral fluconazole: a report of three cases. Br J Dermatol 1993; 128: 352-356
11. Kauffman CA, Pappas PG, McKinsey DS, et al. Treatment of lymphocutaneous and visceral sporotrichosis with fluconazole. Clin Infect Dis 1996; 22: 46-50
12. Grant SM, Clissold SP. Fluconazole. A review of its pharmacodynamic and pharmacokinetic properties, and therapeutic potential in superficial and systemic mycoses. Drugs 1990; 39: 877-916
13. 김동석, 김종우, 김상원. Itraconazole과 Terbinafine 투여에 저항을 보인 파종형 스포로트리쿰증 1예. Kor J Med Mycol 1997; 2: 169-173