자연 치유된 원발성 피부 Alternariosis 2예

연세대학교 의과대학 피부과학교실, 포천중문의대 분당차병원 피부과*,
가톨릭 피부과 의원**

정예리 · 장성남* · 한승경 · 조흔정 · 서순봉** · 이광훈

=Abstract=

Spontaneously Healed Primary Cutaneous Alternariosis: Reports of 2 Cases

Yae Lee Chung, Sung-Nam Chang*, Seung-Kyung Hann, Heun-Jung Cho, Soon-Bong Suh and Kwang Hoon Lee**

Department of Dermatology, Yonsei University College of Medicine, Seoul, Korea
Department of Dermatology, Choong Moon College of Medicine, Pochun, Korea*
*Catholic Skin Clinic**, Taegu, Korea*

The treatment of cutaneous alternariosis consists of surgical excision and systemic antifungal agent. However, only reduction or cessation of corticosteroids and immunosuppressive therapy, if it is possible, can be sufficient to treat the lesion in some cases. We present two cases of spontaneously healed primary cutaneous alternariosis. Case 1 was a 73-year-old female patient with diabetes mellitus, heart failure, chronic renal failure and chronic hepatitis. Case 2 was a 64-year-old male patient with iatrogenic Cushing's syndrome and diabetes mellitus. The correction of the underlying diseases resulted in improvement of the primary cutaneous alternariosis.

[Kor J Med Mycol 4(2): 137-142]

Key Words: Primary cutaneous alternariosis, Immunosuppression, Spontaneous healing

서 론

*Alternaria*는 dematiacious fungi (phaeohyphomycetes)군에 속하며, 주로 대기, 흙, 또는 부패한 채소에 산재되어 있는 병원균으로서, 인체에서 검출되는 경우에는 대개 병원균이 아닌 오염균으로써 간주되지만, 면역기능의 저하, 외상, 스테로이드 제제의 사용시, 혹은 정상인에서도 피부에 일차감염을 일으킬 수 있다[1].

Alternariosis의 치료로서 수술적 치료와 전신적 항진균제 투여가 시도되며, 자연 치유된 예도 드물게 보고되고 있다[2,3].

저자들은 전신적인 면역상태가 저하된 환자에서 발생 후 자연 치유된 원발성 피부 alternariosis 2예를 경험하고 문헌고찰과 함께 보고하는 바이다.

증 례

증 례 1

환 자: 손 O O, 여자, 73세

주 소: 왼쪽 발목에 발생한 압통성의 붉은 결절

과거력: 당뇨병을 20년 동안 앓고 있었으나, 거의 치료를 받지 않고 지냈으며, 내원 2년전에 심부전과 만성신부전, 만성간염을 진단 받고 치료중이었음.

가족력: 특기사항 없음.

†별책 요청 저자: 이광훈, 120-749 서울시 서대문구 신촌동 134번지 연세대학교 의과대학 피부과학교실

Fig. 1. A. Multiple nodules on the forearm. **B.** Spontaneously healed state (Case 2).

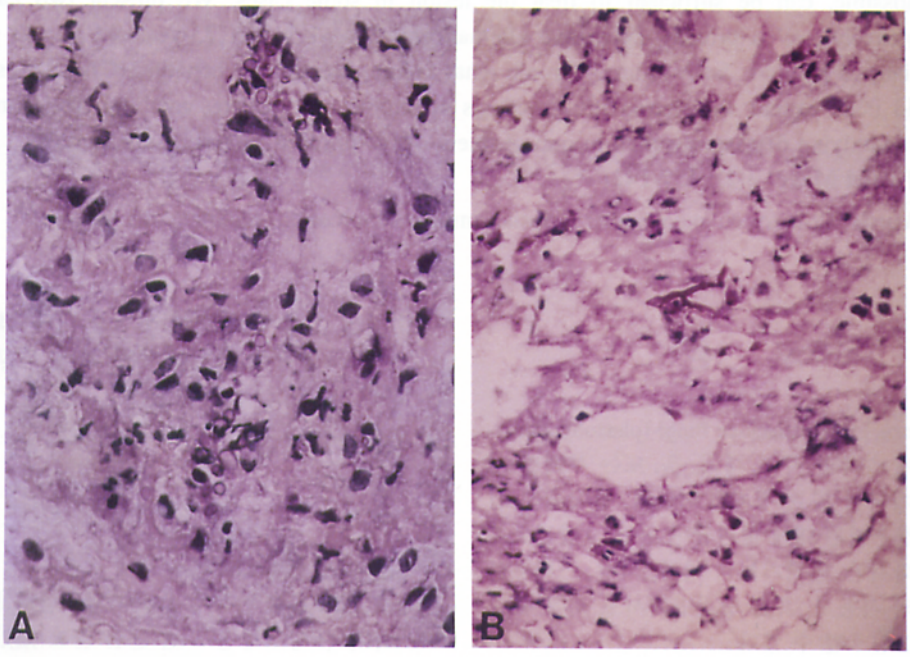

Fig. 2. A. Large, round to oval, often doubly contoured spores in the deep dermis (Case 1, PAS stain, ×400). **B.** Mostly unbranched long chained hyphae in the deep dermis (Case 2, PAS stain, ×400).

현병력: 내원 5개월 전부터 약 20여개의 소양감을 동반한 구진 및 결절성 병변이 전신에 발생하여 대퇴부 병변에서 시행한 피부조직검사상 결절성 양진으로 진단받고, 국소 스테로이드 제제와 항

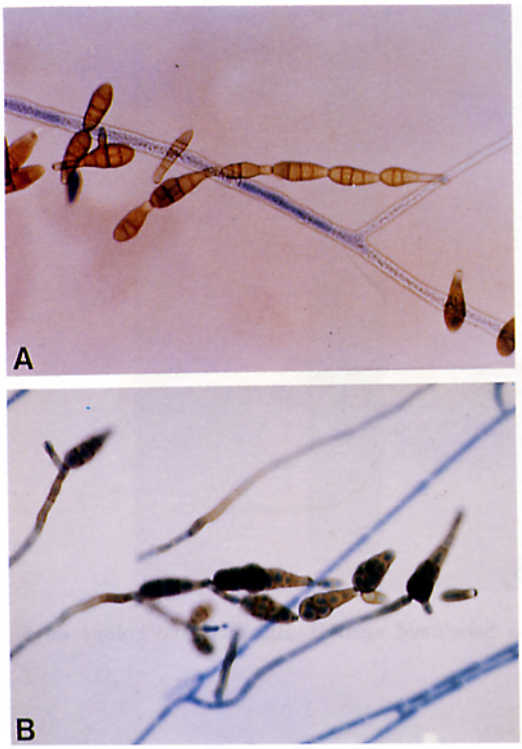

Fig. 3. Conidiopores mostly unbranched and conidia obclavate to ellipsoidal with a short, cylindrical beak, brown rugulose with muriform septation (Lactophenol cotton blue, ×400) (**A:** Case 1) (**B:** Case 2).

히스타민제로 2개월간 치료 받았으나, 소양증과 피부병변은 크게 호전되지 않았다. 그 후 왼쪽 발목에 발생한 피하농양에서 실시한 배양검사상 *Staphylococcus aureus*가 검출되어 항생제 치료 후 병변이 소실되었다. 그 이후에도 결절성 양진 진단하에 치료를 계속받던 중 처음 내원한지 8개월 후에 압통성의 붉은 색을 띄는 경결성 부종성 결절이 발생하여 재조직검사를 시행하였다.

피부 소견: 하지에 산재되어 있는 여러 개의 소양성 구진과 좌측 발목에 심한 압통을 동반한 3×2 cm 크기의 단발성의 붉은 색 경결성 결절이 관찰되었다.

검사 소견: 흉부 X선 검사에서 심비대와 심장 주변의 삼출소견이 관찰되었으며, 복부 초음파 검사에는 미만성 간질환의 소견이 관찰되었다. 혈액검사에서 식전 혈당이 156 mg/dl로 증가되었고, 간 기능 검사 소견상 SGOT/SGPT 61/65 IU/L였으며, 총빌리루빈은 38 mg/dl, alkaline phosphatase은 495 mg/dl, γ-GT는 81IU/L로 증가되어 있었다. 헤모글로빈과 헤마토크리트는 10.7/30.1 g/dl/%로 감소되어 있었다.

병리 조직학적 소견: 좌측 발목에서 실시한 조직검사상 상부 진피에는 반흔이 형성되어 있었고 하부 진피에는 다양한 염증세포의 침윤과 염증세포 사이에 8 μm 크기의 원형 혹은 타원형의 포자가 관찰되었으며, PAS 염색상 양성소견 보였다 (Fig. 2A).

진균학적 검사 소견: 생검 조직을 분쇄한 현탁액을 Sabouraud 배지에 균배양한 결과 배양 후 1주일에 우단감촉의 표면을 갖는 균집락이 관찰되었으며, 이 집락의 균을 슬라이드에 배양하여 lactophenol cotton blue로 염색한 후 광학현미경으로 관찰한 결과 갈색 빛을 띄고 수평과 수직 격막을 가진 벽양의, 짧고 염주형의 끝을 갖는 타원체의 분생포자가 사슬모양으로 연결되어 있는 것을 관찰할 수 있어 *Alternaria alternata*로 진단하였다 (Fig. 3A).

치료 및 경과: 간과 신장 및 전신건강이 좋지 않아 특별한 치료 없이 관찰하던 중 3주 후에 피부병변이 자연 소실되었다.

증 례 2

환　자: 이 O O, 남자, 64세

주　소: 우측 전완부에 다수의 결절

과거력: 내원 2년전 당뇨병을 진단 받았으나, 치료받지 않았고, 하부 요통으로 지속적으로 한약과 덱사메타손 4~5 mg을 매일 복용하고 지내다가 의인성 쿠싱증후군으로 진단 받고 내과에서 입원 치료중이었음.

가족력: 특기사항 없음.

현병력: 내원 1년 전부터 목과 사지의 노출부위에 피부병변이 발생하였고, 하부 요통이 있어 정확한 진단을 받지 않은 채 약국에서 스테로이드 제재를 지속적으로 복용한 뒤 내원 15일 전부터 우측 전완부에 결절이 발생하여 피부과로 협의진료 의뢰되었다.

피부 소견: 우측 상완은 표면이 건조하고 갈라져 있었으며, 짙은 갈색의 판 위에 0.5 cm에서 1.5 cm의 다양한 크기를 갖는 다수의 검붉은 결절이 선상으로 관찰되었고, 이중 일부는 밖으로 농이 배출되었다 (Fig. 1A).

검사 소견: 식전 혈당이 289 mg/dl로 증가되어 있었으며, 혈중 콜레스테롤과 중성지방이 각각 243 mg/dl과 330 mg/dl으로 증가되었고, 혈액 내

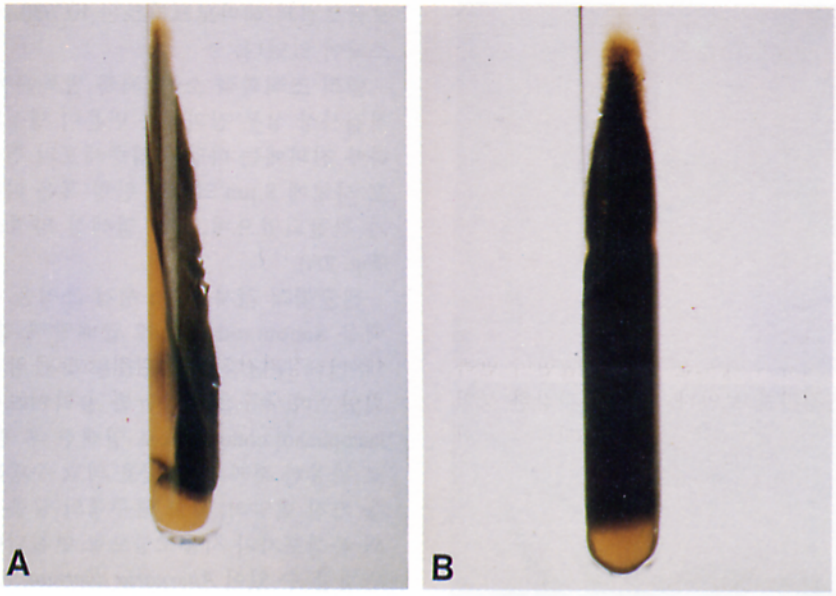

Fig. 4. A. Dark gray colored glabrous moist colony on Sabouraud agar. **B.** Black colored colony on Sabouraud agar (Reverse side) (Case 2).

의 단백과 알부민수치는 각각 4.7 g/dl과 2.8 g/dl로 저하되어 있었다. HbA1c는 12.7%로 증가되어 있었으며, 혈청 코티졸도 98.7 ng/dl로 증가되어 있었다.

병리 조직학적 소견: 우측 전완부에서 시행한 조직검사상 진피에 화농성의 육아종성 염증소견이 관찰되었으며, PAS 염색에서 거의 가지를 내지 않는 긴 사슬의 균사가 관찰되었다 (Fig. 2B).

진균검사 소견: 농에서 시행한 KOH 직접도말검사에서 불규칙한 격막과 짧은 균사가 관찰되었으며, Sabouraud 배지에 배양한 결과 1주만에 전면은 매끈하고 습성의 진회색 빛을 나타내며, 후면은 흙갈색인 집락이 관찰되었고 3주 후에는 우단 감촉의 방사상으로 자라나는 집락을 볼 수 있었다 (Fig. 4A, B). 이 집락의 균을 슬라이드에 배양하여 광학현미경으로 관찰한 결과, 증례 1과 동일한 소견을 보였다 (Fig. 3B).

치료 및 경과: 의인성 쿠싱증후군과 당뇨병으로 내과에서 입원치료를 받고 퇴원 1개월 뒤 팔의 결절이 모두 사라졌으며 (Fig. 1B), 남아있는 0.5 cm 크기의 한 개의 섬유성 결절에서 재조직검사를 시행한 결과 진피의 섬유화만 관찰되었고 진균은 관찰되지 않았으며, 조직의 진균배양검사 소견에서도 균집락을 관찰할 수 없었다.

고 찰

세포벽에 갈색 또는 흑색을 띠는 특징을 가진 dematiaceous fungi에 포함되는 균주가 일으키는 진균증에는 phaeohyphomycosis, chromoblastomycosis와 eumycotic mycetoma 등이 있다[4,5].

Phaeohyphomycosis의 원인균들은 효모상 세포, 균사 또는 가성균사의 형태로 관찰된다[5,14]. Phaeohyphomycosis를 유발하는 균주로는 57 genes와 104 species가 밝혀져 있으며 대표적인 진균속에는 *Exophiala, Exserohilum, Phialophora, Biopolaris, Wangiella, Curvularis, Cladosporium, Alternaria* 등이 있다[4].

Alternaria 속은 주로 공기, 토양, 부패한 채소에서 흔히 발견되는 잘 알려진 식물병원균으로 인간의 피부에 오염균으로 흔히 발견되지만 면역성이 저하된 환자나 드물게 정상인에서도 감염을 일으킬 수 있으며 *Alternaria alternata*가 가장 흔한 원인균이다. 피부의 alternariosis는 내인성, 외인성, 피부병인성으로 크게 나뉜다[11]. 내인성 피부 alternariosis는 호흡기를 통하여 발생하며 피부친화성이 강하여 혈류를 통해 피부에서 전형적인 우췌상 혹은 육아종성 피부병변을 형성한다. 외인성 피부 alternariosis는 외상으로 인한 접종에 의

해서 발생한다. 피부병인성 피부 alternariosis는 부신피질호르몬제 등의 치료 후에 습진성 피부염을 포함한 기존의 피부질환 환자에 속발적으로 집락을 형성하는 것으로 기회적 진균감염으로 생각되고 있다[12]. 내인성과 외인성은 면역 저하된 환자에서 발생할 수 있으며 쿠싱증후군, 원판상 루프스, 당뇨, 백혈병, 악성림프종에서 보고되었다[13].

피부 alternariosis의 임상양상은 얼굴, 손, 팔, 무릎과 같은 노출부위에 한 개 혹은 다수의 궤양성 가피를 형성하는 홍반성 갈색반이나 구진성 결절로 나타나며 치유와 새로운 병변의 출현이 반복되는 만성적 경과를 보인다. 드물게 건강한 성인에서 정상표면을 갖는 피하결절로 나타나기도 한다[15].

병리조직학적 소견상 진피에 거대세포와 호중구의 침윤이 있는 화농성 육아종성 변화를 보이며, 원인진균은 효모상이나 색소를 띠는 격막을 가진 짧은 균사로 관찰된다고 하나[4], 병리조직학적 소견이나 직접도말 검사에서 색소를 띄고 있는 균사를 발견하기가 어려워 이런 색소를 확인하기 위해서는 멜라닌 염색이 필요하다는 주장도 있다[11]. 특수염색소견상 PAS 염색에서는 양성소견을 보이고 Fontana-Masson 염색에서는 검게 염색되는 dematiaceous 포자를 관찰할 수 있다.

Sabouraud 배지의 배양소견상 공기 노출면에서는 올리브 흑색에서 회색 또는 회갈색의 분말 또는 섬유상 표면을 갖고 있으며, 뒷면은 검은색을 나타낸다. 배양도말검사상 분생포자병은 매끄러운 갈색 표면을 가지며, 대부분은 분지를 내지 않지만 하나 혹은 그 이상의 분지를 형성할 수 있고 사슬을 형성한다. 각각의 분생자는 길이 50 μm, 폭 3~6 μm이며 가로 또는 세로의 격벽을 가지는 muriform의 짧고 원주형의 끝을 갖는 타원체로 사슬모양을 연결되어 있다[7].

Alternariosis의 치료는 크게 수술요법과 항진균제의 투여로 나눌 수 있다[4,8]. 외과적 절제가 가장 확실한 치료법으로 절제 및 배농보다 재발율이 낮다. 항진균제는 amphotericin B, 5-fluorocytosine, ketoconazole과 miconazole, itraconazole의 사용례가 보고되었으나, 아직 확립된 치료방법은 없다[4,8].

흔하지는 않으나 부신피질 호르몬제나 면역억제제를 장기간 사용한 환자에서 발생하여 상기약제를 중단하거나 전신적인 면역이 향상된 경우에 자연 치유된 예가 보고된 바 있다. 자연 치유된 예에서 거의 대부분 부신피질 호르몬의 다량사용과 관련이 있으며, 또한 고혈당증 자체에 의한 진균감염의 감수성의 증가도 보조적인 역할을 했을 것으로 생각되고 있다. 따라서 부신피질 호르몬의 사용을 중단한 것과 당뇨병의 치료가 자연 치유된 기전이라고 할 수 있다[2,9,10,16].

첫 번째 증례는 심부전, 신부전과 만성간염이 동반된 환자에서 단발성의 피하결절로 발생한 alternariosis로써 간과 신장의 문제로 전신적 항진균제를 사용하지 못하였으나 전신상태가 호전되면서 3주 후에 저절로 소실되었다. 두 번째 증례에서는 장기간의 부신피질 호르몬의 복용으로 의인성 쿠싱증후군과 당뇨병이 동반된 환자로 다발성의 농양으로 발생한 경우로써 특별한 치료없이 전신상태가 회복되면서 자연소실되었다.

본 증례들은 면역이 저하된 환자에서 발생한 의인성 피부 alternariosis로서 환자의 전신상태가 호전되면서 자연 치유된 것으로 사료된다.

참 고 문 헌

1. Polak A. Melanin as a virulence factor in pathologic fungi. Mycosis 1989; 33: 215-224
2. Chen HC, Kao HF, Hsu ML, et al. Cutaneous alternariosis in association with scabies or iatrogenic Cushing syndrome. J Formos Med Assoc 1992; 91: 462-466
3. Stenderrup J, Bruhn M, Gadeberg C, et al. Cutaneous alternaria. case report. Acta Pathol Microbiol Immunol Scad 1987; 95: 79-81
4. Micheal GR. Phaeohyphomycosis. Dermatol Clin 1996; 14: 147-153
5. McGinnis MR, Hilger AE. Infection caused by dematiaceous fungi. Arch Dermatol 1987; 123: 1300-1302
6. McGinnis MR. Chromoblastomycosis and Phaeohyphomycosis: New concepts, diagnosis and mycology. J Am Acad Dermatol 1983; 8: 1-6
7. Kwon-chung KJ, Burnett JE. Medical mycology. 1st ed. Philadelphia: Lea & Febiger, 1992: 620-670
8. Odds FC, Arni T, DiSalvo AF, et al. Nomenclature of fungal disease: A report and recommandation from a sub-committee of the international society for Human and Animal Mycology. J Med Net Mycol 1992; 30: 1

9. Machet L, Jan V, Machet MC et al. Cutaneous alternariosis: Role of corticosteroid-induced cutaneous fragility. Dermatol 1996; 193: 342-344
10. Sneeringer RM, Haas DW. Cutaneous alternaria infection in a patient on chronic corticosteroids. J Ten Med Asso 1990; 83: 15-17
11. Dufill MB, Coley KE. Cutaneous pheohyphomycosis due to *Alternaria alternata* responding to itraconazole. Clin Exp Dermatol 1993; 18: 156-158
12. Male D, Pehambergen H. Secondary cutaneous mycoses caused by alternaria species. Hautarzt 1986; 37: 94-101
13. Roosje PJ. de hoog GS, Koeman JP, Willemse T. Pheohyphomycosis in a cat caused by alternaria infectoria E.G. Simmons. Mycoses 1993; 36: 451-454
14. 이화정, 김현수, 고재경 등. 의인성 쿠싱증후군을 동반한 원발성 피부 alternariosis 1예. 대피지 1996; 34: 495-499
15. Mitchell AJ, Solomon AR, Beneke ES, et al. Subcutaneous alternariosis. J Am Acad Dermatol 1983; 8: 673-676
16. Violaine G, Annick B, Pierre H, et al. Cushing's disease and cutaneous alternariosis. Arch Intern Med 1991; 151: 1865-1868