표재성 피부칸디다증

동국대학교 의과대학 피부과학교실, 건국대학교 의과대학 피부과학교실*,
중앙대학교 의과대학 피부과학교실**

서무규 · 안규중* · 노병인**

=Abstract=

Superficial Cutaneous Candidiasis

Moo Kyu Suh, Kyu Joong Ahn* and Byung In Ro**

Department of Dermatology, College of Medicine, Dongguk University, Kyongju, Korea
Department of Dermatology, College of Medicine, Konkuk University, Seoul, Korea*
*Department of Dermatology, College of Medicine, Chung Ang Uiversity**, Seoul, Korea*

Candidiasis is an acute or chronic infection caused most commonly by *Candida albicans* and occasionally by other species of the genus *Candida*.

The superficial cutaneous candidiasis is varied; oral candidiasis, perleche, candidal vulvovaginitis, candidal balanitis, candidal intertrigo, erosio interdigitalis blastomycetica, perianal candidiasis, candidal paronychia, candidal onychia, chronic mucocutaneous candidiasis, congenital cutaneous candidiasis, and candidid. Diagnosis can be made by typical appearance of the clinical lesions and the presence of satellite vesicopustules. This can be confirmed by KOH examination and culture of skin scrapings. Treatment is the correction of predisposing factors, topical therapy of imidazoles and/or systemic administration of itraconazole or fluconazole.

[Kor J Med Mycol 4(2): 98-103]

Key Words: Superficial cutaneous candidiasis

서 론

칸디다증은 candidiasis 또는 candidosis라고도 하며 *Candida*속의 균이 피부, 조갑, 점막 및 내부장기에 감염을 일으키는 질환이다. 본증은 *Candida (C.) albicans*가 주원인균이며 그외 *C. tropicalis, C. parapsilosis, C. kefyr, C. guilliermondii, C. krusei, C. glabrata* 등이 원인이 될 수 있으며, 이들은 대부분 이형태성으로 원형이나 타원형의 효모세포 또는 가성균사로 성장하며 인체의 구강, 위장관 및 질에 정상균총으로 존재하나 칸디다 감염은 주로 숙주의 면역기능을 저하시키는 여러 유발요인에 의해 야기되는 기회감염이다[1~7].

근년에 점차로 표재성 피부칸디다증이 증가하고 있는데 특히 AIDS환자, 면역억제제 복용 및 스테로이드나 항생제의 남용 등에 의해 숙주의 저항력이 저하되기 때문이라고 생각된다. 따라서 저자들은 최근 증가되는 표재성 피부칸디다증에 대해서 자세히 고찰하고자 한다.

임 상 증 상

*Candida*속의 균들은 정상인의 구강과 장관에서

*본 논문의 요지는 1998년 9월 12일 대한의진균학회 2차 심포지움에서 발표되었음.

†별책 요청 저자: 서무규, 780-350 경북 경주시 석장동 1090-1 동국의대 부속 경주병원 피부과학교실

상당량 (30~50%)이 분리되며, 정상 여성의 생식관에서 20%까지 분리되는데 대부분 *C. albicans*이다. 그러나 *C. albicans*는 정상인의 피부에서는 *C. parapsilosis*나 *C. guilliermondii* 보다 적은 빈도로 분리된다. 대부분의 환자에서 *C. albicans*에 의한 감염증은 자신의 구강과 장관 등 내부 감염원에서 유래한다. 일부에서는 다른 사람으로부터도 감염되는데, 신생아 구강 칸디다증은 질 칸디다증이 있는 산모에서 태어난 신생아에서 더 빈번하여 이 경우 출산시 감염된 것으로 추측되며 산모의 손도 중요한 감염원으로 작용한다. 집락된 *C. albicans*가 감염을 정착시키지 못하는 데에는 복잡하고 상호 관련이 있는 많은 기전이 관여한다. 효율적 방어를 위하여 체액 면역과 세포면역기전이 관여한다. 비특이적 면역기전도 중요하다. 그러나 표재성 (피부 및 점막)과 심부 칸디다증에 관여하는 기전들은 서로 다르다. 이들 기전들의 사소한 장애로도 환자에서 표재성 피부칸디다증이 발생되기에 충분하며, 보다 심각한 장애가 있으면 심부 칸디다증이 발생된다[6,8].

표재성 피부칸디다증은 구강 칸디다증 (oral candidiasis, thrush), 칸디다 구순염 (candidal cheilosis, perleche), 칸디다 외음부질염 (candidal vulvovaginitis), 칸디다 귀두염 (candidal balanitis), 칸디다 간찰진 (candidal intertrigo), erosio interdigitalis blastomycetica (지간 칸디다 감염증), 항문주위 칸디다증 (perianal candidiasis), 칸디다 조갑주위염 (candidal paronychia), 칸디다 조갑진균증 (candidal onychia), 만성피부점막 칸디다증 (chronic mucocutaneous candidiasis), 선천성 피부칸디다증 (congenital cutaneous candidiasis), 칸디다진 (candidid)이 있으며 다양한 임상증상을 나타낸다[1~3].

구강 칸디다증은 구강점막, 혀, 구개 및 잇몸에 유백색 위막으로 덮인 백태가 생기며, 이를 제거시 홍반성 기저부가 나타난다 (Fig. 1). 심한 경우 미란과 궤양도 동반한다. 당뇨병, 노인, 쇠약한 사람, 암환자, 면역결핍증이 있는 환자에 발생할 수 있고 특히 AIDS환자에서 많이 나타난다. 칸디다 구순염은 양측 입가에 홍반, 균열, 침연 (maceration)이 생기고 궤양과 가피도 동반한다. 습관적으로 입술을 핥는 사람, 잘 맞지 않은 의치 또는 부정교합이 유발요인이 된다[9]. 칸디다 외음부질염은 외음부에 홍반과 부종을 동반한 두꺼운 크림색의 흰 분비물을 보이며 심한 소양감과 작열감을 동반한다. 임신, 당뇨병, 경구피임약, 광범위 항생제투여, 밀착된 옷 등이 유발요인이 된다. 칸디다 귀두염은 귀두에 작은 구진 또는 구진농포가 생겨서 곧 터져서 흰 인설을 동반한 표재성 홍반성 미란을 남긴다. 배우자의 칸디다 외음부질염, 당뇨병, 포경수술하지 않은 상태가 유발요인이 된다. 칸디다 간찰진은 음고부, 액와, 둔부, 유방하부, 복부하부 등에서 피부가 서로 접하는 부위에 감염을 일으키며 병변은 특징적이며 소양성 홍반성 습윤성 침연을 형성하고 주변에 소수포와 농포의 위성병변을 보인다 (Fig. 2). 비만, 밀착된 옷, 당뇨병, 습한 조건에 노출되는 직업 등이 유발요인이 된다. 유아에서 기저귀 피부염 형태로 발생하는 경우도 있다[10]. Erosio interdigitalis blastomycetica는 손의 지간 칸디다 감염증으로 3, 4 수지간에 홍반성 미란으로 나타난다 (Fig. 3). 항문주위 칸디다증은 항문주위가 붉고 습윤 침연되어 심한 소양감과 작열감을 동반한다. 경구항생제 투여, 정신적 인자 등이 유발요인이 된다. 건선, 지루성 피부염, 접촉성 피부염 등과 감별을 요한다. 칸디다 조갑주위염은 손톱에 주로 침범되며 동통을 동반하며 조갑추벽 (nail fold)이 붉고 종창이 관찰되며 조갑각피 (nail cuticle)의 소실을 보인다 (Fig. 4). 물과 자주 접촉하는 주부, 요리사, 취사부, 간호사, 세탁부에 호발한다. 칸디다 조갑진균증은 조갑주위염과 동반 또는 단독으로 원위부 및 측면부 조갑하 박리증과 조갑판이 굴곡이 생기고 광택이 없어진다. 조갑백선과 달리 부스러지는 경우는 드물다 (Fig. 4). 만성피부점막 칸디다증은 유소아기에 만성적으로 재발하는 표재성 칸디다증을 특징으로 하는 임상증후군이다[11]. 선천적 또는 후천성 결핍 및 내분비 이상을 가진 유아에서 잘 나타나며 성인에서는 흉선종양과 동반되어 나타난다. 증상은 일반 칸디다증과 유사하게 피부, 구강점막, 조갑, 간찰부에 감염을 일으키나 치료에 저항한다. 두피, 사지, 체간에 육아종성 병변 및 가피형성을 보여 백선균 감염과 유사한 양상을 보이기도 한다. 선천성 피부칸디다증은 출생시에 발생하며 자궁내에서 감염되어 피부병변은 홍반성 반위에 농포가 관찰되어 터져서 후에 표피탈락이 되어 대부분 자연적으로 치유된다[12]. 체간, 사지, 두경부에 광범위한 병변을 보이나 후천적 신생아 감염과 대조적으로 구강점막과 기저귀 부위는 침범하지 않는다. 칸디다진은 백선균의 백선진과 유사하게 칸디다 감염이 있을 때 칸디다 균에 감작되어 알레르기성 발진이 나타나는

Fig. 1. Oral candidiasis: the white patches on tongue.

Fig. 3. Erosio interdigitalis blastomycetica: erythematous eroded area between the fingers.

Fig. 2. Candidal intertrigo: erythematous patch with papulopustular satellite lesion on groin.

Fig. 4. Candidal paronychia and onychia: swollen nail fold with some onycholysis.

것을 말하며 백선진에 비하여 흔하지 않다. 피부 병변은 만성 두드러기 형태 또는 중심 원심성 윤상홍반 (erythema annulare centrifugum) 형태로 나타난다[2].

진 단

진단은 병변부위의 KOH 진균도말검사에서 가성균사와 출아형 포자를 증명하는 것이 중요하다 (Fig. 5). 진균배양은 실온에서 항생제를 함유한 Sabouraud dextrose agar에서 2~5일내 크림색 및 백색의 집락이 관찰되고 (Fig. 6) 술익는 냄새가 특징적이다. 상재균이므로 병변부위에서 채취한 가검물이 아니면 균이 분리되어도 진단적 가치가 없다[1~3]. 피부 조직검사도 진단에 도움이 된다[3,4]. *Candida*속의 균에서 *C. albicans*를 구별하기 위해 발아관 시험 (germ tube test)에 발아관 형성 (Fig. 7)과 cornmeal agar배양에서 후막포자 관찰 (Fig. 8)로 예비적으로 구분할 수 있으며[13] API 20C (BioMerieux, France) kit와 같은 당동화 시험 (sugar assimilation test)[14], 당발효 시험 (sugar fermentation test)[14], CHROMagar Candida[15] 등으로 정확히 동정할 수 있다. 발아관 시험은 사람의 혈청에 *C. albicans* 균집락을 넣고 37℃에서 2시간 있으면 발아관을 형성하며 *C. albicans, C. stellatoidea*에 양성이고[14,16] 드물게 *C. tropicalis*도 양성인 경우가 있고[17] *C. albicans*가 음성인 경우도 있다[16]. *C. stellatoidea*는 DNA 실험에서 *C. albicans*와 동일한 균종으로 증명되었다[14]. 그리고 API 20C kit는 19종의 탄수화물의 당동화를 보는 검사로 *Candida*속의 균을 동정하는데 많이 사용되며 95%의 동정률을 보인다[14].

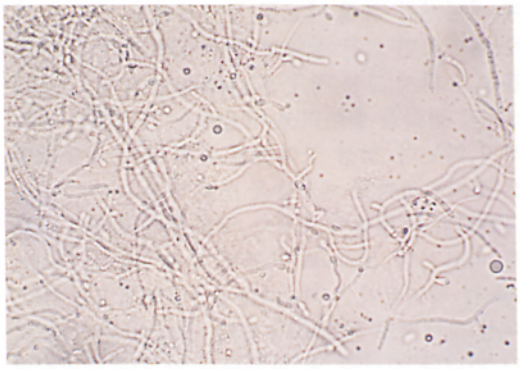

Fig. 5. Pseudohyphae and blastospores of *C. albicans* (KOH wet mount, x400).

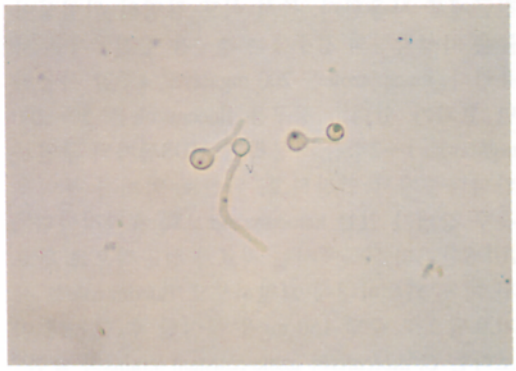

Fig. 7. Germ tube formation of *C. albicans* in human serum (x400).



Fig. 6. *C. albicans*: white creamy colonies on Sabouraud dextrose agar at 25℃ for 5 days.

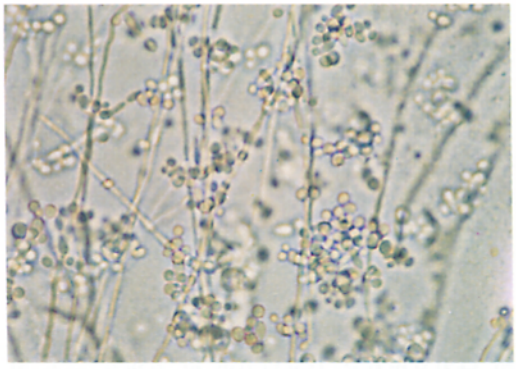

Fig. 8. Pseudohyphae, blastospores, and chlamydospores on cornmeal agar at 25℃ for 3 days (x 400).

치 료

기회감염증인 칸디다증의 치료에 있어서는 항진균제의 투여와 함께 감염원으로 부터의 차단과 손상된 면역 장애의 교정이 매우 중요하다. 표재성 칸디다증의 치료법에 대하여 설명하면 다음과 같다. 구강 칸디다증의 치료는 첫째 유아에서는 nystatin oral suspension (100,000 units/ml)이나 amphotericin oral suspension (100 mg/ml)을 수유 후나 4~6시간 간격으로 입에 떨어뜨린다. 대부분의 유아에서 치료 시작 후 2주 이내에 병변이 소실된다. 둘째 소아 및 성인에서는 급성 가성막형 (acute pseudomembranous form)의 경우 nystatin이나 amphotericin oral suspension 1 ml를 6시간 간격으로 2~3주간 투여한다. 입안에서 가능한 한 오랫동안 물고 있다 삼켜야 한다. 모든 증상이 소실된 후 최소 48시간 더 투여해야 한다. 만성 위축형 (chronic atrophic form)에서는 항진균제 투여 외에 구강위생을 호전시켜야 한다. 치료 후에는 새로운 보철기구로 교체해야 한다. 칸디다 구순염은 스테로이드를 포함한 국소 항진균제에 잘 반응한다. 셋째 HIV 양성자에서는 국소 항진균제에 의한 치료로는 재발율이 높으므로 경구용 항

진균제를 사용한다. 특히 식도 감염의 위험성이 높은 가성막형의 경우에는 경구용 항진균제를 사용한다. itraconazole을 200 mg/day로 4주간 사용하면 효과가 있다[18]. 경구용 fluconazole은 50~100 mg/day로 1~2주간 사용하면 AIDS환자의 구인두 칸디다증에서 안전하고, 위산도 억제제 투여로 흡수 장애가 있는 ketoconazole보다 효과적이다[19]. AIDS환자의 50%에서는 치료가 성공적으로 완료된 이후 1달 이내에 재발하므로 fluconazole을 유지요법으로 주당 150 mg을 투여할 수 있는데 이보다는 *C. albicans*의 azole-resistant strains의 출현[20]을 방지하기 위해서 증상에 따라 간헐적으로 투여하는 방법이 주장되고 있다. 칸디다 외음부질염의 치료는 첫째 국소 치료로는 대부분의 환자에서 nystatin 혹은 imidazole계 항진균 질정을 사용한다. nystatin 질정의 경우 100,000 units/tab 1~2정을 취침 직전 질 상부에 삽입하는데, 생리 기간에 관계없이 14일간 계속 사용한다. 외음부염이 있으면 nystatin 연고를 2주간 도포한다. imidazole 유도체에 의한 국소 치료의 경우 clotrimazole (100 mg/tab), isoconazole (100 mg/tab) 등의 제제가 사용되는데 안전하고 부작용이 없다. nystatin과 비교하여 치료율 (75~80%)이 높고 (85~90%), 치료 소요 기간 (1~6일)이 짧으나 재발율은 비슷하다. 둘째 경구 치료로는 itraconazole과 fluconazole이 단기요법으로 사용되지만 이 요법은 국소 치료에 비하여 더 효과적이지 않고 오히려 치료 단가가 더 높다. fluconazole은 150 mg을 1회 투여하며, itraconazole은 200 mg을 8시간 간격으로 2회 식사와 함께 투여한다. 부작용은 드물며 경한 위장증상이 있다. 셋째 재발성 칸디다 외음부질염은 1년에 3번 이상 나타나는 재발성의 경우 치료는 어렵다. 이들 환자들은 우울해지고 성심리적 문제로 발전한다. 이 경우 정확한 진단과 함께 유발요인을 제거해야 한다. 이학적 검사와 진균학적 검사가 필수적이며, 가능하면 증상이 있고 치료를 받지 않은 상태에서 해야 한다. 상당수에서 부적절한 이전 치료에서 기인한 것으로 생각되고 있다. 치료법으로는 증상 발현을 방지하기 위하여 국소 또는 경구용 항진균제 1회 요법에 의한 간헐적 예방요법이 있다. 국소 항진균제 clotrimazole 500 mg 1회 요법을 2주 간격으로 시행하면 진균학적 완치에는 도달하지 않더라도 증상을 억제할 수 있다. 경구용 항진균제 fluconazole 150 mg 역시 효과가 있다. 3~6개월간 증상이 억제된 후에 재평가를 위해 치료를 중단하여도 대부분 자주 재발하던 이전 상태로 돌아가지 않는다. 장내 흡수가 되지 않는 경구용 nystatin을 장내 *C. albicans*의 집락을 줄이려고 사용해도 재발율은 감소하지 않는다. 남성 상대자를 국소 또는 경구요법으로 치료하여도 재발율은 변하지 않는다.

칸디다 귀두염의 치료는 국소 항진균제의 도포로 치료한다. nystatin 연고는 최소 2주간, imidazole계 항진균제는 최소 1주간 1일 2회 도포한다. 여성 상대자도 검진해야 한다. 칸디다 간찰진, 지간 칸디다 감염증 및 항문주위 칸디다 감염증의 치료는 간찰부위의 단순 칸디다증의 치료에는 국소 항진균제를 사용한다. clotrimazole이나 miconazole을 사용시 hydrocortisone을 포함한 제제를 사용하면 동반된 소양증이 급속히 소실된다. 당뇨병과 전신 질환이 있을 경우 반드시 조절해야 한다. 칸디다증과 동반된 기저귀 발진에는 스테로이드를 포함한 국소 항진균제를 사용한다. hydrocortisone를 포함한 제제가 추천되며 강한 효능의 스테로이드를 포함한 제제는 짧은 기간만 사용해야 한다. 환아의 어머니들에게 본증의 근본 원인이 자극성임을 주지시켜야 한다. 선천성 피부칸디다증의 예후는 좋아서 수주 후에 자연 치유되는데 nystatin이나 imidazole 등 항진균제를 사용하면 치유 기간이 단축된다. 칸디다 조갑주위염 및 조갑진균증의 치료는 항진균제 경구 투여 또는 국소 제제를 장기간 사용해야 하며 발조를 하는 경우도 있어 조갑 감염증의 치료는 어렵다. 감염된 조갑을 0.01% phenyl-mercuric borate에 매일 10~15분간 침적하고 1% imidazole 연고를 도포해야 한다. 감염증의 유발요인과 재감염원이 교정되거나 제거되면, 임상 및 진균학적 치유에는 2~3달이 소요된다. 국소 치료가 성공하지 못하면 itraconazole 200~400 mg의 경구 투여가 시도되어야 한다. 감염증이 지속되면 외과적 또는 비외과적 발조술도 고려되어야 한다. 만성피부점막 칸디다증의 치료는 대부분의 환자에서, 구강 및 피부칸디다증은 단기간의 항진균제 치료에 잘 반응한다. 조갑 감염증은 치유되는데 보다 장기간이 소요된다. 다만, 기본적인 면역학적 결함이 교정되지 않으면 일시적으로만 호전될 뿐 감염증은 재발한다. ketoconazole에 의한 경구 투여로 상당수의 환자에서 현저한 상태의 호전을 보이지만 호전된 상태를 지속시키기 위해서는 장기간 투여해야 하고 이로 인해 약제 저항이 생길 수 있다.

itraconazole과 fluconazole은 효과면에서는 ketoconazole과 유사하나 장기투여에 좀더 안전하다.

결 론

*Candida*속의 균은 인체의 구강, 위장관 및 질에 정상균총으로 존재하나 AIDS, 당뇨병, 면역억제제 복용, 스테로이드나 항생제의 남용 등의 유발요인에 의해 표재성 피부 및 심부 칸디다증을 일으킬 수 있다. 또한 최근에는 항진균제의 내성을 보이는 *Candida*속의 균의 출현으로 조기에 정확한 진단으로 *Candida*속의 균을 동정하고 약제 감수성 검사 등으로 적절한 항진균제를 선택하여 칸디다증을 신속히 치료를 해야 할 필요가 있을 것으로 사료된다.

참 고 문 헌

1. 대한피부과학회 교과서 편찬위원회 편저. 피부과학. 개정 3판, 서울: 여문각, 1994: 260-262, 506-507
2. Arnold HL, Odom RB, James WD. Andrew's diseases of the skin. 8th ed. Philadelphia: WB Saunders, 1990: 340-346
3. Martin AG, Kobayashi GS. Yeast infections: candidiasis, pityriasis (tinea) versicolor. In: Fitzpatrick TB, Eisen AZ, Wolf K, et al., eds. Dermatology in general medicine, 4th ed. New York: McGraw-Hill, 1993: 2452-2462
4. Montes LF. Candidiasis. In: Moschella SL, Hurley HY, eds. Dermatology, 3rd ed. Philadelphia: WB Saunders, 1992: 913-922
5. Rippon JW. Medical mycology: The pathogenic fungi and the pathogenic actinomyces. 3rd ed. Philadelphia: WB Saunders, 1988: 532-582
6. Kwon-Chung KJ, Bennett JE. Medical mycology. Philadelphia: Lea & Febiger, 1992: 280-336
7. 권경술. 칸디다증의 특징과 치료. 의약정보. 서울: 약업신문사, 1996: 39-43
8. Richardson MD, Warnock DW. Fungal infection. Diagnosis and Management. Oxford: Blackwell Scientific Publications, 1993: 61-73
9. 김한욱, 한재희, 임철완. 고도의 부정치열에 기인한 칸디다 구순염 1예. 대피지 1993; 31: 392-396
10. 김정애, 김선훈, 정혜림, 김희주, 이강영. 기저귀 피부염의 임상 및 칸디다 균속의 검출에 관한 연구. 대피지 1991; 29: 159-166
11. 김명남, 홍창권, 노병인, 장진요. 만성피부점막 칸디다증: 증례보고 및 문헌적 고찰. 대피지 1986; 24: 697-706
12. 유희준, 천병남, 김수조, 손숙자. 선천성 피부칸디다증 1예. 대피지 1988; 26: 565-569
13. Frey D, Oldfield RJ, Bridger RC. A colour atlas of pathogenic fungi. Smeets-Weert: Wolfe Medical Publications, 1979: 76-77
14. 서순봉, 김기홍, 방용준. 의진균학. 서울: 대학서림, 1994: 69-88
15. Pfaller MA, Houston A, Coffmann S. Application of CHROMagar Candida for rapid screening of clinical specimens for *Candida albicans, Candida tropicalis, Candida krusei,* and *Candida (Torulopsis) glabrata*. J Clin Microbial 1996; 34: 58-61
16. 김수남, 임성균. 피부칸디다증의 임상적 및 진균학적 고찰. 대피지 1985; 23: 314-320
17. Tierno PM, Milstoc M. Germ tube positive *Candida tropicalis*. Am J Clin Pathol 1977; 68: 294-295
18. Daning L, Dinguo Z, Wenwei S, Peihong J. Extensive skin candidosis in an adult: effective treatment with itraconazole. Mycoses 1998; 41: 219-221
19. Dannaoui E, Lacoste V, Prat C, Piens MA. Fluconazole susceptibility of *Candida* isolates from oropharyngeal candidosis. Mycoses 1997; 40: 279-282
20. Newman SL, Flanigan TP, Fisher A, et al. Clinically significant mucosal candidiasis resistant to fluconazole treatment in patients with AIDS. Clin Infect Dis 1994; 19: 684-686