# 하지에 발생한 *Trichophyton rubrum*에 의한 모낭주위 육아종 1예

동국대학교 의과대학 피부과학교실, 임상병리학교실*, 병리학교실**

김연진 · 최진혁 · 방장석 · 서무규 · 이정우 · 김태훈 · 하경임* · 김정란**

**=Abstract=**

## A Case of *Trichophyton rubrum* Perifollicular Granuloma of the Leg

**Yeon Jin Kim, Jin Hyouk Choi, Jang Seok Bang, Moo Kyu Suh, Jeong Woo Lee, Tae Hoon Kim, Gyoung Yim Ha* and Jung Ran Kim****

*Departments of Dermatology, Clinical Pathology*, Pathology**, College of Medicine, Dongguk University, Kyongju, Korea*

Perifollicular granuloma of the leg is a variant of Majocchi's granuloma. We report a case of perifollicular granuloma of the leg caused by *Trichophyton(T.) rubrum* in a 31-year-old female, who showed mild pruritic, erythematous indurated plaque with central ulcerations on the right shin for 8 months. Fungal culture of the biopsy specimen grew out typical white cottony colonies of *T. rubrum*. Histopathologic examination of the skin lesions showed chronic granulomatous inflammation and fungal elements in the dermis. After one month of terbinafine therapy (250 mg/day), lesions were completely cleared. No recurrence has been observed to date.

**[Kor J Med Mycol 5(3): 135-139]**

**Key Words:** Perifollicular granuloma, Leg, *Trichophyton rubrum*

## 서 론

피부사상균은 흔히 피부와 모발 및 조갑의 각질세포를 침범하여 표재성 피부사상균증을 유발하나 드물게 진피나 피하지방층을 침범하여 육아종 및 농양 등의 비전형적인 임상양상을 일으킨다[1,2]. 모낭벽이 손상되어 있거나, 인체면역기능의 저하 등 피부사상균이 심부 진피로 침투하기 용이한 상황에서 육아종이 발생하며 국내에서는 *Trichophyton(T.) rubrum, T. violaceum, T. mentagrophytes, Microsporum(M.) canis* 등에 의해 발생한 육아종이 보고되어져 있다[3~7].

하지의 모낭주위 육아종은 미용목적으로 면도를 하는 여성의 하지에 편측성으로 주로 발생하나, 당뇨병, 부신피질호르몬제의 사용, 또는 세포면역저하 등의 경우에도 발생하는 것으로 Majocchi 육아종의 변이로 알려져 있다[1,8].

저자들은 31세 여자 환자의 우측 경골부위에 *T. rubrum*에 의해 편측성으로 발생한 모낭주위 육아종 1예를 경험하고 문헌고찰과 함께 보고한다.

## 증 례

**환 자:** 박 O O, 31세, 여자

**초진일:** 1997년 8월 26일

**주 소:** 우측 경골부의 홍반성 경결 및 궤양

**현병력:** 내원 8개월전 우측 경골부에 홍반성 구진이 발생하여 점차 주변부위로 퍼지고 병변 중심부에 농포와 궤양도 형성하여 1개월 전부터 개

†별책 요청 저자: 서무규, 780-350 경북 경주시 석장동 1090-1 동국의대부속 경주병원 피부과
전화: (054)770-8269, Fax: (054)773-1581, E-mail: mksuhmd@hanmail.net

**Fig. 1.** Two erythematous indurated plaque with central ulcerations on the right shin.

**Fig. 2.** White and cottony colonies on Sabouraud's dextrose agar at 2 weeks at 25℃.

인의원에서 치료를 받았으나 호전되지 않아 본원에 내원하였다.

**과거력:** 면도나 외상을 받은 적은 없으나 스테로이드 연고를 8개월간 계속 국소도포 하였다고 함.

**피부 소견:** 우측 경골부에 직경 1.0 cm×1.0 cm 크기 및 1.0 cm×0.5 cm 크기의 두 개의 홍반성 경결 및 병변 중심부에 궤양이 관찰되었고 (Fig. 1), 경미한 소양증이 동반되었으며 족부백선이나 조갑백선은 없었다.

**검사 소견:** 일반혈액 및 말초혈액도말검사, 대소변검사, 매독혈청검사, 간기능 및 신기능 검사, 흉부 X-선 검사, HIV 항체검사, 혈청면역글로불린 및 보체 정량검사, multitest CMI검사는 모두 정상범위내지 음성이었으나 B형 간염 항원검사에 양성을 보였다.

**진균학적 소견:** KOH 도말검사상 균을 발견할 수 없었으나 생검조직을 사부로 배지 (Sabouraud dextrose agar)에 25℃에 2주간 배양한 결과 중심부가 약간 융기된 솜털 같은 흰 균사가 배지위로 자라는 균집락을 관찰할 수 있었으며 배지의 뒷면은 붉은 포도주 색깔을 나타내었다 (Fig. 2). 집락을 슬라이드 배양표본을 만들어 Lactophenol-cotton blue로 염색하여 현미경 관찰 상 많은 직선의 균사가 풍부하며 작은 물방울 모양의 소분생자가 균사의 양 옆으로 배열되었고 대분생자는 없었다 (Fig. 3). 이상 진균배양 및 검경으로 *T. rubrum*으

**Fig. 3.** Tear-drop shaped microconidias and long hyphae were shown in slide culture of *T. rubrum* (Cotton-blue stain, ×400).

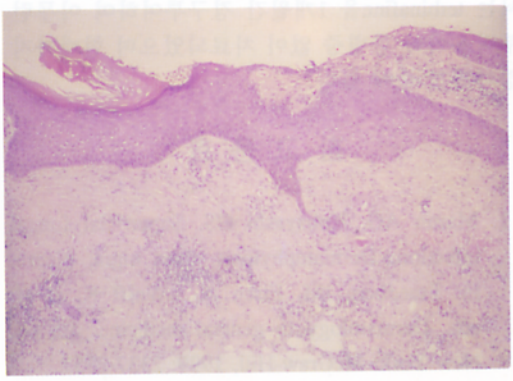

**Fig. 4.** Biopsy specimen shows pseudoepitheliomatous hyperplasia, fibrous hyperplasia and focal chronic granulomatous inflammation consisting of lymphocytes, histiocytes, and multinucleated giant cells (H & E stain, ×40).

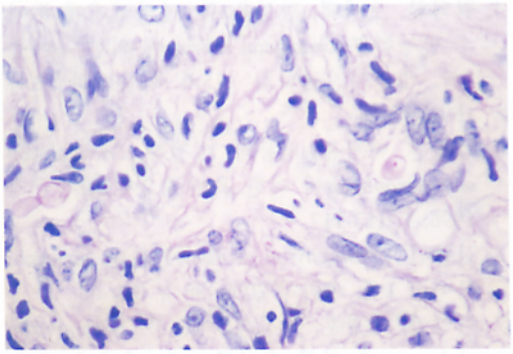

**Fig. 5.** PAS positive fungal elements in the dermis (PAS stain, ×400).

로 동정하였다.

**병리조직학적 소견:** 병변에서 시행한 피부생검의 H & E 염색상 표피의 위상피종성 과형성과 진피내 림프구, 조직구 및 거대세포로 구성된 만성 육아종성 염증을 보였다 (Fig. 4). 또한 PAS 염색상 붉게 염색되는 다수의 진균요소가 진피내에 관찰되었다 (Fig. 5).

**치료 및 경과:** 매일 terbinafine (Lamisil®) 250 mg씩 1개월간 경구투여 후 호전을 보였다. 치료중지 약 1개월 후 환자가 다시 내원하였는데 색소침착만 보였고 (Fig. 6), 현재까지 재발의 증거없이 관찰중에 있다.

**Fig. 6.** The Lesions headed with mild hyperpigmentaion 1 month after stop of terbinafine therapy.

## 고 찰

피부사상균은 주로 표피, 모발, 조갑의 각질층에 한정하여 감염을 일으키나, 간혹 진피나 피하지방층을 침범하여 독창, 피하농양, 육아종 등의 비전형적인 임상양상을 보이기도 한다. Majocchi[9]는 1883년 어린이의 두피에서 발생한 피부사상균에 의한 결절을 "granuloma trichophyticum"으로 처음 명명하였으며, 1954년 Wilson 등[10]은 미용목적으로 면도를 하는 여성의 하지에 발생한 육아종을 "nodular granulomatous perifolliculitis"라고 보고하였다.

본 증의 발생은 피부사상균의 감염에 의해 파괴된 모발이 모낭을 침범하여 모낭염을 유발하며, 점차 염증이 심해져 모낭이 파괴되면 이물반응과 육아종을 형성한다. 유발요인으로는 외상, 면도, 침연 등의 국소 자극이 모낭벽을 파괴함으로 피부사상균이 진피내로 들어가기 쉬운 상황을 만드는 것으로 알려져 있으며[2,11], 또한 면역억제제 투여, 후천성 면역결핍증 등과 같이 숙주의 면역상태가 저하되어 있는 상황에서도 심부조직의 침범

을 초래한다[8,11~15]. 본 증례는 약 8개월간 스테로이드 연고를 발라서 경결과 궤양이 발생한 것으로 생각되며 미용목적으로 면도를 하지는 않았으나 환자자신도 모르는 외상을 추측해 볼 수 있다.

하지에 발생한 육아종에 대한 국내 피부과 문헌상 보고된 예는 김 등[3]이 3예, 김 등[4]이 1예로 4예가 있으나 편측성으로 발생한 경우는 김 등[3]의 1예 밖에 없다. 김 등[3]의 1예는 남자 62세로 본 증례와 같이 스테로이드 국소도포가 유발요인이었으나 족부 및 조갑백선이 동반되었다. 본 증례에서는 동반 피부진균증을 관찰할 수는 없었으나 약 73%의 환자에서 만성 피부진균증을 관찰할 수 있다고 한다[11]. 본 증의 원인균으로 *T. rubrum*이 가장 많은데 이는 *T. rubrum*이 인체친화성 진균으로 세계적으로 광범위하게 분포하고 있으며, 두부백선 이외의 표재성 진균감염, 즉 체부백선, 완선, 수부백선, 족부백선, 조갑백선의 가장 흔한 원인균 중의 하나[16]이므로 선행하는 진균질환을 갖는 본 증의 경우에서 주원인균으로 생각된다.

병리조직학적 검사상 림프구, 조직구, 상피양세포, 다핵거대세포 등이 육아종을 형성하는 것이 관찰되고, 진피와 모발에서 균사를 볼 수 있으며 특히 2~6 μm의 포자를 다핵거대세포내에서 관찰할 수도 있다[2,17]. 이러한 특징적인 소견이나 진균의 관찰은 모발이나 모낭이 나올 때까지 연속절편을 하여 관찰하는 것이 중요하다고 한다[3].

감별해야 할 질환들로 피부심부진균증, 피부결핵, 부정형 나병, 세균감염, 종양 등이 있으며[1,9,10], 본 증은 표재성 진균질환과 같이 KOH 도말검사 및 진균배양을 통해 쉽게 진단이 가능한 경우도 있으나 간혹 이러한 진균학적 검사에 음성으로 나와 가능성을 간과하는 경우가 있으므로 만성 피부진균증이 있거나, 외상의 과거력이나 세포면역기능의 저하 등이 동반되었을 경우는 반드시 피부생검을 통한 조직학적 검사를 시행하여야 한다.

본 증의 치료는 자연치유가 가능하다[18]고는 하나 표재성 진균증과는 달리 심부에 병변이 있으므로 경구용 항진균제의 투여가 권장된다. Griseofulvin이 경구용 치료제로 이용되어 왔으나, 치료약제의 개발과 저항성의 균주 출현 등으로 ketoconazole, itraconazole, terbinafine 등이 치료에 사용되어지고 있다[13,19,20]. Itraconazole의 pulse요법이 경제적 측면을 감안하여 좋은 치료법이라고 하며[1] Nolting 등[14]과 Gupta 등[20]은 terbinafine으로 치료하여 좋은 치료효과를 보았다고 하였다. 본 증례에서는 terbinafine을 1개월간 경구투여하여 아무런 부작용이나 합병증 없이 치료되었으며 현재까지 경과관찰 중에 있다.

## 참 고 문 헌


1. Martin AG, Kobayashi GS. Superficial fungal infection: Dermatophytosis, tinea nigra, piedra. In: Freedberg IM, Eisen AZ, Wolff K, et al, eds. Dermatology in general medicine. 5th ed. New York: McGraw-Hill, 1999: 2337-2357
2. Rippon JW. Medical mycology: The pathogenic fungi and the pathogenic actinomycetes. 3rd ed., Philadelphia: WB Saunders, 1988: 199-205
3. 김광, 채영수, 서기석, 김상태. 피부사상균에 의한 육아종의 임상 및 조직학적 소견. 대피지 1992; 30: 794-801
4. 김의한, 오신택, 김성욱 등. 면역억제제 투여 후 발생한 *Trichophyton rubrum*에 의한 육아종 1예. 대한의진균학회 제5차 학술대회 초록 1998: 39
5. 박상훈, 이광훈, 방동식, 이정복. *Trichophyton mentagrophytes*에 의한 육아종 2예. 의진균지 1996; 1: 113-117
6. 김종민. *Trichophyton rubrum*에 의한 Majocchi 육아종 1예. 대피지 2000; 38 부록1: 63
7. 김양안, 이광훈, 이정복, 서순봉. *Trichophyton violaceum*에 의한 육아종 1예. 대피지 1989; 27: 304-307
8. Schreiber MM, Shapiro SI, Berry CZ, Dahlen RF. *Trichophyton rubrum* perifollicular granuloma of legs. Cutis 1967; 3: 1083-1086
9. Majocchi D. Sopra una nuova tricofizia (granuloma trichofitico), studi clini micrologici. Bull R Acad Med Roma 1883; 9: 220 (Cited from reference 10)
10. Wilson JW, Plunkett OA, Gregersen A. Nodular granulomatous perifolliculitis of the legs caused by *Trichophyton rubrum*. Arch Dermatol 1954; 69: 258-277
11. Radentz WH, Yanase DJ. Papular lesions in an immunocompromised patient. Arch Dermatol 1993; 129: 1189-1190
12. Gupta S, Kumar B, Radotra BD, Rai R. Majocchi's granuloma trichophyticum in an immuno-

compromised patient. Int J Dermatol 2000; 39: 140-141

13. Elgart ML, Warren NG. The Superficial and subcutaneous mycoses. In: Moschella SL, Hurley HJ, eds. Dermatology, 3rd ed. Philadelphia: WB Saunders, 1992: 875-880
14. Nolting C, Vennewald I, Seebacher C. Tinea follicularis - a case report of a granuloma trichophyticum Majocchi. Mycoses 1997; 40 (suppl. 1): 73-75
15. Sequeira M, Burdick AE, Elgart GW, Berman B. New-onset Majocchi's granuloma in two kidney transplant recipients under tacrolimus treatment. J Am Acad Dermatol 1998; 38: 486-488
16. Kwon-Chung KJ, Bennett JE. Medical mycology. 4th ed. Philadelphia: Lea & Febiger, 1992: 105-113
17. Longley BJ. Fungal diseases. In: Elder D, Elenitsas R, Jaworsky C, Johnson B Jr. eds. Lever's histopathology of the skin. 8th ed. Philadelphia: Lippincott-Raven, 1997: 517-551
18. Janniger CK. Majocchi's granuloma. Cutis 1992; 50: 267-268
19. Gupta AK, Groen K, Woestenborghs R, Doncker PD. Itraconazole pulse therapy is effective in the treatment of Majocchi's granuloma: a clinical and pharmacokinetic evaluation and implications for possible effectiveness in tinea capitis. Clin Exp Dermatol 1998; 23: 103-108
20. Gupta AK, Prussick R, Sibbald RG, Knowles SR. Terbinafine in the treatment of Majocchi's granuloma. Int J Dermatol 1995; 34: 489