두피 지루피부염에서 Home-use Light Emitting Diode (LED)의 치료효과: 예비연구

전남대학교 의과대학 피부과학교실

김승면 · 이승철 · 원영호 · 이지범†

= Abstract =

Effectiveness of Home-use Light Emitting Diode Device for Seborrheic Dermatitis of the Scalp: a Preliminary Study

Seung Myun Kim, Seung-Chul Lee, Young Ho Won and Jee-Bum Lee†

Department of Dermatology, Chonnam National University Medical School, Gwangju, Korea

Background: Seborrheic dermatitis (SD) is a chronic, relapsing inflammatory disease, mainly affecting the scalp and face. The pathogenesis of SD has been not fully understood yet, but may be related to the skin colonization of *Malassezia* species, lipophilic yeasts. Phototherapy with light emitting diode (LED) device has been become a new therapeutic modality for some skin diseases such as acne.

Objective: To evaluate effectiveness and safety of phototherapy with home-use LED in the treatment of patients with SD of the scalp.

Methods: Eight patients with mild-to-moderate SD of the scalp participated. The patients used a home-use LED device combined 395 nm blue light with 660 nm red light for 6~7 min twice daily for 8 weeks. Patients' assessments were made by clinical findings including erythema (0~15), scales (0~15), itching (0~10), and lesional extent (0~15). And clinical photographs were taken at 0, 2, 4 and 8 weeks, respectively.

Results: At 8 weeks after LED treatment, erythema (7.75 to 5.13, p=0.018), scales (7.38 to 4.13, p=0.017), itching (6 to 3, p=0.011) and lesional extent (8.25 to 5.25, p=0.017) were significantly decreased, respectively. Satisfactory scores were also relatively high (mean 8.13 of 10). No severe adverse reaction was reported, excepting hair dryness (n=1) and brief stinging sense (n=1).

Conclusion: Home-use LED was effective and safe in the treatment of SD of the scalp. These results suggest the LED device might be an adjuvant therapeutic tool in the treatment of *Malassezia* species associated diseases such as dandruff and SD. Further long-term and large-scale studies are required to assess the efficacy and safety of home-use LED. **[Korean J Med Mycol 2014; 19(2): 31-38]**

Key Words: Seborrheic dermatitis, Dandruff, Light emitting diode (LED), Clinical trial

Received: December 23, 2013, Revised: December 24, 2013, Accepted: June 14, 2014

†Corresponding author: Jee-Bum Lee, Department of Dermatology, Chonnam National University Medical School, Gwangju, 501-757, Korea.
Tel: +82-62-220-6694, Fax: +82-62-222-4058, e-mail: jbmlee@chonnam.ac.kr

Copyright@2014 by The Korean Society for Medical Mycology (pISSN:1226-4709). All right reserved.
This is an open-access article distributed under the terms of the Creative Commons Attribution Non-Commercial License(http://creativecommons.org/licenses/by-nc/3.0/), which permits unrestricted non-commercial use, distribution, and reproduction in any medium, provided the original work is properly cited. http://www.ksmm.org

서 론

지루피부염은 흔한 만성 염증성 피부질환으로 피지선의 활동이 증가되어 있는 두피, 얼굴, 앞가슴, 겨드랑이, 사타구니 부위 등을 흔히 침범한다. 특히 비듬이라 일컬어지는 두피 지루피부염은 흔히 쌀겨 모양의 표피 탈락인 건성 비강진이 가장 흔하고 경한 지루피부염의 형태로 알려져 있다[1,2]. 지루피부염의 병인에 대해서는 아직 명확하지 않으나, 최근 연구들에 의하면 지루피부염 환자들에서 친지질성 진균의 일종인 *Malassezia* 균종의 집락화가 높은 비율로 관찰되며, 집락화 정도와 질환의 중등도가 관련성을 보인다는 점에서, *Malassezia* 균종이 지루피부염의 발생에 가장 중요한 유발요인으로 작용한다는 학설이 수용되고 있다[3-6].

Light emitting diode (LED)는 순방향으로 전압을 가했을 때 발광하는 반도체소자로서 특정 파장을 중심으로 좁은 영역의 파장을 발산할 수 있다는 점에서, 최근 의학적 용도로 사용하는 사례가 늘고 있다[7,8]. 피부과 영역에서는 LED 단독 혹은 광민감제를 이용한 광역학요법을 통해 여드름, 창상, 사마귀, 비흑색종 피부암 등의 치료에 이용하여, 그 효용성과 안정성을 입증한 실험들이 보고되고 있다[9-12]. 대표적으로 이용되는 청색광의 경우, 세포 내외 포르피린 광여기 (photoexcitation)를 통해 활성산소를 생성하여 세포를 선택적으로 파괴하거나 균을 사멸시키는 효과를 나타내며, 적색광은 피부의 다양한 세포로부터 나오는 시토카인의 분비에 영향을 주어 면역반응을 조절한다고 알려져 있다[13-15]. 더불어 저자들은 이전 연구를 통해 380±2 nm와 392.5±2 nm 파장대의 청색광이 용량의존적으로 *Malassezia* 균종의 성장을 억제하는 효과를 가짐을 증명하였다[16].

이에 저자들은 두피 지루피부염의 치료에 LED 광선요법의 효과를 알아보기 위한 예비연구로서 395 nm 청색광 및 660 nm 적색광을 동시에 조사하는 LED 장치를 이용하여 경도-중등도 두피 지루피부염 환자들을 8주간 치료하고, 어떠한 임상적 효과와 부작용이 있는지에 대하여 조사하고자 하였다.

연구대상 및 방법

1. 연구대상

2012년 12월부터 2013년 2월까지 본원 피부과에 내원하여 두피 지루피부염을 진단받은 환자 중 비교적 임상양상이 뚜렷한 8명을 대상으로 하였다. 두피 지루피부염의 특징적인 임상증상인 홍반, 인설, 가려움이 1년 이상 지속되고, 경도에서 중등도의 중증도를 갖는 환자를 연구에 포함하였으며, 치료 시작 1개월 전까지는 두피 지루피부염에 대해 어떠한 전신적, 국소적 치료도 받지 않도록 하였다. 또한 두피 지루피부염 이외의 다른 전신적 질환을 앓고 있는 자, 광과민성 약제를 복용 중인 자, 임신 중이거나 수유 중인 자, 면역억제제를 사용 중이거나 기타 면역질환을 가지고 있는 자 등은 제외하였다. 모든 환자들은 본 연구의 목적과 치료기기의 효과, 부작용에 대한 상세한 설명을 받았고, 치료에 동의한 환자만을 선택하였다. 모든 환자를 대상으로 성별, 연령, 유병기간, 이전 치료 유무 및 종류 등 환자들의 특징을 파악하였다.

2. 연구방법

총 8명의 두피 지루피부염 환자를 대상으로 395 nm 청색광과 660 nm 적색광을 동시에 조사하도록 고안된 LED 장치를 8주간 사용하게 하였다. 치료 시작 전과 치료 후 2주, 4주, 8주에 각각 두피 지루피부염에서 흔히 관찰되는 증상인 홍반, 인설, 소양증 정도와 병변의 범위를 측정하였고, 임상 사진 촬영과 함께 치료 완료 후 환자 만족도를 조사하였다.

1) LED 광선조사기 및 치료

피부접촉식 LED 광선조사기 (MP200A, Myung-Shin Medical, Korea)는 가정에서 편히 사용할 수 있도록 LED 광선조사부, 표시부, 선택부, 손잡이

Fig. 1. Home-use LED device irradiating both 385-nm blue light and 660-nm red light.

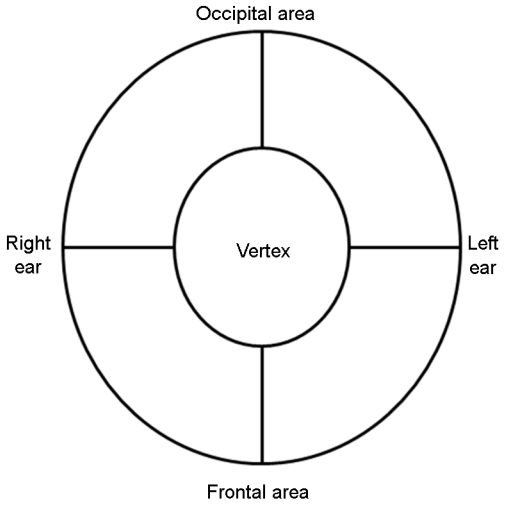

Fig. 2. Division of scalp into 5 sections for scoring clinical findings.

로 구성되었다 (Fig. 1). LED 광선조사기는 청색광 (395±2 nm)과 적색광 (660±8 nm)을 동시에 조사되었고, 조사강도는 1.3m W/cm^{2}이었다. 광조사는 1회 6~7분간, 매일 2회, 하루 총 12~14분간 시행토록 하여 하루에 조사되는 총 광량은 약 1 J/cm^{2}이였다. 치료 중 혹은 치료 후 작열감, 홍반의 악화 등의 변화 및 이상반응이 나타날 경우 광조사를 중단하고 담당의사에게 보고하도록 하였다.

2) 임상 평가 및 임상사진

두피의 임상의 증상 및 범위를 세부적으로 관찰하기 위해, 두피를 총 5부위로 분할하였다. 좌우 귀를 연결하는 선과 정중선을 기준으로 하여 좌우 전두부, 좌우 후두부, 두정부로 개략적 분할하였고 각 부위에 대한 피부증상지수를 측정하였다 (Fig. 2). 두 명의 피부과 의사가 참여하여 한 부위마다 홍반, 인설, 병변의 범위를 0~3점으로 환산하였고, 이후 총 다섯 부위에 대해 0~15점으로 합산하였다. 홍반은 각 부위마다 erythema 없음 0점, faint pink color 1점, pink color 2점, red color 3점으로 하였다. 이와 함께 두피 병변 중 증상이 가장 심한 부위에 대해 Mexameter (MX18, electronic GmbH, Germany)를 이용하여 홍반량을 측정하였고 측정값은 3회 측정 후 평균값을 이용하였으며 임의 단위인 arbitrary unit (AU)으로 표시하였다. 인설은 각 부위마다 scale 없음 0점, 단지 scrapped 1점, 분명한 scaling 2점, 분명한 sheet 3점으로, 병변의 범위는 각 부위마다 no lesion 0점, 1~30% 1점, 31~70% 2점, 71~100% 3점으로 하여 합산하였다. 소양증은 0~10점 범위의 VAS (visual analogue scale)를 이용하여 환자의 주관적인 증상 정도를 측정하였다. 또한, 치료 8주 후에 환자의 주관적인 만족도를 0~10점 범위의 만족도로 측정하였다. 임상사진은 경과관찰 기간 중 의료용 카메라 (CCL-215-USB, Somtech, Korea)를 이용하여 동일한 부위를 기록하였고 병변의 변화를 관찰하였다. 치료에 대한 효과 판정을 위해 치료 시작 전, 치료 후 2주, 4주, 8주에 피부증상을 동일한 방법으로 측정하여 기록하였다.

Table 1. Patients' characteristics, scores of clinical findings, mexameter and satisfaction in patients with seborrheic dermatitis at base, 2, 4 and 8 weeks after LED phototherapy

No. of cases	Age /Sex	Disease duration (years)	Previous treatment	Erythema (0-15)				Scale (0-15)				Extent (0-15)				Itching (0-10)				Mexameter (AU)				Satisfaction (0-10)
				Pre	2wk	4wk	8wk	Pre	2wk	4wk	8wk	Pre	2wk	4wk	8wk	Pre	2wk	4wk	8wk	Pre	2wk	4wk	8wk	
1	21/F	3	AF	4	4	3	2	4	4	3	1	5	5	4	3	4	4	3	2	1841	1611	1840	1672	7
2	46/M	5	AF, TS	8	9	9	6	7	7	5	1	7	7	8	5	3	2	1	1	1567	1909	1759	1623	8
3	32/F	5	AF, TS	6	7	6	3	4	4	4	2	7	6	5	3	4	4	4	1	1751	1781	1433	1522	9
4	18/M	2	AF, TS	13	8	8	7	11	7	5	5	8	7	7	5	8	5	5	4	2224	1926	1702	1544	8
5	47/F	10	AF, TS, DC	10	8	8	6	13	12	12	9	13	12	10	9	4	3	3	1	2178	1752	1472	2277	9
6	47/F	2	AF, TS	7	7	7	7	10	10	7	7	5	5	5	5	8	8	8	6	1630	2412	1906	1673	8
7	57/M	15	AF, TS, DC	8	5	5	7	5	5	5	5	11	8	5	7	10	5	5	5	1483	1555	2006	1752	8
8	28/M	2	AF, TS	6	5	2	3	5	5	0	3	10	6	2	5	7	7	5	4	2332	1553	1566	1425	8

AF, antifungal agents; TS, topical steroids; DC, doxycycline; AU, arbitrary unit; wk, weeks

3) 부작용

치료 기간 중 혹은 치료 후 나타날 수 있는 부작용인 통증, 홍반, 부종, 염증 후 색소침착, 흉터, 화상, 모발 손상 등과 함께 이 밖에 나타날 수 있는 부작용에 대하여 개방형 질문을 통해 조사하였다.

3. 통계적 분석

통계분석은 SPSS version 21.0 for windows (Statistical package for the social sciences, SPSS, Chicago, USA)를 이용하였다. 본 실험의 측정항목인 홍반, 인설, 병변의 범위, 소양증의 치료 전후 차이에 대하여 Shapiro-Wilk *test*를 통한 정규성 검정과 함께 반복측정분산분석 (repeat measured ANOVA)을 이용하여 유의성을 분석하였으며, p값이 0.05 미만일 때 유의한 연관성이 있는 것으로 보았다.

결 과

1. 대상 환자

대상 환자들은 총 8명으로 4명의 남자와 4명의 여자로 구성되었고, 연령분포는 18세에서 57세로 평균연령은 37세였다 (Table I). 유병기간은 2년에서 15년으로, 평균유병기간은 5.5년이었다. 대부분의 환자들은 과거에 치료받은 경력이 있었고, 주로 항진균제 샴푸나 국소 스테로이드 제제를 사용하였으나 임상증상이 보다 심한 2명의 환자들에서는 독시사이클린을 복용한 과거력이 있었다.

2. 치료 효과 및 경과

총 8주간 실험결과에 따라, 치료 전후 두피 지루피부염의 임상증상 측정값을 비교하면 홍반은 7.75 (4~13)에서 5.13 (2~7), 인설은 7.38 (4~13)에서 4.13 (1~9), 병변의 범위는 8.25 (5~13)에서 5.25 (3~9), 소양증은 6 (3~10)에서 3 (1~6)으로 네 항목 모두 감소되었고 통계적으로 유의한 것으로 관찰되었다 ($p<0.05$) (Fig. 3A-D). Mexameter를 이용한 홍반량 측정결과상, 치료 전 평균 1,875 AU에서 치료 후 평균 1,686 AU으로 감소하였지만 통계학적 유의성은 없었다 ($p=0.22$). 치료 후 환자 만족도의 경우 8점 (7~9)으로 대체적으로 만족하는 것으로 나타났다. 그리고 치료 전후의 임상사진을 비교하였을 때, 두피 지루피부염의 특징적인 임상증상인 홍반과 인설이 뚜렷하게 호전됨을 관찰하였다 (Fig. 4).

3. 부작용

환자 1명 (12.6%)에서 LED 광선 조사기 사용

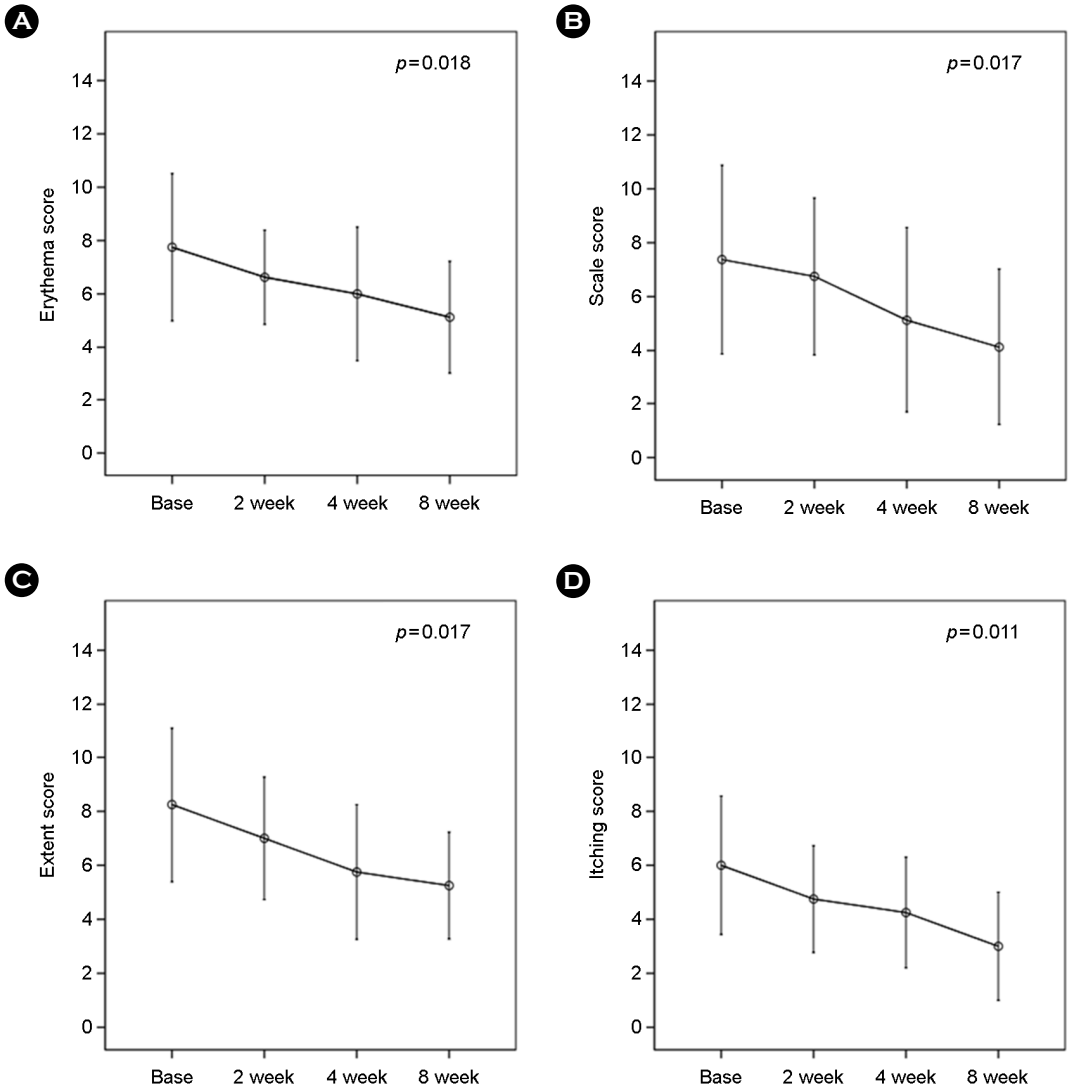

Fig. 3. Changes in scores of clinical symptoms with time. Scores of erythema **(A)**, scale **(B)**, lesional extent **(C)** and itching **(D)** were decreased significantly.

중 1~2초간 두피의 일시적인 따가움이 나타났으나 특별한 조치 없이 증상이 소실되었으며, 다른 환자 1명 (12.6%)에서 모발의 푸석거림과 건조함이 관찰되었다.

고 찰

지루피부염은 전체 인구의 2~5%를 차지하는 만성 염증성 질환으로 두피, 눈꺼풀, 코입주름, 앞가슴, 겨드랑이와 같이 주로 피지선의 활동이 증가된 부위에 발생하며 홍반, 황색의 기름진 인설, 가려움증을 주 증상으로 한다[17]. 지루피부염의 병인에 대해서는 다양한 견해가 있으나 최근 여러 연구들에서 *M. globosa*, *M.restricta* 등과 같은 *Malassezia* 균총의 집락화에 대한 염증반응과 이상보체반응이 이 질환을 일으키는 것으로 생각

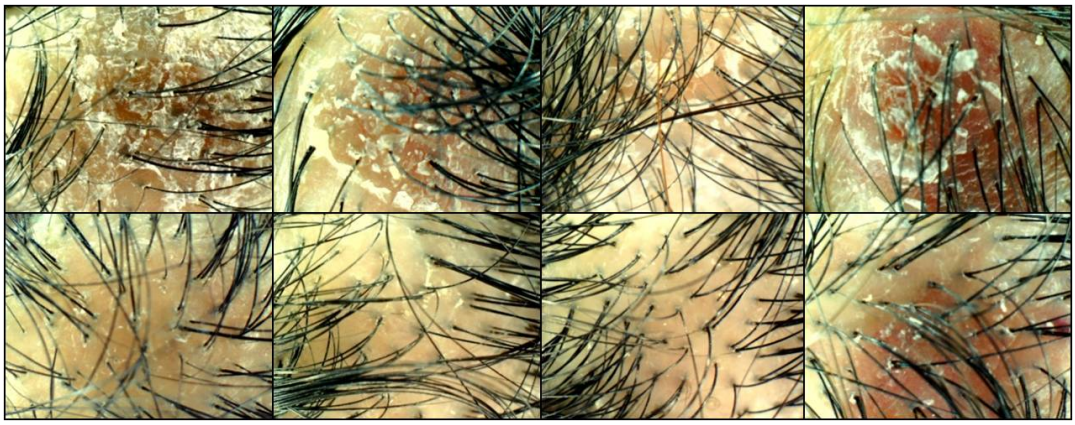

Fig. 4. Clinical photographs: before treatment (upper row), after 8 weeks of LED phototherapy (lower row). Erythema and scale of the scalp lesions were improved obviously.

되고 있으며, 또한 이러한 병인에 대응하여 zinc pyrithione, ketoconazole, ciclopoxolamine과 같은 항진균제가 지루피부염에 널리 이용되고 있다[18-20].

LED 기기를 이용한 광선요법는 그 편리성, 안전성, 쉬운 조작법으로 인해 최근 피부과 영역에서 여드름, 상처 및 흉터의 치료 등에 그 이용이 시도되고 있는 추세이다. Kwon 등[21]은 최근 420 nm 청색, 660 nm 적색 파장 영역의 LED 기기를 가지고 경증에서 중등도의 여드름 환자 55명의 치료에 이용하였는데, 12주간 치료하였을 때 염증성 여드름 병변과 비염증성 여드름 병변이 각각 77%, 54%로 유의하게 감소함을 보고하였고, 치료기전으로 청색광의 *Propionobacterium acnes*에 대한 항균 효과와 적색광의 항염증 효과로 설명하였다.

본 연구에서는 이전 실험에서 항진균작용을 보인 395 nm 청색광과 항염증 효과를 보인 660 nm 적색광을 동시에 조사할 수 있는 LED 기기를 고안하여 8명의 두피 지루피부염 환자의 치료에 응용하여 그 효과와 부작용을 확인하였다. 환자들의 두피를 총 5개의 부위로 나누어 각 부위의 홍반, 인설, 병변의 범위를 측정하였으며 환자의 주관적인 소양증의 정도를 VAS로 나타내었다. 또한 증상이 가장 심한 부위의 홍반량을 mexameter를 이용하여 수치화하였다. 그 결과 LED 광선요법이 홍반, 인설, 병변의 범위 및 소양증을 유의하게 호전시킬 수 있음을 관찰하였다. Mexameter를 이용한 홍반량 측정결과상 홍반량 감소는 나타났지만 통계학적으로 유의하지는 않았다. LED 광선요법의 부작용으로는 LED 광선조사기 사용시 일시적인 두피의 따끔거림 (n=1)과 모발의 건조함 (n=1)이 나타나기도 하였으나 그 외 심각한 부작용은 관찰되지 않았다.

지루피부염에서 LED 광요법의 치료기전 측면에서 생각한다면, 과거에 충분한 연구가 행해지지 않았지만, 본 저자들의 연구에 따르면 청색 LED 광선이 *M. furfur*, *M.sympodalis*, *M. globossa*에 대한 항진균 효과가 있었으며, 고찰을 통해 LED 광선이 ROS 생성과 관련하여 *Malassezia* 균종의 성장을 억제하는 효과가 있을 것이라고 추측하였다[14]. Joerg 등[22]은 453 nm의 청색광 조사가 각질세포의 증식과 분화에 효과가 있음을 관찰하였는데, 본 연구에서 395 nm 청색광을 이용했다는 점에서 차이점이 있다. 하지만 두피 지루피부염의 병인 중 *Malassezia*로부터 유래된 대사물질이 표피세포에 이상증식을 일으킨다는 가설의 측면에서, 청색광이 표피세포분화에 영향을 주어 치료를 나타낼 수 있다고 암시하고 있다. 적색광은

몇몇 연구에서 항염증 및 창상치유에 효과가 있다고 알려졌는데, Philip 등[23]은 피부창상을 가진 당뇨 쥐 모델에서 660 nm 적색파장을 이용한 광자극이 상처치유에 효과가 있음을 보였고 염증, 세포성장, 콜라겐 섬유의 생성, 창상부의 혈관화 등이 치유의 기전으로 보고하였다. 하지만 특정 파장의 LED 광조사에 따른 세포 및 분자 단위 변화에 대해서는 향후 추가적인 연구가 필요할 것으로 생각된다.

본 연구는 향후 home-use LED의 치료 효과에 관한 대단위 연구를 시행하기 이전에 LED의 개략적인 치료 효과 및 부작용을 평가하기 위한 시험으로 몇 가지 제한점이 존재한다. 첫 번째로 피험자의 수가 8명으로 비교적 적고, 적절한 대조군이 없어 치료 효과의 확실성이 어느 정도인지 평가할 수 없다는 점이다. 두 번째로 비교적 짧은 기간 동안의 치료 경과를 관찰하였고 추후 재발 여부에 대한 경과관찰까지는 이행하지 못하는 한계가 있었다고 판단된다. 세 번째로 인체시험에서 적정한 조사강도를 판단할 수 없고 안전성에 확실히 평가되지 않아 비교적 저용량의 광원을 택했다는 점이다. 네 번째로 치료 효과와 관련된 세포, 분자적 연구가 미흡하여 이론적인 증거가 불충분하다는 점이다. 이러한 제한점들에 대해서는 향후 대단위 연구에서 해결해야 할 부분으로 생각한다.

결 론

저자들은 경도-중등도 두피 지루피부염 환자 8명을 대상으로 395 nm 청색광 및 660 nm 적색광의 두 가지 파장을 조사하는 가정용 LED 광선조사기를 이용하여 8주간 사용하고 시간에 따른 임상적인 변화를 관찰하였다. 치료 전후 홍반, 인설, 병변의 범위, 소양증과 같은 임상증상의 정도를 비교한 결과, LED 광선조사기를 이용한 치료가 두피의 지루피부염의 치료에 비교적 효과적이고 안전함을 확인하였다. 따라서 앞으로 *Malassezia* 균종과 관련된 질환에서 LED 광선치료는 기존의 치료와 더불어 보조적인 치료법으로 이용될 수 있을 것으로 생각된다.

REFERENCES

1. Lowell AG, Stephan IK, Barbara AG, Amy SP, David JL, Klaus W, Fitzpatrick's dermatology in general medicine. 8th ed. New York: McGraw-Hill, 2012; 259-266
2. James WD, Berger TG, Elston DM. Andrews' disease of the skin, clinical dermatology. 11th ed. Philadelphia, Pennsylvania: Elsevier Saunders, 2011:188-189
3. Lee YW, Kang HJ, Ahn KJ, *Malassezia* species cultured from the lesions of seborrheic dermatitis. Kor J Med Mycol 2001;6:70-76
4. Shuster S. The aetiology of dandruff and the mode of action of therapeutic agents. Br J Dermatol 1984;111: 235-422
5. Tajima M, Sugita T, Nishokawa A, Tsuboi R. Molecular analysis of *Malassezia* in seborrheic dermatitis patients: comparison with other diseases and healthy subjects. J Invest Dermatol 2008;128:345-351
6. Paek SH, Chung SL, Kim DW, Jung HJ, Choi SK. Clinical investigation and distribution of *pityrosporum* in patients with seborrheic dermatitis of the scalp. Korean J Dermatol 1997;35:22-32
7. Park MK, Kim BJ, Kim MN, Mun SK, Hong HK, Choi YS, et al. The measurement of optimal power distance in LEDs. Korean J Dermatol 2011;48:125 -130
8. Lee SY, Pack KH, Choi JW, Kwon JK, Lee DR, Shin MS, et al. A prospective, randomized, placebo-controlled, double-blinded, and split-face clinical study on LED phototherapy for skin rejuvenation: clinical, profilometric, histologic, ultrastructural, and biochemical evaluations and comparison of three different treatment settings. J Photochem Photobiol B 2007;88:51-67
9. Yang CH, Lee JC, Chen CH, Hui CY, Hong HS, Kuo HW. Photodynamic therapy for bowenoid papulosis

using a novel incoherent light-emitting diode device. Br J Dermatol 2003;149:1292-1308
10. Lui H, Hobbs L, Tope WD, Lee PK, Elmets C, Provost N, et al. Photodynamic therapy of multiple nonmelanoma skin cancers with verteporfin and red light-emitting diodes: two-year result evaluating tumor response and cosmetic outcomes. Arch Dermatol 2004;140:26-32
11. Weiss RA, McDaniel DH, Geronemus RG, Weiss MA, Beasley KL, Munavalli GM, et al. Clinical experience with light-emitting diode (LED) photomodulation. Dermatol Surg 2005;31:1199-1205
12. Kim TY, Kim, DH, Yoon MS. The efficacy of topical photodynamic therapy with a light-emitting diode (LED) device for recalcitrant hand and foot warts. Korean J Dermatol 2009;47:1141-1148
13. Prindeze NJ, Moffatt LT, Shupp JW. Mechanisms of action for light therapy: a review of molecular interactions. Exp Biol Med 2012;237:1241-1248
14. Trelles MA, Allones I, Mayo E. Er:YAG laser ablation of plantar verrucae with red LED therapy-assisted healing Photomed. Laser Surg 2006;24:494-498
15. Russell BA, Kellett N, Reilly LR. A study to determine the efficacy of combination LED light therapy (633 nm and 830 nm) in facial skin rejuvenation. J Cosmet Laser Ther 2005;7:196-200
16. Wi HS, Na EY, Yun SJ, Lee JB. The antifungal effect of light emitting diode on *Malassezia* yeasts. J Dermatol Sci 2012;67:3-8
17. Hay RJ, Graham-Brown RA. Dandruff and seborrhoeic dermatitis: causes and management. Clin Exp Dermatol 1997;22:3-6
18. Veien NK, Pilgaard CE, Gade M. Seborrhoeic dermatitis of the scalp treated with a tar/zinc pyrithione shampoo. Clin Exp Dermatol 1980;5:53-56
19. Faergemann J. Management of seborrheic dermatitis and pityriasis versicolor. Am J Clin Dermatol 2000; 1:75-80
20. Kim SJ, Won YH, Chun IK. Clinical effect of ketoconazole in seborrheic dermatitis of scalp. Korean J Dermatol 1992;30:625-632
21. Kwon HH, Lee JB, Yoon JY, Park HH, Ryu HH, Pack BM, et al. The clinical and histological effect of home-use, combination blue-red LED phototherapy for mild-to-moderate acne vulgaris in Korean patients: a double-blind, randomized controlled trial Br J Dermatol 2013;168:1088-1094
22. Liebmann J, Born M, Kolb-Bachofen V. Blue-light irradiation regulates proliferation and differentiation in human skin cells. J Invest Dermatol 2010;130: 259-269
23. Peplow PV, Chung TY, Baxter GD. Laser photostimulation (660 nm) of wound healing in diabetic mice is not brought about by ameliorating diabetes. Lasers Surg Med 2012;44:26-29