대한의진균학회지 제20권 제4호 2015
http://dx.doi.org/10.17966/KJMM.2015.20.4.102

■ 증례 보고 ■

*Trichophyton mentagrophytes*에 의한 전신몸백선 1예

가톨릭대학교 의과대학 피부과학교실

한주희 · 이지현 · 이준영 · 박영민†

= Abstract =

Disseminated Tinea Corporis by *Trichophyton mentagrophytes*

Ju Hee Han, Ji Hyun Lee, Jun Young Lee and Young Min Park†

Department of Dermatology, Seoul St. Mary's Hospital, College of Medicine, The Catholic University of Korea, Seoul, Korea

Trichophyton(T.) mentagrophytes is a zoophilic or anthropophylic dermatophyte causing cutaneous human fungal disease. Atypical, disseminated clinical presentations may be seen in immunocompromised patients. It is also hard to diagnose tinea corporis when patients are using corticosteroid or have other dermatologic diseases. Herein, we report on an interesting case of tinea corporis caused by *T. mentagrophytes* in a patient with Cushing syndrome. A 75-year-old woman presented with pruritic, scaly, erythematous patches, papules and plaques on the face, neck, trunk and extremities for 7 months. She had been diagnosed with psoriasis at the local clinic and taking steroid (prednisolone, 20 mg/day) intermittently for 17 years. Potassium hydroxide smear showed several hyphae on microscope. Fungus culture showed a growth of colonies with whitish granular colonies surface and yellowish brown colored reverse. Characteristic grape-shaped microconidia, spiral hyphae and macroconidia were shown on the lactophenol cotton blue stain identified the colony as *T. mentagrophytes*. Lesions showed a marked improvement with oral itraconazole 200 mg/day for 14 days and topical lanoconazole cream for 30 days. It is important that when patient has eczematous lesions which are resistant to treatment, we should consider tinea incognito. **[Korean J Med Mycol 2015; 20(4): 102-108]**

Key Words: *Trichophyton mentagrophytes*, Tinea incognito, Cushing syndrome

서 론

몸백선은 머리털, 두피, 손발바닥 및 샅고랑을 제외한 피부에 발생하는 염증성 및 비염증성 피부사상균 감염증을 말하며, 병변의 주변부는 구진이나 소수포로 둘러싸여 뚜렷한 경계를 나타내고 중심부는 치유되면서 주변으로 번져나가는

Received: July 8, 2015, Revised: September 22, 2015, Accepted: October 29, 2015
†Corresponding author: Young Min Park, Department of Dermatology, Seoul St. Mary's Hospital, College of Medicine, The Catholic University of Korea, Seoul, 06591, Korea.
Tel: +82-2-2258-6223, Fax: +82-2-599-9950, e-mail: yymmpark6301@hotmail.com
Copyright@2015 by The Korean Society for Medical Mycology (pISSN:1226-4709, eISSN:2465-8278). All right reserved.
This is an open-access article distributed under the terms of the Creative Commons Attribution Non-Commercial License(http://creativecommons.org/licenses/by-nc/3.0/), which permits unrestricted non-commercial use, distribution, and reproduction in any medium, provided the original work is properly cited. http://www.ksmm.org

인설이 덮인 과색소 반 또는 정상 피부색으로 나타나는 것이 특징적이다. 몸백선은 임상적 특징으로 쉽게 진단할 수 있으나 원인 균주의 종류, 병변의 위치와 숙주의 면역 상태에 따라 매우 다양한 임상 양상을 보이는 경우도 있다[1]. HIV 감염 환자 또는 이식 환자, 백혈병, 림프종과 같이 면역이 저하된 사람들에서 *T. mentagrophytes* 감염이 더 흔하게 발생하며 비전형적으로 전신피부에 나타나는 경우도 있다[2]. 다른 피부질환이 동반되거나 스테로이드나 다른 면역억제제를 사용하는 경우에도 병변의 형태가 변하여 몸백선의 특징적인 병변이 관찰되지 않아 다른 염증성 질환으로 오인할 수 있어 진단이 어려울 수 있다[1]. 이 경우 다른 염증성 피부질환으로 오진하기 쉽고, 병변은 치료에 저항하고 빠르게 확산되어 심재성 감염으로 진행할 수 있기 때문에 초기에 의심을 갖고 적절한 진균학적 검사를 시행하는 것이 매우 중요하다[1,3]. 저자들은 건선으로 장기간 스테로이드 치료를 받은 쿠싱증후군 환자의 몸 전신에 여러 개의 환상형 반, 구진, 판 등 다양한 피부 병변이 발생하여 진균학적 검사상 *T. mentagrophytes*가 동정된 몸백선 증례를 경험하고 흥미롭고 교육적인 증례로 생각되어 문헌고찰과 함께 보고한다.

증 례

환 자: 75세, 여자

주 소: 약 7개월 전부터 얼굴, 목, 가슴, 배, 겨드랑이, 팔, 샅고랑과 오른쪽 아래쪽 다리에 발생한 가려움이 있는 각질을 동반한 홍반성 반, 구진, 판

현병력: 환자는 17년 전 개인병원에서 건선 진단을 받고 스테로이드 (prednisolone, 20 mg/day)를 장기간 간헐적으로 복용해 온 기왕력이 있었다. 내원 1달 전 패혈증이 의심되어 감염내과에 입원하여 치료하는 동안 스테로이드 복용을 중단하였고 퇴원 시 스테로이드 10 mg/day로 복용 유지한 상태였다. 이후 환자는 무력감 및 식욕감퇴를 주소로 본원 내분비내과에 다시 입원하였으며 이차성 부신기능저하증의 진단을 위해 rapid ACTH stimulation test를 시행하였다. 그 결과 ACTH, cortisol, aldosterone 각각의 기저치는 14.25 pg/ml, 1.06 μg/dl, 84.82 pg/ml이었으며, 30분 후 측정한 cortisol과 aldosterone은 각각 3.76 μg/dl과 238.69 pg/ml, 60분 후 측정한 cortisol과 aldosterone은 각각 5.54 μg/dl과 253.73 pg/ml으로 이차성 부신기능저하증으로 진단받았다. 스테로이드 30 mg/day을 복용 중 상기 피부 병변에 대한 재평가를 위해 본과로 의뢰되었다. 병변은 점차 퍼지는 양상으로 최근 악화되었다고 하였다.

과거력과 가족력: 건선 이외의 특이 과거력 및 약물력은 없었으며 동물과의 접촉력도 없었다.

피부 소견: 얼굴, 목, 가슴, 배, 등, 겨드랑이, 팔, 샅고랑과 오른쪽 아래쪽 다리에 발생한 각질을 동반한 홍반성 반, 구진, 판이 관찰되었고, 병변은 일부 융합하며 점차 퍼지는 양상을 보였다 (Fig. 1).

진균학적 소견: 목, 겨드랑이, 가슴, 배, 샅고랑과 우측 아래쪽 다리 피부 병변 각각에서 채취한 각질을 이용하여 시행한 potassium hydroxide 도말 검사에서 모두 다수의 균사가 관찰되었으며, 피부 병변에서 채취한 각질을 Sabouraud's dextrose agar 배지에 접종하여 25℃에서 2주간 배양한 결과 백색에서 담황색 과립모양의 균 집락이 관찰되었고, 배면은 황갈색을 나타내었다. 이 집락을 슬라이드 배양 표본으로 만들어 lactophenol-cotton blue로 염색하여 광학현미경으로 관찰한 결과 포도송이 모양의 구형의 소분생포자와 나선형의 균사, 대분생자가 관찰되어 원인 균주를 *T. mentagrophytes*로 밝혀내었다 (Fig. 2).

치료 및 경과: Itraconazole 200 mg/day을 복용하고 lanoconazole 크림을 하루 2회 도포 약 일주일 후 피부 병변이 호전되는 양상을 보였다 (Fig. 3). 이후 itraconazole 200 mg/day 7일간 더 복용하고, lanoconazole 크림을 하루 2회 총 30일간 도포한 후 피부 병변은 거의 소실되었다. 몸백선 치료 후 6개월 간 새로운 피부 병변의 발생은 없었다.

Fig. 1. Multiple, variable-sized, scaly, erythematous, patches papules, and plaques on the whole body (**A;** trunk, **B;** axilla, **C;** neck, **D;** leg)

고 찰

*T. mentagrophytes*는 동물과 사람에게 감염을 일으키는 진균으로 국내에서는 *T. rubrum* 다음으로 많이 동정되는 균주이다[4]. *T. mentagrophytes*는 현미경 검사상 포도송이 모양의 밀집된 소생분자와 나선형의 균사, 곤봉모양의 대생분자가 관찰된다. Sabouraud's dextrose media에서 배양 시 집락이 과립성망상균형, 분말형, 융모형 등 다양하게

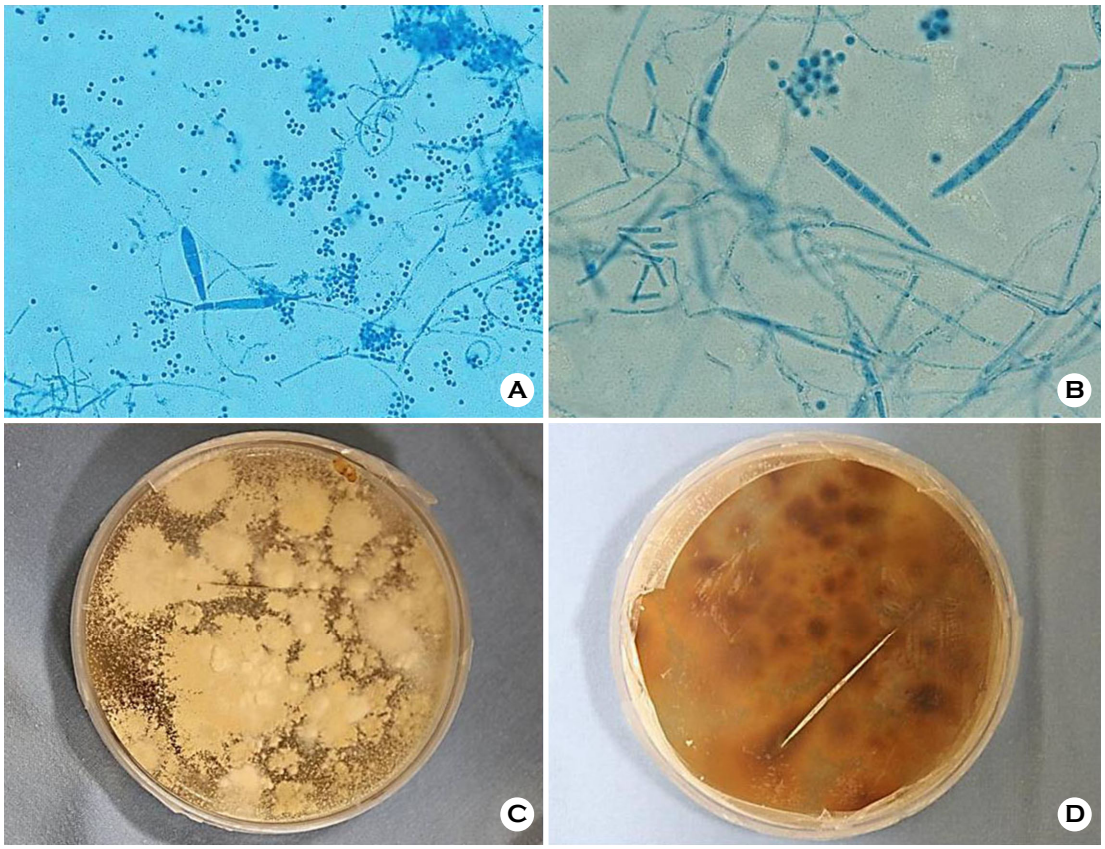

Fig. 2. (A, B) Characteristic grape-shaped microconidia, spiral hyphae and macroconidia on the slide culture of *T. mentagrophytes* (lactophenol cotton blue, A; ×400, B; ×1,000), **(C, D)** whitish granular colonies surface and yellowish brown colored reverse on Sabouraud's dextrose agar after 2-week incubation

나타난다. 배면은 무색, 황갈색, 홍갈색 및 붉은 포도주색 등 다양한 색으로 보이며 가장 흔한 색은 홍갈색이다[5].

잠행 백선은 부적절한 선행 치료에 의해 변형된 임상 양상을 보이는 피부 진균 감염을 의미하며 1968년 Ive와 Markes에 의해 처음 기술되었다[6]. 잠행 백선은 전형적인 피부 형태를 보이지 않고 습진, 건선, 홍반성 루프스 등 다양한 피부질환의 임상 양상으로 나타날 수 있기 때문에 다른 염증성 질환으로 오인할 수 있어 진단이 어려울 수 있다[1,7]. 따라서 다른 피부질환으로 진단하여 치료하던 중에 치료에 반응하지 않는 새로운 병변이 관찰되는 경우나 다양한 임상 양상이 혼재된 피부 병변이 발생하여 기존 치료에 잘 반응하지 않는 경우에는 백선의 가능성을 항상 염두에 두어야 한다. 의심되는 병변에 대하여 진균 검사를 시행함으로써 조기에 백선에 대한 적절한 치료를 시행하는 것이 중요하다[1]. 국내에서는 문헌상으로 총 12예가 보고된 바 있다. 얼굴에 발생한 경우가 (9, 75%) 가장 흔하였고, 본 증례와 유사하게 전신적에 미만성으로 병변이 발생한 경우는 1예 보고되었다. 선행된 국소 제제는 주로 스테로이드 (10, 83.3%)였으며 tacrolimus ointment 1예, pimecrolimus cream 1예, 스테로이드와 pimecro-

Fig. 3. Skin lesions showed much improvement after 7 days of treatment with oral itraconazole 200 mg/day and lanoconazole cream. (**A;** trunk, **B;** axilla, **C;** neck, **D;** leg)

limus 병용요법 이용한 경우가 1예 보고되었다. 2예에서는 본 증례와 같이 선행 치료로 경구 스테로이드 복용한 기왕력이 있었으며, 선행 및 동반질환으로 아토피피부염 (3, 25%), 접촉피부염 (1, 8.3%), 전신홍반루프스 (1, 8.3%)가 있었다. 임상 양상으로 습진모양 병변 (11, 91.7%)이 가장 많은 증례에서 관찰되었고, 결절 또는 모낭염유사 병변도 각 1예 보고되었다[5,7-16].

건선 환자에서는 몸백선이 잘 발생하지 않는 것으로 알려져 있으며, 건선과 몸백선은 인설이 있는 홍반성 반, 판 또는 구진의 형태로 임상적으로 유사하게 관찰될 수 있다. 따라서 건선 환자에서 몸백선이 동반되어 병변이 치료에 잘 반응하지 않는 경우 건선이 악화된 것으로 오인하

여 진단이 늦어질 수 있어 초기에 몸백선을 염두에 두고 검사를 진행하는 것이 중요하다[2].

의인성 쿠싱증후군은 외부에서 부신피질자극호르몬제 (ACTH) 또는 스테로이드제의 장기간 투여로 유발된 질환으로, 임상적으로는 안면부종, 몸통비대, 고혈압, 무기력, 피로감, 무월경, 다모증, 복부선조, 당뇨 및 골다공증 등이 나타날 수 있다. 외부에서 코티졸 투여 후, 혈청의 부신피질자극호르몬의 감소, 혈청과 소변의 기저 코티졸 수치의 감소, 부신피질자극호르몬 자극 검사에서 부신피질자극호르몬에 대한 부신의 반응 감소를 확인함으로써 진단이 가능하다. 건선 또는 아토피피부염과 같은 만성 피부질환에서 장기간 전신 혹은 국소 스테로이드 제제를 사용한 환자에서 발생한 의인성 쿠싱증후군이 보고된 바 있다[17].

장기간의 전신 혹은 국소 스테로이드 및 면역억제제의 이용은 환자의 면역을 저하시켜 기회감염인 몸백선 발생의 빈도를 증가시키는 것으로 국내 및 국외의 문헌에 보고된 바 있다[17-19]. 또한, 장기적인 스테로이드 사용으로 발생한 쿠싱증후군에서 발생한 피부의 진균 감염은 더 광범위하게 발생할 수 있으며, 임상 양상이 전형적이지 않고, 치료가 어려울 수 있다는 점이 중요하다[17,18].

몸백선은 국소 치료로 치료가 가능하며 항진균 국소도포제로 터비나핀, 클로트리마졸, 미코나졸, 에코나졸, 이소코나졸, 케토코나졸 등을 사용한다. 광범위하거나 치료에 저항하는 병변인 경우, 터비나핀, 이트라코나졸, 플루코나졸 등의 항진균제를 2~4주간 전신 투여한다[20].

저자는 장기간의 스테로이드 치료를 받아 발생한 쿠싱증후군 환자에서 발생한 비전형적인 전신 몸백선의 증례를 경험하고 흥미로운 증례로 생각되어 보고하는 바이다.

Conflict of interest

The authors declare that there are no conflicts of interest.

REFERENCES

1. Kim EJ, Kim HS, Kim HO, Park YM. A case of tinea corporis mimicking erythema annulare centrifugum in a patient treated with chemotherapy due to multiple myeloma. Korean J Med Mycol 2009;14:150-154
2. Laguna C. Tinea corporis in a psoriatic patient. Mycoses 2012;55:90-92
3. Ziemer M, Seyfarth F, Elsner P, Hipler UC. Atypical manifestations of tinea corporis. Mycoses 2007;50: 31-35
4. Lee WJ, Park KH, Kim MS, Lee SJ, Kim DW, Bang YJ, et al. Decreasing incidence of *Trichophyton mentagrophytes* in Korea: analysis of 6,250 cases during the last 21-year-period (1992-2012). J Korean Med Sci 2014;29:272-276
5. Park SB, Lee YW, Park EJ, Kwon IH, Kim KH, Kim KJ. A case of tinea faciei caused by *Trichophyton mentagrophytes* with atypical presentation. Korean J Med Mycol 2010;15:170-174
6. Ive FA, Marks R. Tinea incognito. Br Med J 1968;3: 149-152
7. Suh DW, Lew BL, Sim WY. Two cases of tinea incognito misdiagnosed as eczema. Korean J Med Mycol 2013;18:117-121
8. Park J, Cho YS, Kim JI, Kim DW, Woo SH, Rhee CH, et al. Tinea incognito on the face and neck. Korean J Med Mycol 2014;19:71-75
9. Choi JW, Jo SM, Kim JY, Yeom KB, Choi MR. Tinea incognito caused by application of 0.03% tacrolimus (protopic®) ointment in atopic dermatitis patient. Korean J Med Mycol 2012;17:240-242
10. Lee JS, Cho YS, Song KH, Hwang SR, Park J, Yun SK, et al. Tinea incognito with changes in clinical feature related to antifungal treatment. Korean J Med Mycol 2011;16:118-123
11. Hwang SM, Kim DM, Suh MK, Ha GY, Kim JR. Eczema-like tinea incognito occurring leg. Korean J Med Mycol 2011;16:51-55
12. Han TY, Rho YK, Seo SJ, Hong CK, Song KY. A

case of tinea incognito presented like furunculosis. Korean J Med Mycol 2008;13:138-141
13. Choi YL, Kim JA, Rho NK, Lee DY, Lee JH, Yang JM, et al. A case of tinea incognito induced by 1% pimecrolimus (Elidel®) cream. Korean J Dermatol 2006;44:731-733
14. Kim KJ, Jee MS, Choi JH, Sung KJ, Moon KC, Koh JK. A case of tinea incognito presented as folliculitis. Korean J Dermatol 2001;39:1328-1330
15. Kang HY, Son HC, Lim YS, Cho YW, Han JY. A case of tinea incognito on the face due to *Trichophyton mentagrophytes*. Korean J Dermatol 2000;38:1124-1126
16. Yang CW, Lee BG, Lee MH, Kim NI. A case of tinea incognito. Korean J Dermatol 1989;27:79-82
17. Boardman CR, Malkinson FD. Tinea versicolor in steroid-treated patients. Incidence in patients with chronic ulcerative colitis and regional enteritis treated with corticotropin and corticosteroids. Arch Dermatol 1962;85:44-52
18. Kim WJ, Kim TW, Mun JH, Song M, Kim HS, Ko HC, et al. Tinea incognito in Korea and its risk factor: nine-year multicenter survey. J Korean Med Sci 2013;28:145-151
19. Lee HJ, Kim HS, Suh HS, Sung KJ, Koh JK. A case of primary cutaneous alternariosis with iatrogenic cushing syndrome. Korean J Dermatol 1996;34:495-499
20. Pires CA, Cruz NF, Lobato AM, Sousa PO, Carneiro FR, Mendes AM. Clinical, epidemiological, and therapeutic profile of dermatophytosis. An Bras Dermatol 2014;89:259-264