할머니와 손녀에서 발생한 *Microsporum canis*에 의한 체부백선

가톨릭대학교 의과대학 피부과학교실

이보인 · 이지현 · 이준영 · 박영민†

= Abstract =

Simultaneous Occurrence of Tinea corporis Caused by *Microsporum canis* in a Grandmother and a Granddaughter

Bo In Lee, Jee Hyun Lee, Jun Young Lee and Young Min Park†

Department of Dermatology, Seoul St. Mary's Hospital, College of Medicine, The Catholic University of Korea, Seoul, Korea

Microsporum (M.) canis is one of the zoophilic dermatophytes which can cause ringworm in cats and dogs and is responsible for 3~30% of tinea corporis and tinea capitis in human. It is most likely transmitted by contact with infected animals, but rare cases of person-to-person transmission and an outbreak among school girls have also been reported. Herein we report on interesting cases of tinea corporis caused by *M. canis* in a grandmother and a granddaughter. A 63-year-old woman presented with pruritic, scaly, erythematous plaques on the post. neck and trunk which had started 2 months ago. Also her 9-year-old granddaughter presented with pruritic, annular, erythematous plaques on chest and back for 7 days. They denied contact with animals. KOH smear showed several hyphaes on microscope. Fungus culture on potato dextrose agar showed growth of colonies with whitish fluffy surface and radial folds, the dorsal surface of the colonies showed golden-brown color which were identified as *M. canis* in both patients. As for the grandmother the lesions improved with oral itraconazole 200 mg/day for 7 days and topical antifungal cream for 5 weeks which resulted in marked improvement of the lesions.

[Korean J Med Mycol 2014; 19(2): 52-57]

Key Words: *Microsporum canis*, Tinea corporis

서 론

*Microsporum (M.) canis*는 동물친화 (zoophilic) 피부사상균의 하나로 개, 고양이를 자연 숙주로 하고 있으며 드물게 사람에게도 전파가 되어 머리와 몸통에 백선을 일으킨다[1]. 주로 감염된 동물과의 직접적인 접촉에 의해 발생하며, 국내 문헌에 고양이, 호랑이, 햄스터와의 직접 접촉 후 발생한 *M. canis* 감염이 보고된 바 있다[2,3]. 그러나

Received: January 29, 2014, Revised: April 24, 2014, Accepted: May 26, 2014

†Corresponding author: Young Min Park, Seoul St. Mary's Hospital, Dermatolog 222 Banpo-daero, Banpo 4 dong, Seochogu, Seoul, 137-701, Korea.
Tel: +82-2-2258-1386, Fax: +82-2-599-9950, e-mail: yymmpark6301@hotmail.com

Copyright@2014 by The Korean Society for Medical Mycology (pISSN:1226-4709). All right reserved.
This is an open-access article distributed under the terms of the Creative Commons Attribution Non-Commercial License(http://creativecommons.org/licenses/by-nc/3.0/), which permits unrestricted non-commercial use, distribution, and reproduction in any medium, provided the original work is properly cited. http://www.ksmm.org

Table 1. Reported cases of *Microsporum canis* herd infection in the literature

Authors	Location	Number of patients	Diagnosis	Probable infection source	Expected mode of transfer
Kwon et al.	Nursery school	10 children with underlying cerebropalsy	Kerion celsi, Tinea capitis	Dog, contaminated floor	Person to person, fomite
Lee et al.	Zoo	16 adults	Tinea corporis	Tiger	Contact with tiger, fomite
Lim et al.	Family	2 children	Tinea capitis	Dog	Contact with dog, person to person
Yin et al.	Family	2 children and 1 mother	Tinea capitis, Tinea faciale	Dog	Contact with dog, person to person
Grills et al.	Primary school, family	6 children and 1 grandmother	Tinea capitis, Tinea faciale	Cat	Person to person, contaminated clothings
Shah et al.	Hospital	13 staffs and 11 patients	Tinea corporis	Infected index patient	Person to person, contaminated linens and razors
Yu et al.	Gymnastic school	43 students	Tinea capitis	Cat and dog	Contaminated carpet and pillow cases
Alteras et al.	Family	6 children and 6 adults	Tinea corporis	Cat and dog	Contact with cat and dog
Preiser et al.	School	15 teenage girls	Tinea corporis	Cat	Person to person, Contact with cat
Snider et al.	Intermediate care nursery	6 neonates	Tinea capitis	Infected nurse	Person to person,
Present case	Family	1 grandmather, 1 child	Tinea corporis	Unknown	Person to person, fomite

환자의 약 50%에서는 감염 동물과의 접촉력 없이 백선이 발생한다[4]. 사람 간의 전파는 극히 드문 것으로 알려져 있으나 외국 문헌에는 사람 간의 전파에 의한 *M. canis* 집단 감염이 수 례 보고된 바 있다[5-7]. 보고된 증례에서는 공통된 숙주 동물과의 접촉력, 오염된 침구나 면도기, 환자나 의료진 간의 직접 접촉에 의해 *M. canis*가 전파된 것으로 추정하고 있다 (Table 1). 저자들은 감염된 동물과의 접촉력 없이 할머니와 손녀에서 동시에 발생한 *M. canis*에 의한 몸백선 2례를 보고한다.

증 례

증례 1

환 자: 63세, 여자

주 소: 뒷목과 등에 발생한 작열감과 가려움이 있는 동전 크기의 다수의 인설성 홍반성 판과 구진

현병력: 병변은 2개월 전 뒷목에 처음 발생하여 점차 아래쪽으로 퍼지는 양상이었고, 내원 전 한달 간 개인의원에서 국소 스테로이드 외용제 치료를 받았으나 호전 없이 악화되었다.

과거력과 가족력: 천식 외에 특이 과거력 없

Fig. 1. (A) Erythematous, 1~1.5 cm-sized, confluent plaques and papules with scales on the post neck and hair line and discrete scaly erythematous plaques on the upper back of grandmother. **(B)** Erythematous, 1 cm-sized, discrete annular plaques with scales on the anterior chest of granddaughter.

었고 복용 중인 약물은 없었으며, 동거 중인 손녀가 1주 전부터 앞가슴과 등에 여러 개의 고리 모양의 홍반성 판이 발생하여 환자와 함께 내원하였다. 동물과의 접촉력은 부인하였다.

피부 소견: 뒷목에 1~1.5 cm 크기의 인설을 동반한 동전 모양의 홍반성 판이 일부 융합되는 양상을 보이며 군집되어 있었고, 그 이하 부위에도 다수의 인설성 홍반성 판이 산재되어 분포하였다 (Fig. 1A).

진균학적 소견: 뒷목의 병변에서 시행한 KOH 검사에서 불규칙한 격벽을 보이는 균사가 관찰되었으며, 병변에서 채취한 인설을 potato dextrose agar 배지에 접종하여 2주 간 배양한 결과 흰 솜털과 같은 균사가 자랐으며, 표면에는 방사형 주름이 있었고, 배면은 황갈색을 띄는 다수의 집락이 관찰되었다 (Fig. 2). 계대배양을 시행하였으며 배양된 진균을 lactophenol cotton blue로 염색하여 광학현미경으로 관찰한 결과 8개 세포로 구성된 방추형 대분생자를 볼 수 있었으며, 표면에 다수의 작은 돌기가 관찰되어 원인 균주를 *M. canis*로 최종 진단하였다 (Fig. 3A, 3B).

피부조직검사 소견: 표피의 이상각화, 경미한 해면화와 가시세포증과 함께 진피 상부의 혈관주변에 림프구 침윤이 관찰되었다. PAS 염색검사는 음성이었다.

치료 및 경과: *M. canis*에 의한 몸백선으로 진단하였고, 경구 itraconazole 1일 200 mg을 7일간 투여 중 가려움증을 동반한 습진성 병변이 추가로 발생하여 피부사상균피진 (dermatophytid)이 의심되어 prednisolone 1일 10 mg을 14일간 같이 투여하였고, 국소 lanoconazol을 5주 간 같이 도포하여 피부 병변은 거의 호전되었다.

증례 2

환 자: 9세, 여아

주 소: 앞가슴과 등에 발생한 가려움이 있는 1 cm 크기의 다수의 고리 모양의 인설성 홍반성 판

현병력: 병변은 1주 전 발생하여 개수가 점차 증가하는 양상이었다.

과거력과 가족력: 여아를 돌보는 할머니가 몸백선으로 이미 진단 받았다. 동물과의 접촉력은 부인하였다. 환아와 할머니 외에 함께 생활하고 있는 다른 가족 3명은 피부 증상이 없다고 하였다.

피부 소견: 앞가슴과 등에 다수의 1 cm 직경의 고리 모양의 홍반성 판이 산재되어 있었으며, 병변 가장자리로 인설이 관찰되었다 (Fig. 1B).

진균학적 소견: 병변에서 시행한 KOH 검사상 균사가 관찰되었으며, 채취한 인설을 potato dextrose agar 배지에 접종하여 2주간 배양한 결과

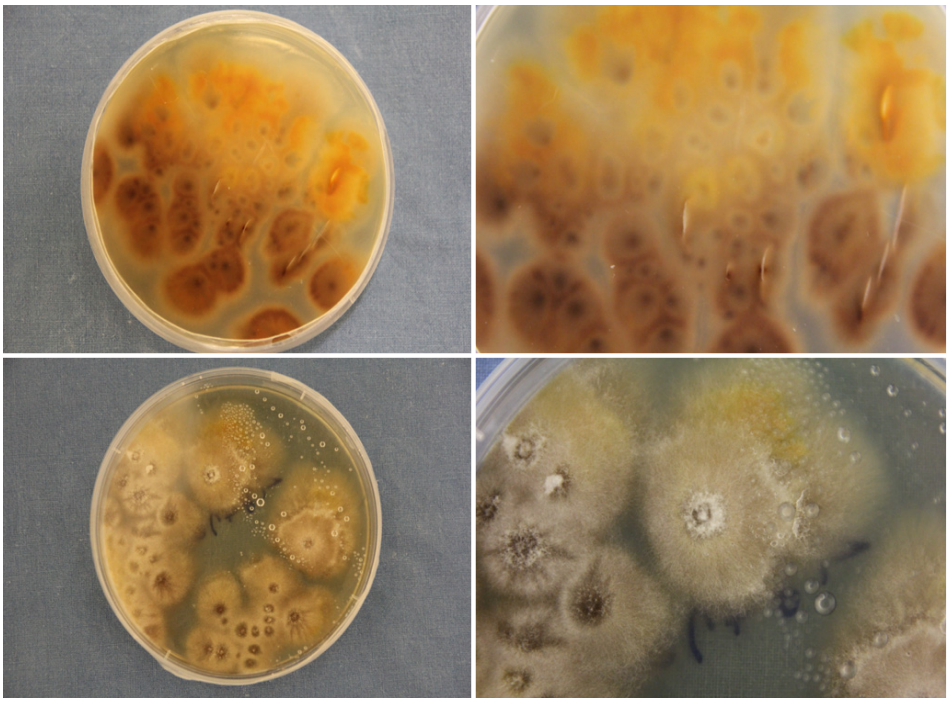

Fig. 2. After 2-week incubation on potato dextrose agar media, growth of colonies with whitish, fluffy surface with radial grooves with golden brown colored dorsal surface.

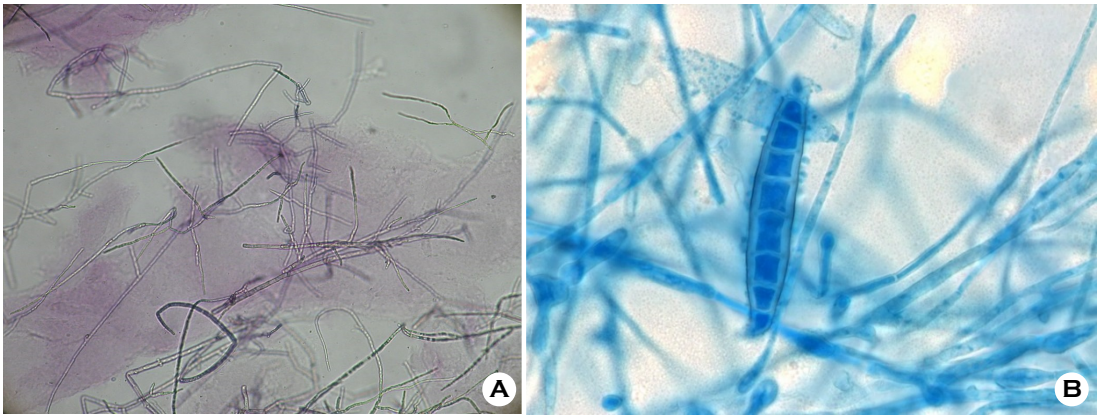

Fig. 3. (A) On KOH examination with lactophenol cotton blue staining, numerous septated hyphae with spindle-shaped macroconidia were seen. **(B)** Macroconidium was composed of eight celled with echinulated surface (Lactophenol cotton blue stain, ×100, ×400).

환자 1의 배양결과와 동일하게 표면의 흰솜털 같고 배면이 황갈색인 집락이 자랐다. Lactophenol cotton blue로 염색 결과 8개 세포로 구성된 방추형 대분생자가 관찰되어 *M. canis*로 진단하였다.

치료 및 경과: *M. canis*에 의한 몸백선으로 진단하여 국소 lanoconazol을 2주 간 도포하고 이어서 amorolfine을 3주간 국소 도포한 후 피부 병변은 호전되었다.

고 찰

*M. canis*는 동물친화 (zoophilic) 피부사상균의 하나로 대개 동물에서 발견되며 드물게 사람간에 전파된다[1]. 국내에서는 1959년 처음으로 보고되었고, 1979년 이후 전국적으로 확산되었다[8]. 현재는 머리백선의 가장 흔한 원인균이며, 몸백선의 주요 원인균 중 하나이고, 드물게 손발톱진균증을 일으킨 예도 보고된 바 있다[2,9].

*M. canis*에 의한 몸백선의 병변은 대개 동전 크기 이하의 인설을 동반한 고리 모양의 판 형태로 단발 또는 다발성으로 발생한다[2]. 경계는 뚜렷하며, 변연은 융기되어 있으며 표면에는 표재성 소수포와 구진을 형성할 수 있다[2]. 본 증례에서는 내원 2개월 전 할머니 (환자 1)가 뒷목에 다발성의 인설성 판과 구진이 발생하였고, 개인 의원에서 습진으로 진단 받고 국소 스테로이드 연고를 도포했으나 병변이 확산되고 두꺼워지는 경과를 보였다. 내원 1주 전부터는 환자가 돌보는 손녀 (환자 2)의 앞가슴과 등에 다수의 고리 모양의 홍반성 판이 발생하여 본원 피부과에 함께 내원하였다. 두 환자 모두에서 KOH 검사 결과 분지되는 균사가 관찰되었으며, 진균 배양검사에서도 흰색 솜털과 같은 균사가 방사형 주름을 형성하며 자라면서 배면은 황갈색을 띄는 *M. canis*의 특징적인 소견을 보였다.

환자 2의 경우 *M. canis* 감염의 특징적인 다수의 고리 모양 홍반성 판이 발생하여 진균 감염으로 진단하는데 어려움이 없었으나, 환자 1의 경우 여러 개의 융합하는 두꺼운 판형의 인설을 동반한 비전형적 병변으로 건선, 화폐양 습진, 장비색 비강진, 만성 태선양 비강진 등의 구진인설성 질환을 감별하기 위해 조직검사를 시행하였으나, 이들 병변에 특징적인 소견은 보이지 않았다. 이는 2개월 간 스테로이드 제제를 사용하면서 병변이 인설을 동반한 두꺼운 홍반성 판과 구진으로 변형된 것으로 생각된다. 국내 문헌 보고에서도 장기간의 스테로이드 국소 도포제 사용 후 임상적, 조직학적으로 건선 양상을 보인 *M. canis*에 의한 몸백선 1예가 보고된 바 있다[10].

인체에 감염되는 동물친화 피부사상균 중 가장 흔한 균주는 야생 동물이나 애완 동물에서 전염될 수 있는 *M. canis*와 *T. mentagrophyte*로 알려져 있으며, 공기나 다양한 매개체를 통하여 간접적으로 사람의 피부에 옮겨질 수 있으나 주로 직접적인 접촉에 의한 감염이 일어나는 것으로 알려져 있다[11]. 사람과 사람간의 전파는 매우 드문 것으로 알려져 있으며, 집단 감염이 발생한 예는 외국 문헌에 다수 보고된 바 있고[5-7], 국내 문헌에는 자매간에 발생한 *M. canis*에 의한 머리백선 1예가 보고된 바 있다[12].

본 증례의 경우 감염경로는 1) 두 명의 환자가 공통 감염원이 되는 숙주 동물에 접촉한 경우, 2) 환자들의 주변 환경에 존재하던 진균이 공기나 비생체 매개물을 통해 감염이 이루어진 경우, 3) 할머니에서 손녀로 사람 간의 전파가 이루어진 경우 등 3가지 경로를 추정해 볼 수 있다. 그러나 두 환자 모두 최근 3개월 이내에 개나 고양이 등의 잠재적 숙주 동물과 접촉한 기왕력은 부인하였으며, 같이 생활하는 두 명의 환자에서 병변의 발생 시기가 2개월 정도 차이가 있었기 때문에 감염원과의 접촉이 동시에 이루어졌다기 보다는 일정한 시간 차를 두고 비생체 매개물을 통해 감염이 전파되었거나, 할머니에서 손녀로 사람 간의 직접 전파가 이루어진 것으로 생각된다.

Oh 등[4]이 *M. canis*에 의한 백선 환자 주변에서의 원인균 분포에 대해 연구한 결과에 따르면 치료 전 환자 주변에서 균 분리율은 요 (96.6%), 상의의 외측 (92.5%), 베개 (90.0%), 상의의 내측 (84.2%) 순 이었고, 환자의 가족의 의복의 경우 비교적 접촉이 많은 어머니와 할머니 그리고 같은 방에 거주하는 가족에서 균의 분리율이 높았다. 또한 가족 감염은 같은 방에 거주하는 사람

에게만 발생한 것으로 보고하였다. 본 증례에서는 할머니가 2개월 간 진균 감염에 대한 치료를 제대로 받지 못하면서 병변에서 감염된 인설이 거주 환경을 오염시켰을 것으로 추정되며, 진균 감염에 보다 취약한 소아인 손녀에서 비생체 매개물을 통해 이차적으로 감염이 이루어져 체부백선이 발생했을 것으로 추측된다.

M. canis 감염증의 치료로는 머리에 발생했을 경우 griseofulvin, terbinafine, itraconazole 등의 경구용 항진균제가 효과적이고, 스테로이드 사용은 염증과 종창을 줄이는데 도움이 된다[13]. 환자 1의 경우 경구 itraconazole을 7일간 치료 중 몸통에 피부사상균피진과 같은 병변이 추가로 발생하여 prednisolone을 14일간 복용하였고 국소 lanocozazol을 국소 도포하도록 하는 치료를 5주간 시행 후 병변이 호전되는 경과를 보였으며, 환자 2의 경우 국소 lanoconazol 국소 도포에 대한 치료 반응이 떨어져 국소 amorolfine을 2주 간 추가로 병용 도포하게 한 뒤 성공적으로 치료를 종료하였다.

이에 저자들은 본 증례를 동물친화 피부사상균인 *M. canis*가 동물과의 직접적인 접촉력 없이 가족 간에 전파된 흥미로운 증례로 보고한다.

REFERENCES

1. Kwon JI, Lee KS, Cho JW. *Microsporum canis* infections in a group of nursery school children. Korean J Dermatol 2010;48:1086-1090
2. Lee JH, Song MH, Park JW, Bu TS, Whang KU. *Microsporum canis* infections transmitted from a tiger in a group. Korean J Dermatol 2000;38:553-556
3. Kim SH, Suh MK, Kim JH, Ha GY, Kim JR. A case of kerion celsi caused by *Microsporum canis* probably transmitted from hamster. Kor J Med Mycol 2009;14:23-27
4. Oh SH, Suh SB, Chung SL. Distribution of causative fungi in home environment of patients with tinea capitis caused bu *Microsporum canis*. Korean J Dermatol 1990;28:165-173
5. Preiser G. An outbreak of tinea corporis among schoolgirls. Pediatrics 1991;88:327-328
6. Shah PC, Krajden S, Kane J, Summerbell RC. Tinea corporis caused by *Microsporum canis*: report of a nosocomial outbreak. Eur J Epidemiol 1988;4:33-38
7. Snider R, Landers S, Levy ML. The ringworm riddle: an outbreak of *Microsporum canis* in the nursery. Pediatr Infect Dis J 1993;12:145-148
8. Lee WJ, Song CH, Lee SJ, Kim do W, Jun JB, Bang YJ. Decreasing prevalence of *Microsporum canis* infection in Korea: through analysis of 944 cases (1993-2009) and review of our previous data (1975-1992). Mycopathologia 2012;173:235-239
9. Kim HU, Kang KY. A case of tinea unguium caused by *Microsporum canis*. Kor J Med Mycol 1998;3:49-52
10. Hwang SM, Kim DM, Suh MK, Ha GY, Kim JR. A case of psoriasiform tinea corporis caused by *Microsporum canis*. Kor J Med Mycol 2010;15:165-169
11. Lee YW, Lim SH, Yim SM, Choe YB, Ahn KJ. A clinical and mycological study of dermatophytosis associated with animal contact. Kor J Med Mycol 2005;10:151-159
12. Lim HS, Kim MN, Ro BI. A case of tinea capitis developed in sisters. Kor J Med Mycol 1997;2:178-181
13. Schieke SM, Garg A. Superficial fungal infection. In: Wolff K, Goldsmith LA, Katz SI, et al, editors. Fitzpatrick's dermatology in general medicine. 8th ed. New York: MCGraw-Hill, 2012:2293-2295