피부샘병양 BCGitis와 동반되어 발생한 만성 점막피부칸디다증 1예

한림대학교 의과대학 피부과학교실

박주혁 · 유창선 · 길민성 · 김철우 · 김상석 · 김광호

= Abstract =

A Case of Chronic Mucocutaneous Candidiasis Occurring in a Patient with Scrofuloderma-like BCGitis

Ju Hyuk Park, Chang Sun Yoo, Min Seong Kil, Chul Woo Kim, Sang Seok Kim and Kwang Ho Kim

Department of Dermatology, College of Medicine, Hallym University, Korea

Chronic mucocutaneous candidiasis (CMC) consists of several clinical syndrome characterized by chronic, treatment-resistant, superficial candidal infections of skin, nails and oropharynx. The patients with CMC usually have other manifestations including non-candidal infections, endocrinopathies and autoimmune diseases. These findings suggest that patients with CMC have multiple or complex abnormalities in their immune systems, especially of cell mediated immunity. The scrofuloderma or scrofuloderma-like BCGitis is used to describe the skin reaction and enlargement of regional lymph node with suppuration. In contrast to chronic mucocutaneous candidiasis, BCGitis does not suggest underlying host immune defect in most cases. In our knowledge, there is no report about scrofuloderma-like BCGitis and chronic mucocutaneous candidiasis occurring in the same patient. Herein, we report a case of chronic mucocutaneous candidiasis associated with scrofuloderma-like BCGitis.

[Kor J Med Mycol 2010; 15(4): 175-181]

Key Words: Chronic mucocutaneous candidiasis, Scrofuloderma-like BCGitis, BCGitis

서 론

만성 점막피부칸디다증 (chronic mucocutaneous candidiasis)은 만성적으로 재발하면서 치료에 저항하는 피부, 조갑, 구인두의 표재성 칸디다증을 특징으로 하는 임상증후군이다[1]. 즉, 만성 점막피부칸디다증은 하나의 질환이라기보다는 다양한 면역 이상을 일으키는 요소들에 의해 발생하는 하나의 증상으로서, 가벼운 증상으로부터 생명을 위협하는 중한 증상까지 임상양상은 매우 다양하게 나타날 수 있다. 주로 세포매개성 면역의 이상으로 인해 발생하는 것으로 알려져 왔고[2], 다양한 내분비 이상이나 백반증, 당뇨병 등과 동반되는 경우가 많다. 지금까지 국내 문헌에서 만성 점막피부칸디다증은 유전적인 발생을 보인 4명의 가족을 포함하여 총 9예가 보고되었으나[3~8], 피부샘병양 BCGitis와 같이 동반된 증례는 아직까지 보고된 바 없고, 드문 것으로 생각되어 문헌 고찰과 함께 보고한다.

접 수 일: 2010년 9월 15일, 수정일: 2010년 11월 9일
최종승인일: 2010년 11월 9일
†별책 요청 저자: 김광호, 431-070 경기도 안양시 동안구 평촌동 896, 한림대학교성심병원 피부과
전화: (031) 380-3760, Fax: (031) 386-3761
e-mail: dermakkh@yahoo.co.kr

증 례

환 자: 우 O O, 23개월, 여자

주 소: 구강 점막에 발생한 백색 판 및 얼굴 등에 생긴 홍반성, 인설성 반

현병력: 환아는 3달 전부터 혀 및 구강 점막에 백색 판과, 얼굴과 등에 홍반성, 인성설 반이 발생하였고 점점 퍼지는 양상을 보여 본원 외래 방문하였다.

과거력 및 가족력: 가족력상 특기 사항 없었다. 과거력상 왼쪽 어깨의 BCG 피하 접종 부위에서 작은 구진이 생기기 시작하여 결절 및 궤양성 병변으로 발전하였고, 목과 겨드랑이에서도 농이 배출되는 결절이 생겨났다. 피부과를 내원하기 10일 전, 외과에서 궤양성 병변의 광범위한 절제술을 시행하였고 목과 겨드랑이의 결절 및 림프절을 절제하였다. 절제한 조직 및 림프절의 조직병리학적 검사상, 진피에 많은 염증세포들이 침착되고 다수의 육아종이 형성되어 있었으나 건락괴사는 관찰되지 않았다 (Fig. 1). AFB 염색 및 AFB 배양 검사에서 항산균 및 *Mycobacterium bovis*를 확인하였고, 따라서 BCG 접종으로 발생한 피부샘병양 BCGitis로 진단하였다.

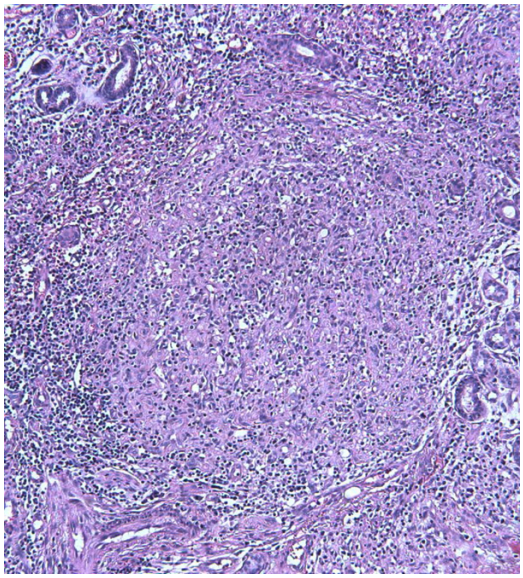

Fig. 1. A granuloma comprised of numerous epithelioid cells and lymphocytes without central caseous necrosis (H&E stain, ×200).

이학적 소견: 피부 소견 외 특기 사항은 없었다.

피부 소견: 경계가 명확한, 불규칙한 모양을 가진, 백색의 판들이 구강 점막을 덮고 있었고 (Fig. 2A), 홍반성의 인설성 구진 및 합쳐진 판들

Fig. 2. (A) Well-defined, irregular-shaped, whitish patches were scattered on the lips and within oral cavity. **(B, C)** Well-defined, 0.2-to-0.5cm-sized, erythematous papules and coalescent plaques were clustered on the upper back and forehead.

이 등, 이마에 위치하고 있었다 (Fig. 2B, 2C).

진균학적 소견: 구강 점막 및 피부 병변에서 시행한 KOH 검사상 균사 및 포자가 관찰되었으며 (Fig. 3), 얼굴에서 병변의 일부를 채취하여 Sabouraud 한천 배지에 접종하여 진균 배양한 결과 우유빛의 윤기나는 집락이 형성되었고 (Fig. 4), API20C (BioMerieux Vitek) kit로 당동화 유무를 검사하여 *C. albicans*로 동정되었다.

검사 소견: 일반혈액검사, 소변 검사, 간기능 및 신기능 검사, 흉부 X-선 검사, 심전도 검사는 모두 정상 범위 내지 음성이었으며, 동반 가능한 내분비적인 이상을 의심할 만한 소견은 보이지 않았다.

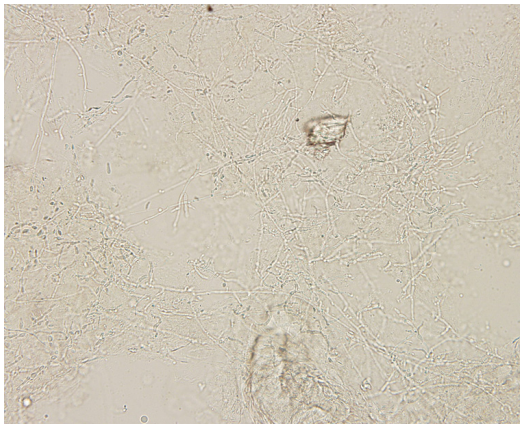

Fig. 3. The hyphae with clusters of spores were observed in KOH preparation (KOH mount, ×200).

Fig. 4. White-to-cream-colored, smooth, glistening colonies were observed on Sabouraud's dextrose agar plate.

치료 및 경과: 국소 항진균제 (naftifine)로 치료하였고 증상 호전되는 양상 보였으나, 약 2달 후 증상이 귀, 목 등 새로운 부위에 피부 병변이 다시 발현되어 다시 내원하였다. KOH 검사상 양성 소견을 보였고, 진균 배양 검사에서 *C. albicans*가 다시 동정되어 fluconazole 50 mg을 28일 복용하였고 증상은 다시 호전되었다. 처음 내원하고 약 6달이 지난 후, 다시 재발하여 피부과 외래 방문하였고, Fluconazole solution 60 mg을 42일간 복용하면서 점차적으로 증상 완화되는 양상을 보였다. 처음 내원하고 약 10달 후, 입술과 이마에 다시

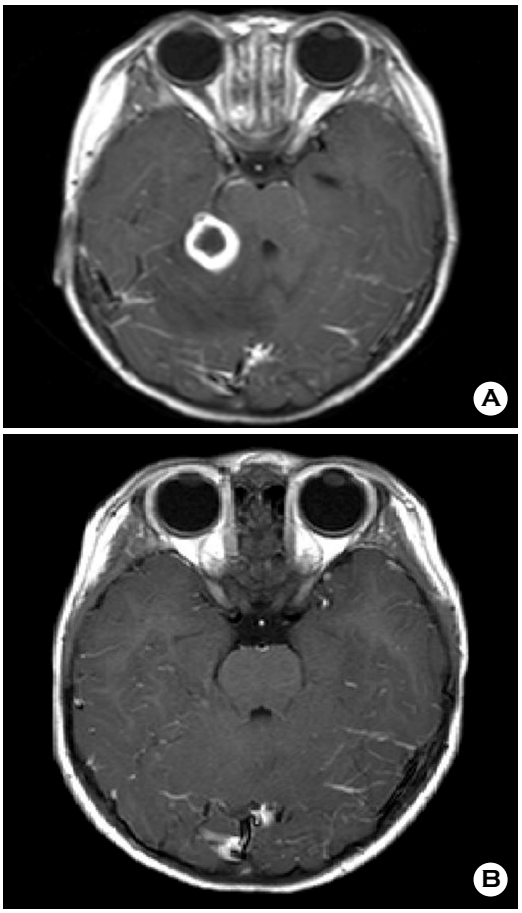

Fig. 5. (A) MRI Brain (Enhanced axial T1) showed showed a thick-walled ring-enhancing lesion and an unenhanced center of hypointensity signlals with surrouding hypointensity signals in the Rt. cerebellum. **(B)** After 6 months, the enhancing lesion in right cerebellum resolved in enhanced axial T1.

Table 1. Immunologic findings in a 23 month-old with chronic mucocutaneous candidiasis associated with scrofuloderma-like BCGitis

Test		At age 2	At age 3	Normal range
WBC (/uL)		7500	12700	4000~10000
Lymphocyte subset	T cell (%)	56%	**50%**	53.8~81.8
	Th cell (%)	31%	**27%**	29~55.4
	Ts cell (%)	22%	21%	12.2~35
	Th/Ts ratio	1.41	1.29	0.9~3.21
	NK cell (%)		20%	7.2~34.0
	B cell (%)		**29%**	6.2~22.7
Serum immunoglobulin concetration	IgG (mg/dl)	1350	1200	751~1560
	IgA (mg/dl)	90	198	82~453
	IgM (mg/dl)	80	77.3	46~304
	IgE (IU/ml)		1.6	0~60
Complement	CH50 (units/ml)	**177**		77~170
	C3 (mg/dl)		**183**	79~152
	C4 (mg/dl)		**52.1**	16~38

피부 병변 재발하여 피부과 외래 방문하였고, 진균 배양 검사상 *C. albicans*로 동정되었다. 자꾸 재발하는 양상을 보였기에 만성 점막피부칸디다증을 의심하였고, 동반된 면역저하가 있는 지를 확인하기 위하여 혈액 검사를 시행하였다. 면역학적 검사에서, CH50이 조금 증가되어 있었으나, T cell, Th cell, Th/Ts ratio, Ts cell, IgG, IgA, IgM 모두 정상 범위로 특별한 이상 소견을 발견할 수 없었다 (Table 1). Itraconazole solution 100 mg을 21일간 복용하며 치료하였고 피부 병변은 완화되었다. 그 후 피부에 큰 변화는 없었으나, 잦은 상기도 감염 증세 및 중이염으로 병원을 수 차례 방문하였다. 면역저하가 있는지를 확실히 알아보기 위하여 다시 시행한 피검사에서 C3, C4가 조금 증가되어 있었고 T cell, Th cell이 수치가 약간 감소되어 있었으나 Th/Ts ratio, Ts cell, IgG, IgA, IgM 및 다른 혈액 검사에서 특별한 이상을 발견할 수 없었다 (Table 1). 하지만, 환아는 BCGitis로 치료받은 적이 있음에도 불구하고 PPD test에서 anergy 소견이 보였고, 머리가 아파서 시행한 뇌 CT 및 MRI에서, 주변부의 부종과 함께 링모양으로 조영 증강되는 다수의 결절들이 오른쪽의 전두엽, 대뇌기저핵, 소뇌에서 발견되었다 (Fig. 5A). 천자한 척수액에서 시행한 일반적인 검사, AFB 염색, *Mycobacterium* & fungus 배양 검사, tuberculosis PCR 등은 모두 특별한 이상 소견을 보이지 않았지만, 6개월 동안 항결핵제를 복용한 후 촬영한 MRI 소견에서 기존의 병변들이 대부분 소실된 소견 보여 뇌결핵종으로 진단할 수 있었다 (Fig. 5B). 면역저하에 대한 자세한 검사가 필요할 것으로 판단하였으나 보호자가 원하지 않아 더 이상의 검사는 시행할 수 없었고, 현재 isoniazid와 rifampin을 지속적으로 복용하며 경과 관찰 중이다.

고 찰

Bacillus of Calmette-Guerin (BCG)는 *Mycobacterium bovis*를 약독화시킨 생균백신으로 결핵 감염에 대한 저항성을 유발하기 위하여 사용된다.

이러한 BCG 백신은 건강한 사람에게는 매우 안전한 것으로 알려져 있고, 부작용은 전세계적으로 시행되는 접종의 횟수에 비해 흔하지 않은 편이다[2,9]. BCG 백신 접종 후에 발생한 합병증 중에서도 국소 림프절염 및 기타 피부 합병증에 대해 BCGitis라는 용어를 사용하고 있는데[10], 국내에서는 이와 관련된 7예의 증례가 보고되었고[11], 소아외과에서는 이를 비교적 드물지 않게 접하는 질환으로 소개하고 있다[12]. 국소 림프절염의 염증이 겉의 피부까지 이환하고 병변이 궤양 또는 농루를 형성할 정도로 발전할 경우 피부샘병 또는 피부샘병양 BCGitis라고 표현하며[11], 이의 빈도는 약 0.1~2% 정도로 다양하게 보고되고 있다[2,9,10]. 이 증례처럼, 궤양 및 농루를 형성하고, 두 개 이상의 부위에서 발생하며, 또한 배양 검사에서 *M. bovis*가 증명된 경우는 BCGitis의 흔한 형태는 아닌 것으로, 김 등이 보고한 107예의 증례 중 농양이 파열되어 농루를 형성한 경우가 7예, 인접한 두 장소에 분리되어 임파선염이 발생한 경우가 3예뿐이었으며, 병리조직검사를 시행하였던 93예 중에서 결핵균 배양에서 양성을 보인 경우는 4예 밖에 없었다[12]. BCG 전신 감염의 경우 환자의 면역저하와 밀접한 관련이 있는 것으로 보고되지만, 일반적인 BCGitis는 BCG 전신 감염 또는 만성 점막피부칸디다증과는 달리 환자의 면역저하와의 큰 관련성은 적다고 한다[9,12].

만성 점막피부칸디다증은 만성적으로 재발과 호전을 반복하는 표재성 칸디다증을 보이는 임상증후군으로, 주로 *C. albicans*에 의한 반복적인 피부, 발톱, 점막의 감염을 특징으로 한다. 유전적으로 또는 산발적으로 발생하기도 하고, 보통 3세 이전에 증상이 나타난다. 하지만 어른이 되고 나서 증상이 발현되기도 하며, 지금까지 국내에서는 유전적인 발생을 보인 4명의 가족을 포함하여 총 9예가 보고된 바 있다[3~8]. 만성 점막피부칸디다증은 다양한 내분비 이상이 동반되는 경우가 많고 주로 부갑상선기능저하증, 부신기능저하증 또는 갑상선기증저하증이 동반되며, 그 외에도 백반증, 당뇨, 철분결핍 등이 같이 동반될 수 있다[1]. 자가면역 내분비 이상과 관련하여 다분비선 자가면역 증후군 (polyglandular autoimmune syndrome) 제 1형으로 분류하기도 하며, 국내 문헌에도 이와 관련된 증례가 1예 보고되었다[8].

만성 점막피부칸디다증의 병인은 아직 명확하게 밝혀지지는 않았지만, 오래 전부터 칸디다에 대한 세포매개성 면역의 이상으로 알려져 왔고, 칸디다에 대한 지연형 피부 과민 반응 검사, in vitro상에서의 칸디다에 대한 T-cell 생성의 저하, 혈액 내의 백혈구 저하 요소 등으로 이를 확인해 왔다. 또한, 칸디다에 대한 type I cytokine의 주요한 역할에 주목해 왔는데, IL-2, IFN-γ, IL-12, IL-18 등의 적절하게 발현되고 기능하면서 type 2 cytokine은 과발현되지 않는 것이 중요한 것으로 보고되었다[2,13]. 최근에는 *Candida*를 제거함에 있어서 IL-17의 중요성이 대두됨과 함께 Th17 cell과 이들이 분비하는 IL-17, IL-22가 만성 점막피부칸디다증을 가진 환자에게서 감소함을 확인한 연구도 있다[14]. *Mycobacterium*에 대한 인체의 방어 또한 마찬가지로 T-cell과 type 1 cytokine이 중요한 역할을 한다[15]. CD4+ T-cell들이 IFN-γ, TNF-α/β을 분비하여 대식세포를 활성화시켜 *Mycobacterium*과 같은 대식세포 내의 세균 제거를 촉진하고 또한 감염된 대식세포를 파괴하는 것으로 알려져 있고[16], IFN-γ 또는 IL-12의 receptor의 이상이 *M. bovis*의 감염을 용이하게 한다는 보고도 있다[17]. 따라서 저자들은, 위 증례와 같이 한 환자에서 비교적 흔하지 않은 양상의 피부샘병양 BCGitis와 만성 점막피부칸디다증이 동시에 발현한 것이 T-cell 또는 type 1 cytokine과 관련된 공통된 면역저하 기전으로 인한 것이 아닐까 하는 가정을 세울 수 있었으나, 더 이상 검사를 진행할 수 없어 이를 확인할 수는 없었다. *Mycobacterium*과 피부의 칸디다증이 동시에 보고된 예는 아직 없지만, 실제로 만성 점막피부칸디다증을 가진 환자들의 다수에서 다른 진균, 세균, 바이러스에 의한 감염 질환을 가지고 있는 경우가 많으며, Kirkpatrick 등과 Herrod 등은 이러한 다른 감염성 질환의 빈도를 각각 50%, 81%로 보고하고 있

다[13,18]. 위 증례의 환자 또한 만성적이고 재발하는 호흡기계 감염 및 중이염으로 본원 외래를 내원하거나 입원을 반복하고 있었다. 하지만 위 증례의 경우, 다른 감염성 질환의 발병은 칸디다증의 피부 병변의 경과와는 특별한 관련성을 보이지는 않았으며, 이러한 부분에 대해서는 기존의 논문들에서 특별한 언급이 없으므로 다수의 인원을 바탕으로 한 연구가 추후에 필요할 것으로 보인다. 칸디다 감염에 있어 이러한 세포매개성 면역의 중요성에 반해 체액성 면역은 작은 역할만을 담당하는 것으로 알려져 있다. 만성 점막피부칸디다증을 가진 대부분의 환자가 혈액 내의 immunoglobulin, *C. albicans*에 대한 항체, 백신에 대한 반응 등이 정상을 보이나[13], 소수에서 체액성 면역에 이상을 보이는 경우가 있다[19,20]. Kalfa 등은 만성 점막피부칸디다증 환자에게서 immunoglobulin 수치에 이상이 있었던 환자 9명을 보고한 바 있으며, IgG2, IgG4의 결핍이 가장 흔한 형태였고, IgA가 결여된 경우가 그 뒤를 이었다[20]. 위 환자의 경우 기본적인 T cell의 수치 및 immunoglobulin 수치에서 이상을 보이지는 않았지만, 보고된 여러 케이스에서 수년 후에 이런 수치상의 이상이 발현되는 경우가 있으므로[19,20] 지속적인 관찰 및 검사가 필요할 것으로 보인다.

만성 점막피부칸디다증는 부갑상샘저하증, 부신저하증, 생식샘저하증 등의 내분비 이상과 흔히 연관되어 나타나고, 그 외에 자가면역 질환과도 종종 동반되어 나타나는 것으로 알려져 있다[1,2,13,18]. 일반적인 치료의 원칙은 항진균제로 칸디다증을 억제하면서 동반된 내분비 이상과 자가면역 질환을 치료하는 것이다. 항진균제를 도포하고 경구로 복용하게 되는데, fluconazole이나 itraconazole 등이 소아에게 용량에 맞춰 편하게 사용할 수 있으며, 일반적으로 권장용량보다 더 지속적으로 더 많은 용량을 사용하게 된다. 항진균제에 대한 치료 반응은 좋은 것으로 알려져 있으나, 치료를 끊으면 자주 재발하고, 장기간 사용에 따른 부작용의 발생할 수 있으며 또한 저항균주의 출현에 대한 염려가 있으므로, 면역학적인 치료법에 대해 연구가 지속되고 있으나[2], 아직 효과가 명확히 밝혀진 치료법은 없다. BCGitis의 경우, 화농성 변화를 보이지 않으면 일반적으로 특별히 치료를 하지 않아도 좋아지는 것으로 알려져 있고 항결핵제를 사용하기도 하나 그 효과는 불분명하다. 화농성 변화를 보이는 경우, 항결핵제로 복용하거나, 절제 또는 절개 후 배농을 시행하나 아직 치료 지침이 명확하게 설정된 바는 없다[10,11,12].

이 환자의 경우, 항진균제에 대해서 비교적 잘 반응하였으나 계속 재발하는 경과를 보이고, 뇌의 병변들로 인해 항결핵제를 복용 중이며, 면역저하에 대한 충분한 검사가 이루어지지 못한 동시에 내분비 이상 및 면역학적 이상이 추후에 나타날 수 있으므로 현재 지속적인 관찰 중이다. 저자들은 BCGitis와 만성 점막피부칸디다증의 임상양상을 보인 한명의 환아를 경험하고, *Mycobacterium*과 fungus에 대한 공통적인 면역 기전에 이상이 있을 가능성이 있는 드문 예라고 생각하여 이 증례를 보고하는 바이다.

REFERENCES

1. Wolff K, Goldsmith LA, Katz SI, Gilchrest BA, Paller AS, Leffell DJ. Fitzpatrick's dermatology in general medicine. 7th ed. New York:McGraw-Hill 2007
2. Desa Lilic. New perspectives on the immunology of chronic mucocutaneous candidiasis. Curr Opin Infect Dis 2002;15:143-147
3. Choi KH, Kim HS, Kim HO, Park YM. Familial chronic mucocutaneous candidiasis. Korean J Med Mycol 2009;14:28-32
4. Chun TJ, Ro BI. Chronic mucocutaneous candidiasis in Korea. Korean J Med Mycol 1999;4:104-108
5. Lee HK, Seo SJ, Ro BI. A case of chronic mucocutaneous candidiasis. Ann Dermatol 1995;7:62-65
6. Kim DW, Oh JK, Kim KH, Park KC, Lee HJ. A case of chronic mucocutaneous candidiasis associated

with hypoparathroidism. Korean J Dermatol 1993;31: 755-759

7. Kim MN, Hong CK, Ro BI, Chang CY. Chronic mucocutaneous candidiasis. Korean J Dermatol 1986; 24:697-706
8. Lee SN, Kim HJ. Chronic mucocutaneous candidiasis with candida granuloma treated with 5-fluorocytosine. Dermatologica 1981;162:36-41
9. Kliegman. Nelson textbook of pediatrics. 18th ed. Elsevier 2004
10. Chaves-carballo E, Sanchez GA. Regional lymphadenitis following BCG vaccination (BCGitis). Clin Pediatr 1972;11:693-697
11. Kim JW, Choi MH, Song HJ, Oh CH, Park JS. A case of scrofuloderma-like BCGitis near the BCG vaccination site. Korean J Dermatol 2008;46:298-301
12. Kim HK, Lee NH, Kim SY. Regional lymphadenitis (BCGitis) following BCG vaccination in infants. JKSS 1994;46:732-740
13. Kirkpatrick CH. Chronic mucocutaneous candidiasis. Pediatr Infect Dis J 2001;20:197-206
14. Eyerich K, Foerster S, Rombold S, Seidl HP, Behrendt H, Hofmann H, et al. Patients with chronic mucocutaneous candidiasis exhibit reduced production of Th17-associated cytokines IL-17 and IL-22. J Invest Dermatol 2008;128:2640-2645
15. Barnes PF, Wizel B. Type 1 cytokines and the pathogenesis of tuberculosis. Am J Respir Crit Care Med 2000;161:1773-1774
16. Boom WH, Canaday DH, Fulton SA, Gehring AJ, Rojas RE, Torres M. Human immunity to *M. tuberculosis*: T cell subsets and antigen processing. Tuberculosis 2003;83:98-106
17. Ottenhoff TH, Kemarartne D, Casanova JL. Novel human immunodeficiencies reveal the essential role of type-1 cytokines in immunity to intracellular bacteria. Immunol Today 1998;19:491-494
18. Herrod HG. Chronic mucocutaneous candidiasis in childhood and complications of non-candida infection: a report of the pediatric immunodeficiency collaborative study group. J Pediatr 1990;116:377-382
19. Patiroglu T, Tahan F. Chornic mucocutaneous candidiasis with agammaglobulinaemia. J Eur Acad Dermatol Venereol 2007;21:833-834
20. Kalfa VG, Robert RL, Stiehm ER. The syndrome of chronic mucocutaneous candidiasis -with selective antibody deficiency. Ann Allergy Asthma Immnnol 2003;90:259-264