# 비전형적인 임상 양상을 보인 *Trichophyton mentagrophytes*에 의한 얼굴백선 1예

한림대학교 의과대학 피부과학교실

박새보미 · 이영욱 · 박은주 · 권인호 · 김광호 · 김광중

**= Abstract =**

**A Case of Tinea Faciei Caused by *Trichophyton mentagrophytes* with Atypical Presentation**

**Sae Bo Mi Park, Young Wook Lee, Eun Ju Park, In Ho Kwon, Kwang Ho Kim and Kwang Joong Kim**

*Department of Dermatology, College of Medicine, Hallym University, Anyang, Korea*

Tinea faciei is a dermatophyte infection of the glabrous part of facial skin most commonly caused by the Trichophyton species. Tinea faciale has been classified as part of tinea corporis but recently for its unique features, it is being considered a separate disease entity. Tinea faciale is a relatively rare dermatophytosis and is characterized by clinical polymorphism, which leads to frequent misdiagnosis and mistreatment with corticosteroids. Long term treatment with glucocorticoids can subsequently lead to tinea incognito. Herein we describe an unusual case of tinea faciei caused by *T. mentagrophytes* in a 40-year-old women with erythematous facial eruptions, initially misdiagnosed as allergic contact dermatitis and rosacea. By using mycological and histological examinations, dermatophytosis caused by *Trichophyton mentagrophytes* was confirmed. Oral terbinafine was administered together with topical clotrimazole and hydrocortisone for 4 weeks. **[Kor J Med Mycol 2010; 15(4): 170-174]**

**Key Words:** *Trichophyton mentagrophytes*, Tinea faciei, Tinea incognito

## 서 론

얼굴백선은 얼굴의 털이 없는 부위에 발생하는 피부사상균의 감염으로 몸 백선과는 다르게 전형적인 윤상형 병소가 드물고 광과민성을 보이는 등 임상적으로 다양한 모습을 보인다[1]. 얼굴백선은 다양한 연령대에서 나타나며 20~40세 사이에서 호발하며 전형적인 환상의 병변보다는 여러 자극과 외용제에 의해 변형된 다양한 형태를 보인다[2,3]. 특히 근래 스테로이드 제제의 잘못된 사용으로 감별진단에 어려움이 발생하며, 악화된 양상으로 내원하거나 잠행백선이 되기도 한다. 얼굴백선의 원인균으로 *Trichophyton rubrum*, *Trichophyton mentagrophyte*, *Microsporum canis* 등이 흔한 원인균으로 동정되며 이 중 *T. mentagrophyte*는 흔한 피부사상균 감염원으로 국내 보고에 의하면 얼굴백선의 원인 중 15.6~40.8%를 차지한다[4]. 저자들은 얼굴에 발생한 비전형적인 임상 양상으로 인해 오진된 *T. mentagrophytes*에 의한 백선 1예를 경험하고 문헌고찰과 함께 보고한다.

접 수 일: 2010년 3월 3일, 수정일: 2010년 7월 14일
최종승인일: 2010년 7월 14일
†별책 요청 저자: 김광호, 431-070 경기도 안양시 동안구 평촌동 896, 한림대학교성심병원 피부과
전화: (031) 380-3760, Fax (031) 386-3761
e-mail: dermakkh@yahoo.co.kr

## 증 례

환 자: 김 O O, 40세, 여자, 가정주부

주 소: 얼굴의 화끈거림과 가려움증 동반한 다발성 홍반성 구진, 판과 반

현병력: 약 2개월 전부터 소양감과 통증을 동반한 염증성 반의 발생으로 타 병원에서 항생제, 스테로이드제로 치료받았으나 호전과 악화를 반복하였으며 병변의 확장과 압통이 동반되어 의뢰되었다. 환자는 토끼를 키웠던 적이 있다고 하였다.

과거력: 특기 사항 없음.

가족력: 특기 사항 없음.

이학적 소견: 피부 소견 이외에 특기 사항 없음.

피부 소견: 안와부와 양볼에 산재되어 있는 경계가 명확한 적색 구진, 판과 반이 관찰되었다 (Fig. 1).

진균학적 소견: 내원 당시 시행한 KOH 검사는 음성이었다. 초진시 병변의 피부생검 조직으로 Sabouraud's dextrose 배지에서 배양한 결과 5

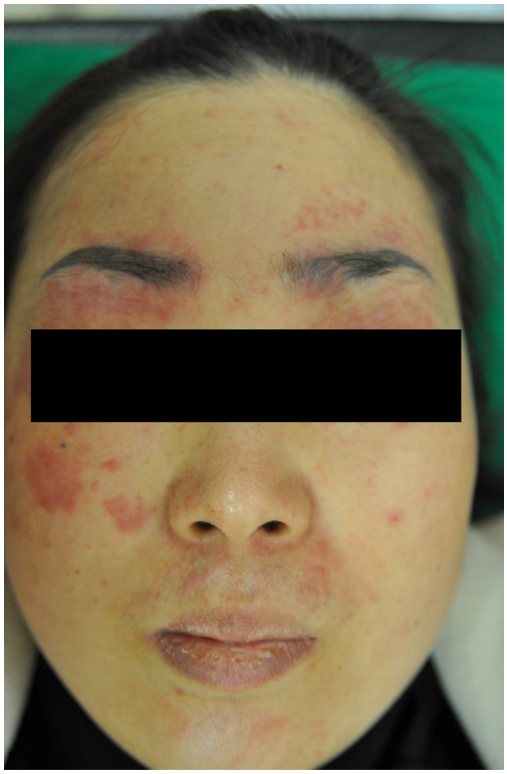

**Fig. 1.** Localized erythematous papules, patches and plaques on the face.

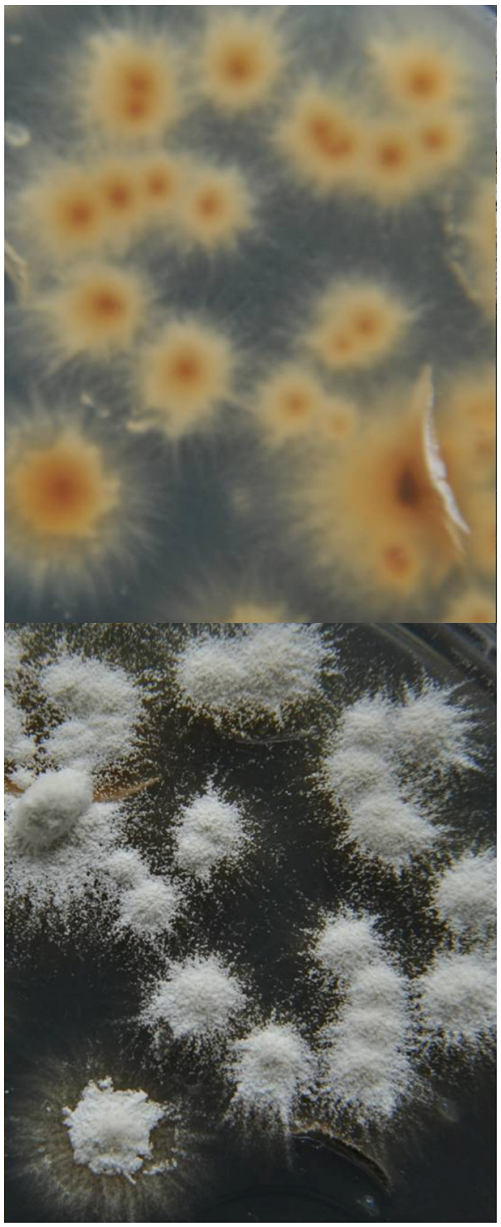

**Fig. 2.** Whitish powdery surface and reddish brown colored reveres colonies growing on Sabouraud's dextrose agar on day 5.

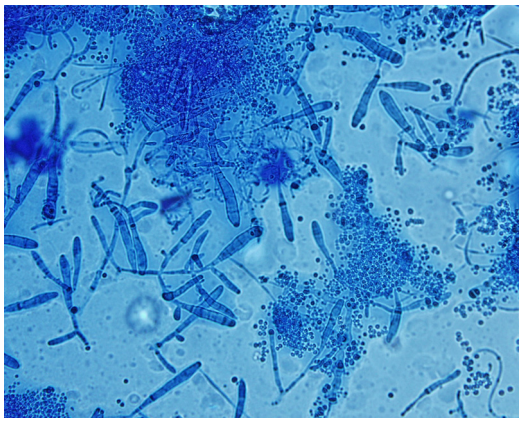

**Fig. 3.** Grouped round microconidias and macroconidias on lactophenol-cotton blue stain (×400).

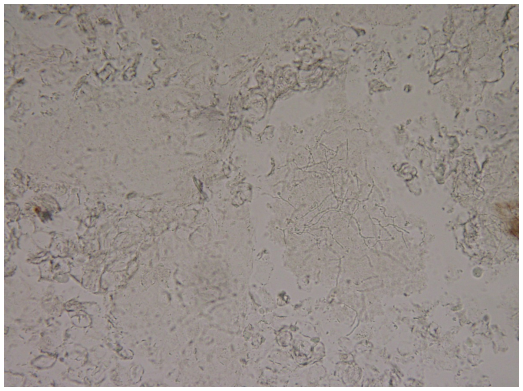

**Fig. 4.** KOH scrapping of the lesion showing fungal hyphaes (×100).

일만에 미황색 과립형 집락이 관찰되었으며 배면은 적갈색인 군락이 관찰되었다 (Fig. 2). 집락에서 채취하여 Lactophenol-cotton blue 염색으로 만든 슬라이드 표본상 포도송이 모양의 밀집된 소분생자와 얇은 벽을 가진 곤봉모양의 대분생자가 관찰되었다 (Fig. 3). 일주일 후 다시 검사한 병변부의 인설의 KOH 검사상 다수의 균사가 관찰되었다 (Fig. 4). 이상의 육안적 소견 및 현미경적 소견으로 *T. mentagrophytes*로 동정하였다.

검사 소견: 일반혈액검사에서 백혈구 11,000/μL, 호중구 수치 74.4%, FANA는 음성이었다. 그 밖의 간기능 검사, 신기능 검사, 매독 혈청반응검사 등은 정상 범위 혹은 음성이었다.

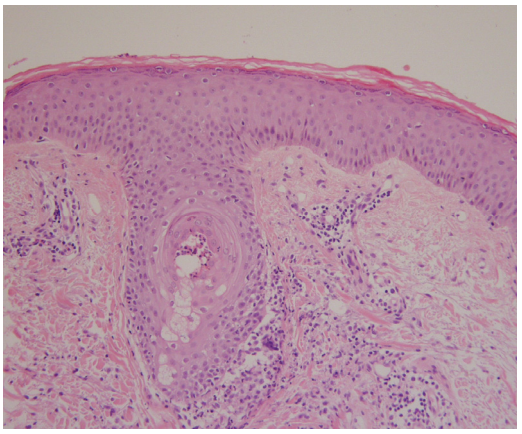

**Fig. 5.** Diffuse inflammatory cell infiltration around hair follicle (H&E, ×100).

병리 조직학적 소견: 내원시 병변의 구진에서 시행한 피부생검 결과 과각화증과 모낭 내부 및 주변부에 만성 비특이성 염증반응을 나타내었으며 (Fig. 5), PAS 염색표본상 음성 소견을 보였다.

치료 및 경과: 임상 소견과 조직 소견을 바탕으로 *T. mentagrophyte*에 의한 얼굴백선증으로 진단하고 치료로 terbinafine 경구투여와 clotrimazole, hydrocortisone 연고 도포를 병행하였으며 치료 직후에는 심한 부종과 통증을 호소하였으나 일주일 후 증상의 소실과 점차적인 병변 크기의 감소를 보였다. 4주 후에는 경미한 홍반만 남았으며 이후 재발의 소견은 관찰되지 않으며 지속적으로 추적관찰하고 있다.

## 고 찰

얼굴백선은 전체 백선 중 빈도는 낮으나 다양한 임상 특징으로 인해 다른 몸 백선증과 독립된 질환으로 분류되고 있다. 얼굴백선의 원인균은 지역과 시기에 따라 차이를 보이며 국내에서 가장 흔하게 발견된 균주는 *T. rubrum*, *T. mentagrophytes*, *M. canis* 순이었다[4]. 얼굴백선은 접촉피부염, 지루성피부염, 주사, 습진, 아토피피부염, 전신성 홍반성 루푸스 등 다양한 임상형과 비슷한 모습을 보여 진단이 늦어진다[1~3]. 얼굴백

선은 모든 연령대에서 발생하는데 호발하는 연령대는 아동과 20~40대이며 이것은 동물과의 접촉이나 활발한 활동의 정도와 연관되는 것으로 생각된다[5]. 얼굴백선을 진단하기 위해서는 진균학적 검사가 필수적이다. KOH 검사는 가장 간편하면서 빠른 진단과 높은 민감도를 지닌 검사로, 병변의 가장자리에 많은 진균이 있으므로 검체의 채취는 병변의 가장자리에서 하는 것이 감수성이 높다. 배양검사는 원인 균주를 밝혀낼 수 있지만 많은 시간과 비용이 소요되는 단점이 있다.

또한 진균 배양은 음성이 나올 확률이 30% 정도로 높은 편이며 특히 만성 감염의 경우 음성이 나올 확률이 높다[5]. 조직학적 검사도 도움이 될 수 있으며 H&E 염색 또는 PAS 염색상 각질층이나 모낭 주위에 균사가 발견될 수 있다. 유두진피의 염증세포 침착 소견 또는 경미하고 국소적인 해면상 변화부터 만성 해면상 건선양 피부염까지 다양한 모습을 보일 수 있다[2,3,6]. 따라서 얼굴에 발생한 홍반성 발진과 결절 등에 대해 치료에 잘 반응하지 않거나 비전형적인 특징을 보일 때 병변에 대한 주의 깊은 관찰과 병변부의 진균학적 검사를 고려해야 한다. 또한 동물에 대한 노출력에 대한 자세한 문진과 함께 동반된 진균감염의 가능성을 염두해 두어야 한다[7].

*T. mentagrophyte*는 동물과 사람에게 감염을 잘 일으키는 균으로 우리나라에서는 *T. rubrum* 다음으로 많이 분리되는 균주이다. *T. mentagrophyte*에 의한 인체 진균증은 동물의 감염증보다 염증이 심하게 나타난다[8]. *T. mentagrophyte*는 주로 노출부위의 독창, 체부백선, 수발백선 및 얼굴백선을 일으킬 수 있으며 이 균주가 동정되었을 때는 동물에 의한 전염을 가장 먼저 의심해야 한다. 특히 국내에서는 1999년 이후 애완토끼의 유행으로 유소아의 진균증의 호발을 보였으며 주로 분리된 균주는 *T. mentagrophyte*였다[9].

*T. mentagrophyte*는 Sabouraud dextrose media에서 배양시 집락이 과립성망상균형, 분말형, 융모형등으로 나타나며 배면은 다양한 색으로 무색, 황갈색, 홍갈색 및 붉은 포도주색 등을 보이며 가장 흔한 색은 홍갈색이다[8]. 현미경 검사상 포도송이 모양의 밀집된 소생분자와 나선형의 균사가 관찰되며 곤봉모양의 대생분자가 관찰된다. Urease 검사상 양성 소견을 보이는 것과 모발 천공 검사에서 양성을 나타내는 것은 *T. rubrum* 및 다른 균주와 구별되는 특징이다[10].

대부분의 얼굴백선은 표재성으로 연고 도포 등으로 치료가 가능하며, 심한 염증과 부종이 동반되는 경우는 스테로이드제를 투여할 수 있다. 저항성 균주나 광범위 병소, 다발성 판, 모낭을 침범한 경우는 경구 항진균제의 투여가 필요하다[11]. 저자들은 애완용 토끼에 의해 전염된 것으로 추정되는 40세 여자환자에서 발생한 *T. mentagrophytes*에 의한 얼굴백선을 경험하고, 치료에 잘 반응하지 않는 얼굴의 병변에 대해 진균감염의 가능성을 염두해 두고, 병변의 주의깊은 관찰과 진균학적인 검사가 필요함을 환기하는 바이다.

## REFERENCES


1. James WD, Berger TG, Elston DM. Andrew's diseases of the skin. Clinical dermatology. 10th ed. Philadelphia: WB Saunders, 2006:298-301
2. Meymandi S, Wiseman MC, Crawford RI. Tinea faciei mimicking cutaneous lupus erythematosus: a histopathologic case report. J Am Acad Dermatol 2003;48:S7-S8
3. David HF, Keyoumars S, Maria M. Tinea of the face caused by *Trichophyton rubrum* with histologic change or granuloma faciale. J Am Acad Dermatol 1988;18:403-406
4. Lee MW, Choi JS, Kim KH. A clinical characteristics of tinea faciei and its mycological findings. Kor J Dermatol 1994;32:662-668
5. Richie LL, Jacek CS. ETinea faciei, an often deceptive facial eruption. Int J Dermatol 2004;43:437-440
6. Lee SJ, Choi HJ, Hann SK. Rosacea-like tinea faciei. Int J Dermatol 1999;38:479-480
7. Kim WJ, Shin DH. A clinical characteristics of tinea

faciei and its mycological findings. Kor J Med Mycol 2005;10:91-100
8. Kim KH. Identification of dermatophytes. Kor J Med Mycol 1997;2:1-7
9. Lim SH, Houh D, Park HJ. Clinical and mycological studies of dermatophytosis in human transmitted from infected rabbits. Kor J Med Mycol 2000;5:160-166
10. Verma S, Heffernan MP. Fungal disease, In: Wolff K, Goldsmith LA, Katz SI, Gilchrest BA, Paller AS, Leffell DJ, editors. Fitzpatrick's dermatology in general medicine. 7th ed. New York: McGraw-Hill, 2007:1807-1810
11. Lange M, Jasiel-Walikowska E, Nowicki R, Bykowska B. Tinea incognito due to *Trichophyton mentagrophytes*. Mycoses. 2009;[Epub ahead of print]