빠르게 진행한 *Trichophyton mentagrophytes*에 의한 머리백선

경희대학교 의과대학 피부과학교실

최창민 · 양윤석 · 유박린 · 심우영

= Abstract =

Tinea Capitis Caused by *Trichophyton mentagrophytes* with Rapid Progression

Chang-Min Choi, Yun-Seok Yang, Bark-Lynn Lew and Woo-Young Sim

Department of Dermatology, College of Medicine, Kyunghee University, Seoul, Korea

Tinea capitis, a dermatophyte infection involving the hair shaft on the scalp, is primarily a disease of preadolescent children. *Trichophyton* or *Microsporum* species of dermatophytes transmitted by humans or animals are commonly associated with this disease. Clinical presentations are seborrheic-like scale, 'black dot' pattern, inflammatory tinea capitis with kerion or tiny pustules in the scalp. We report an interesting case of tinea capitis with rapid progression caused by *Trichophyton mentagrophytes* in an 11-year-old girl. The patient was treated with 125 mg of oral terbinafine and topical flutrimazole cream for one month. **[Korean J Med Mycol 2011; 16(3): 113-117]**

Key Words: Rapid progression, Tinea capitis, *Trichophyton mentagrophytes*

서 론

머리백선은 소아에서 호발하는 두피의 표재성 진균 감염증이다. 머리백선은 대부분 *Trichophyton (T)* 종과 *Microsporum(M)* 종에 의해 발생하며 전 세계적으로 *M. canis*가 가장 흔한 원인균이다. 일반적으로 단독 혹은 다수의 탈모반의 형태로 나타나며 경우에 따라서는 염증, 인설, 구진, 농포를 보일 수 있다[1]. 임상 양상에 따라 지루피부염, 건선, 모낭염 등 다른 질환으로 오진될 수 있어 정확한 진단이 필요하며 초기에 진단이 이루어질 경우 항진균제의 복용 및 도포로 비교적 치료가 잘 되는 것으로 알려져 있다. 저자들은 11세 여아에서 두피의 탈모반으로 시작하여 1주일만에 얼굴과 목으로 급속하게 진행된 *T. mentagrophytes*에 의한 머리백선을 경험하고 흥미로운 증례로 생각되어 보고한다.

증 례

환 자: 박OO, 11세, 여자

주 소: 두피의 소양감을 동반한 홍반성 탈모반

현병력: 병원 방문 2주 전부터 두피에 소양감을 동반한 적색의 구진과 홍반성 탈모반이 발생하였고 개인 의원에서 지루피부염 의심 하에 국소 스테로이드 도포제로 치료하였지만 호전을 보이지 않고 탈모반의 수가 많아지며 크기가 커졌다. 또 1주 전부터는 얼굴, 목, 귀 뒤에도 인설을 동반한 다수의 홍반이 발생하여 우리 병원에 방

접 수 일: 2011년 6월 14일, 수정일: 2011년 9월 16일
최종승인일: 2011년 9월 17일
†별책 요청 저자: 유박린, 134-727 서울시 강동구 상일동 149, 강동경희대병원 피부과
전화: (02) 440-7329, Fax: (02) 440-7336
e-mail: bellotte@hanmail.net

문하였다.

과거력 및 가족력: 환아는 집에서 키우는 애완용 고양이와 자주 접촉하였고, 고양이의 귀쪽에 탈모반이 발생하였다고 하였다.

신체 검사 소견: 피부 소견 외에 이상 소견 없음.

피부 소견: 두정부의 두피에 약한 홍반성 탈모반이 관찰되었고 탈모반 내에는 부러진 모발들이 다수 발견되었고 일부 농포성 모낭염 소견도 관찰되었다. 얼굴, 목, 양쪽 귀뒤에서는 두꺼운 인설을 동반한 홍반성 판이 관찰되었다 (Fig. 1).

검사실 소견: 일반혈액검사, 화학검사, 요검사에서 모두 정상 범위였다.

진균학적 소견: 우드등 검사에서 병변부 모발은 형광을 나타내지 않았고, 두정부에서 실시한 KOH 검사상 모발 외측에서 다수의 균사가 관찰되었다. 두정부에서 채취한 인설을 Sabouraud's dextrose 배지에서 배양한 결과 일주일 후 백색 집락이 관찰되었으며 배면은 황갈색을 나타내었다 (Fig. 2). 이 집락을 슬라이드 표본으로 만들어 lactophenol-cotton blue로 염색하여 현미경으로 관찰한 결과 포도송이 모양의 작은 구형의 소분생자들과 나선형의 균사들이 관찰되어 *T. mentagrophytes*로 동정하였다 (Fig. 3). 얼굴과 목에서 실시한 KOH 및 배양 검사에서도 같은 소

Fig. 1. (A) Several erythematous to skin-colored, hairless patches with pustular crusts on the scalp. **(B)** Scattered and confluent erythematous scaly macules and patches on the postauricular neck and cheek.

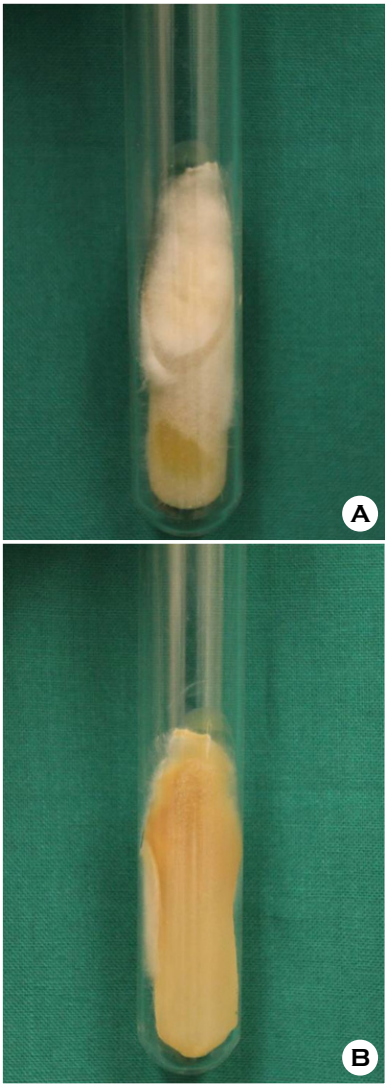

Fig. 2. (A, B) Whitish cottony surface and yellowish brown colored reverse on Sabouraud's dextrose agar slant on day 7.

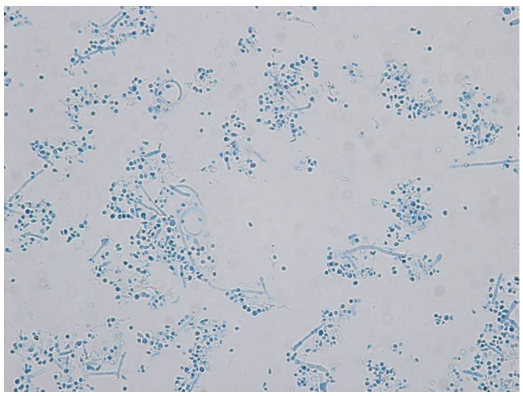

Fig. 3. Grouped round microconidias and spral hypae on lactophenol-cotton blue stain (×400).

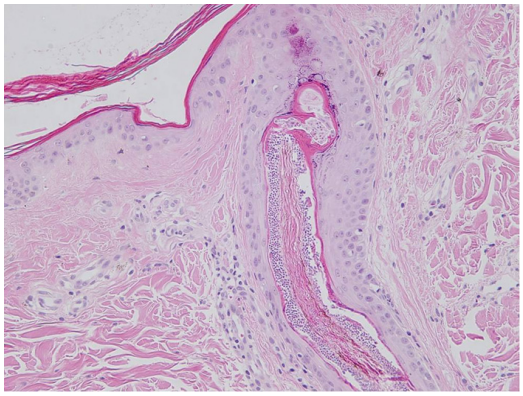

Fig. 4. Many spores are found in hair follicle (H & E, ×200).

견이 관찰되었다.

병리조직학적 소견: 두정부의 병변부에서 시행한 피부생검의 Hematoxylin & Eosin 염색 상 표피에 과각화증을 보였고 모낭 내에 다수의 포자가 관찰되었다 (Fig. 4). Gomori-methenamin silver (GMS) 염색에서는 각질층 및 모낭에서 검게 염색된 포자 및 균사가 관찰되었다 (Fig. 5).

치료 및 경과: 1개월 동안 terbinafine 125 mg을 경구투여 하였고 이와 병행하여 flutrimazole 크림 국소 도포를 시행 후 병변의 치유와 모발의 재생이 관찰되었으며, 현재까지 재발 없이 추적관찰 중이다.

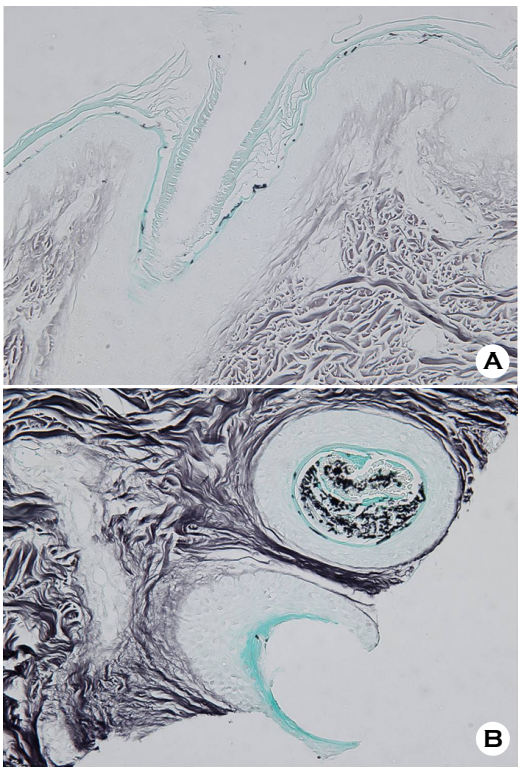

Fig. 5. (A, B) Several hyphae and spores in stratum corneum and in hair follicle (GMS stain, ×200).

고 찰

머리백선은 모발을 포함한 모낭과 그 주위의 피부에 피부사상균이 감염을 일으키는 표재성 진균증으로 성인보다는 소아에 많이 발생하며 인구 밀집도가 높고 사회 경제적 여건이 나쁜 곳에서 더 많이 발생하는 것으로 알려져 있다[2]. 성인에서는 머리백선이 잘 발생하지 않는데, 그 이유로 사춘기 이후 항진균효과를 가지는 포화지방산의 분비가 증가하고 말라쎄지아 효모균 (*Pityrosporum orbiculare*)이 집락을 형성하여 피부사상균 감염을 방해하며, 성인의 모발이 두꺼워져 진균의 침입을 방어하기 때문이다[3].

우리나라 머리백선의 원인으로 1950~70년대까지 인간 친화성 진균인 *M. ferrugineum*이 주종을 이루었으나 동물 친화성 진균인 *M. canis*가 70년

대 중반부터 증가하기 시작하여 현재까지도 원인균의 대다수를 차지하고 있다[1,4]. 이러한 현상은 사회 경제적 여건이 향상되고 개인위생이 좋아지면서 기존의 *M. ferrugineum*이 줄어들고, *M. canis*를 보균하는 애완동물의 사육 증가와 생활 환경 변화 등이 원인으로 작용하였을 것으로 추정된다[4~6]. *T. mentagrophytes*는 동물과 사람에게 감염을 잘 일으키는 균주로 우리나라에서는 *T. rubrum* 다음으로 많이 분리되는 균주이지만, Kim 등[7]의 연구에 의하면 균주가 동정된 머리백선 28예 중 1예만이 *T. mentagrophytes*에 이환되어, 머리백선의 원인 균주로는 드문 것으로 알려져 있다.

머리백선의 감염경과는 4단계로 나뉠 수 있는데 피부의 각질층을 침범하여 균이 증식하는 각질층 감염기, 모낭을 따라 밑으로 전파되는 모낭 감염기, 털각피 아래로 침범하여 모발에 감염을 일으키는 모발 감염기, 침범된 모발이 휴지기로 이행되어 모발이 빠지는 치유기로 구분된다[8]. 이 증례는 임상적으로 지루피부염 양상의 탈모반을 보이고 조직 검사 상 다수의 분절균사 및 포자가 각질층뿐만 아니라 모낭에서도 관찰되었기 때문에 균주의 감염경과 중 마지막 단계인 치유기에 해당한다고 할 수 있다. 머리백선의 임상 증상은 탈모, 두부 종창, 검은 점의 형태, 지루피부염 형태, 농포성 모낭염 등의 다양한 형태로 나타날 수 있으며[1,9], 국내 문헌에서는 지루피부염 형태가 가장 흔한 것으로 알려져 있다[8]. 이 증례는 탈모와 염증성 모낭염의 소견도 일부 동반되어 염증형 머리백선 혹은 두부 종창의 초기 단계로 생각할 수 있다.

얼굴백선은 대개 두 가지의 접종 경로를 통하여 감염을 일으키며, 원인균과 밀접한 연관이 있다[10]. 첫 번째 경로는 신체 다른 부위로부터 피부사상균이 전파된 2차 감염이고, 두 번째 경로는 애완 동물 등을 통한 직접 감염이다. 다른 부위에서 접종된 얼굴백선의 경우 *T. rubrum*이 원인균으로 작용할 가능성이 높고, 애완 동물 등으로 인한 직접 접종의 경우 동물친화 피부사상균인 *M. canis*나 *T. mentagrophytes*가 원인균으로 작용할 가능성이 높다[11~13]. Lee 등[12]은 얼굴백선 환자 총 42명 중 다른 곳에 백선이 병발한 7예 중 6예가 *T. rubrum*이며 동반된 병변은 대부분 몸백선이라고 보고하였다. 반면 머리백선의 경우 병발되는 진균증은 얼굴백선이 가장 흔한 것으로 알려져 있으며[10,14] 최근 Kim 등[7]의 연구에서도 얼굴백선이 가장 많은 것으로 나타났다. 이 증례에서는 2주 전 두피에 홍반성 탈모반이 발생한 후 1주일 만에 얼굴, 목, 귀뒤에 인설을 동반한 다수의 홍반이 발생하였고, 모든 피부 병변에서 머리백선의 드문 원인 균주인 *T. mentagrophytes*를 확인하였다. 즉 머리백선이 급속하게 얼굴 및 몸백선으로 진행하였는데, 이는 아마도 심한 가려움증으로 인해 환아가 손이나 빗 등으로 피부사상균을 전파하여 2차 감염을 일으켰을 것으로 생각한다. *Trichophyton* 종을 포함하는 표재백선의 임상적 잠복기는 명확하게 알려져 있지 않지만, 면역기능에 이상이 없는 신생아에서도 표재백선이 발생한다는 점과 실험적인 잠복기가 5일 정도임을 감안해 볼 때, 본 환아의 경우에도 머리백선이 발생한 후 급속하게 얼굴 및 몸으로 전파되었을 가능성이 높다고 할 수 있다[15,16].

진균 감염은 대개 임상 양상, KOH 검사, 진균 배양 검사를 토대로 비교적 쉽게 진단할 수 있다. 하지만 병변이 전형적이지 않거나 부적절한 치료를 시행하여 피부 병변의 변형이 이루어지는 경우에는 진단이 어려울 수 있다. 따라서 동물과의 접촉 여부, 피부 병변의 변화 양상 및 기존 치료에 대해 자세히 병력 청취를 하는 것이 중요하다[17].

이 증례는 11세 여아에서 고양이와 접촉 후에 머리백선이 발생한 경우로서 비전형적으로 급속하게 얼굴 및 몸백선으로 진행되었고, 진균 검사 상 비교적 드문 균주인 *T. mentagrophytes*를 원인균으로 진단한 증례로, 국내 문헌 상 머리백선이 급속하게 신체의 다른 부위로 진행된 보고가 없어 흥미로운 예라 생각하여 보고한다.

REFERENCES

1. KDA Textbook Editing Board. Dermatology 5th ed. Seoul: Ryo Moon Gak 2008:348-349
2. Kim JY, Hwang YJ, Ko JH, Oh BH, Lee YW, Choe YB, et al. A Case of kerion celsi caused by *Trichophyton verrucosum*. Kor J Med Mycol 2010;15: 83-87
3. Cremer G, Bournerias I, Vandemeleubroucke E, Houin R, Revuz J. Tinea capitis in adults: misdiagnosis or reappearance? Dermatology 1997;194:8 -11
4. Oh SH, Kim SH, Suh SB. Tinea capitis of adults in Taegu city for 11 years. Korean J Dermatol 1989; 27:666-679
5. Hwang SW. Tinea capitis in a postmenopausal woman. Korean J Dermatol 2000;38:576-578
6. Kim BH, Chyung EJ, Cho BK, Houh W. A clinical and mycological study of tinea capitis in Seoul area. Korean J Dermatol 1982;20:383-388
7. Kim AM, Lee YW, Ahn KJ. A clinical and mycological study of tinea capitis. Kor J Med Mycol 2006; 11:184-190
8. Shin JW, Lee SY, Kim SK, Lee JS, Whang KU, Park YL, et al. Two cases of tinea capitis caused by *Microsporum canis*. Kor J Med Mycol 2010;15:32 -37
9. Chun IK, Lim MH, Lee SC, Won YH. Clinical and mycological study of tinea capitis in Chonnam area (1986~1995). Kor J Med Mycol 1996;1:83-89
10. Hur W, Koo SW, Han SK, Bang DS. Two cases of tinea faciei with atypical clinical manifestation. Korean J Dermatol 1991;29:414-418
11. Chung KJ, Suh SB. Clinical and mycological observations on tinea faciale. Korean J Dermatol 1988; 26:73-81
12. Lee MW, Choi JS, Kim KH. Clinical and mycological study of tinea faciale. Korean J Dermatol 1994;32: 662-668
13. Nicola A, Laura A, Natalia A, Monica P. A 20-year survey of tinea faciei. Mycoses 2009;52:504-508
14. Al-Fouzan AS, Nanda A, Kubec K. Dermatophytosis of children in Kuwait: a prospective survey. Int J Dermatol 1993;32:798-801
15. Mittal RR, Shivali. Tinea faciei and tinea capitis in a 15-day-old infant. Indian J Dermatol Venereol Leprol 1996;62:41-42
16. Singh G. Experimental *Trichophyton* infection of intact human skin. Br J Dermatol 1973;89:595-599
17. Hwang SM, Kim DM, Suh MK, Ha GY, Kim JR. A case of psoriasiform tinea corporis caused by *Microsporum canis*. Kor J Med Mycol 2010;15:165 -169