대 한 의 진 균 학 회 지 제 2 권 제 1 호 1997
Kor J Med Mycol Vol 2, No 1, p.59~64, 1997

■ 증례 보고 ■

*Trichophyton verrucosum*에 의한 수발 백선 3예

가톨릭피부과의원, 경북대학교 의과대학 피부과학교실*

김성화 · 오수희 · 최성관 · 전재복* · 서순봉

=Abstract=

Tinea Barbae due to *Trichophyton verrucosum*: Report of 3 Cases

Sung Hwa Kim, Soo Hee Oh, Sung Kwan Choi, Jae Bok Jun* and Soon Bong Suh

Catholic Skin Clinic, Taegu, Korea

**Department of Dermatology, Kyungpook National University School of Medicine, Taegu, Korea*

Although there has been recently noted a nation-wide spread of *Trichophyton verrucosum* infection in cattle associated with promoted stock raising and dairy farming, there were no case reports in Korean dermatologic literature describing the characteristic clinical features of tinea barbae caused by that particular fungus.

We report 3 cases of tinea barbae due to *T. verrucosum* that developed in male stock farmers breeding cattle. One patient aged 37, experienced acutely inflamed boggy tumors on the chin and sub-mandible. The others aged 43 and 46 experienced inflammatory lesions with multiple follicular pustules, crusts and loss of hairs on their upper lips.

They were successfully treated with oral griseofulvin and local antifungal ointment combined with short-term oral antibiotics or corticosteroid for about one month.

Key Words: *Trichophyton verrucosum,* Tinea barbae

서 론

근래 농촌 지역에서 축산과 낙농업이 성행함에 따라 사육 소 사이에 *Trichophyton (T.) verrucosum*에 의한 백선이 집단적으로 발생하여 점차 전국적으로 만연되고 있는 실정이다[1,2]. 따라서 이들과의 접촉이 잦은 농촌 거주자들 사이에 본 균에 의한 두부 독창[3,4], 체부 백선[5,6] 등이 발생하여 그 임상 증상과 균학적 특징[7,8]의 일면이 밝혀지고 있으나 아직 수발 백선에 대한 보고는 없다.

저자들은 1988년부터 1991년까지 농부에서 사육 소와의 접촉으로 감염되었다고 추측되는 *T. verrucosum*에 의한 수발 백선 환자 3예에 대하여 역학 및 임상 증상을 보고한다.

증 례

증 례 1

환 자: 천 O O, 43세, 남자

초진 일자: 1988년 2월 5일

주 소: 상구순 전면의 심한 염증성 탈모 및 옹종

과거력: 6세때 두창에 이환된 바 있으며 약 20년간 족부 백선으로 간헐적 치료를 받고 있음.

가족력: 7인 가족 중 백선 환자가 없음.

현병력: 1개월 전 면도로 코 입구에 상처를 입은 수일 후에 심한 소양감과 함께 농포가 발생하였다. 약국에서 구입한 항생제를 내복한 후 생긴

†별책 요청 저자: 김성화, 702-200 대구광역시 북구 읍내동 1140 가톨릭피부과의원

전신 중독진으로 보건소와 전문의의 치료를 받던 중 상구순 전면에 심한 염증과 농양이 확대 악화되어 본원에 내원하였다.

환자는 경북 경산군에서 농업과 건축업에 종사하고 있었는데 집안에 어미 소 1마리와 송아지 3마리를 직접 사육하던 중 내원 3개월 전 생후 6개월 난 송아지의 이마, 귀, 눈 주위에 황색의 두터운 가피와 탈모가 생겼다고 하며 인근 부락의 소에도 동일한 질환이 유행하고 소버짐으로 불리워지고 있다고 하였다.

피부 소견: 상구순 전체가 붉고 중앙부는 탈모되었고 코 입구로부터 우측편 상구순과 구각의 가장자리에 모낭성 농포가 모여 부분적으로 농양을 형성하였고 가피성 옹종이 관찰되었다 (Fig. 1). 병변 부의 모발은 쉽게 뽑혔고 압박하면 모공으로부터 농즙이 배출되었으며, 소양과 압통을 호소했으나 전신 증상은 없었다.

진균학적 검사 소견: KOH 검사상 모발 주위에 둥근 큰 포자 집단과 연쇄상 분절 포자가 관찰되었다 (Fig. 2). 주사 전자 현미경 검사상 모발의 소피화 피질은 융해 또는 파괴되고 표면에는 많은 분절 포자가 관찰되어 모외균임을 확인할 수 있었다 (Fig. 3). Wood lamp 검사상 음성이었다.

배양 성적은 초진 때 환부를 긁어 Sabouraud dextrose agar (SDA) 사면 배지에 접종, 27℃에 4주간 관찰한 결과 발육이 매우 느리며 형태학적으로 분별이 어려운 흰 점 모양의 집락이 관찰되었으며 균사들이 배지 속에 나무 뿌리 모양으로 자랐다. 이를 SDA 와 inositol과 thiamine이 첨가된 brain heart infusion (BHI) agar (Difco)에 각각 다시 접종하여 37℃에 4주간 배양하였다. SDA에서는 집락의 중심부는 융기된 모자 모양의 흰 융모성 집락을 형성하였으나 (Fig. 4A) BHI agar에서는 발육이 보다 빠르고 불규칙한 주름이 잡힌 집락이 관찰되었으며 (Fig. 4B), 배지 내에도 균사의 발육이 왕성하였다.

현미경 검사상 특징적인 연쇄상 후막 포자 (Fig. 5)가 관찰되었으며, BHI agar에서는 표면이 매끈한 긴 깍지 콩 모양의 대 분생자가 관찰되었다 (Fig. 6). 이상과 같은 균학적 소견에 의하여 *T. verrucosum*으로 동정하였다.

치 료: 초미립형 griseofulvin (이하 GF)을 매일 500mg 경구 투여하고 항생제를 외용 하였다. 치료 개시 1주 후부터 농포, 가피, 삼출물이 감소하기 시작하여 2주 후에는 표면이 편평하고 염증 증상은 현저히 호전되었으며, 5주 후에는 탈모를 남기고 임상적 및 균학적으로 완치되었다.

증 례 2

환 자: 양 O O, 37세, 남자

초진일자: 1988년 4월 15일

주 소: 턱과 하악부의 가피성 옹종

과거력: 특기 사항 없음.

가족력: 처와 아들에서 체부 백선이 발생한 이외 특기 사항 없음.

현병력: 내원 20일전 갑자기 좌측 하악부에 소양이 심한 홍반이 발생한 후 옹종으로 진전되고 턱에도 동일한 옹종이 속발했다. 약국에서 구입한 스테로이드 연고로 일시적으로 증상이 호전되는 듯 했으나 일반 의원에서 치료를 받던 중 악화되어 내원했다.

생활력은 경남 거창에서 약 10년간 양돈업을 계속하다가 3년 전부터 낙농업을 시작하여 약 70마리의 한우를 직접 사육 중이었다. 환자에 의하면 매년 겨울철에 축사 내에서 사육중 인 소 중 약 1/3에서 집단적으로 백선이 발생하며 봄철에 자연 치유되므로 치료를 하지 않고 방치해 두었다고 하였다.

피부 소견: 턱에 4×4cm, 좌측 하악부에 2×3cm 크기의 염증이 심한 두부 독창과 유사한 옹종이 관찰되었다. 표면은 탈모와 군집된 모낭성 농포가 농성 가피로 덮여 있었으며, 모발은 쉽게 뽑혀 농즙이 누출되었다 (Fig. 7). 자각 증상으로는 심한 소양과 압통을 호소하였다.

진균학적 검사: KOH 검사 및 배양 소견은 증례 1과 동일하여 *T. verrucosum*으로 동정되었다.

치 료: GF을 매일 500mg, 1개월간 투여하고 단기간 항생제와 스테로이드를 병용했다. 치료 1주 후 농양은 호전되기 시작하였고 2주 후에 농포는 소실되었으며, 3주 후에 평편한 홍반을 남기고 균학적으로 음전된 후 내원하지 않았다.

증 례 3

환 자: 윤 O O, 46세, 남자

초 진: 1991년 7월 8일

주 소: 상구순의 탈모와 화농성 종창

과거력: 1985년부터 주사 및 족부 백선으로 간헐적으로 치료를 받고 있음.

가족력: 전 가족들에서 체부 백선이 있었다고 함.

현병력: 내원 2주전 코 입구에 소양성 농포가 발생하여 약국에서 구입한 스테로이드 연고로 치료 중 갑자기 상구순 전면이 종창되고 화농하여 내원했음.

생활력은 경북 선산군에서 젖소 15마리를 직접 사육중이었으며 5월경 일부 소에서 백선이 발생했다고 함.

피부 소견: 상구순의 수염 부위와 입술 전체가 붉게 종창되고 단단하였으며 표면은 탈모와 가피성 옹종을 형성, 마치 육아종성 병변과 유사하였다 (Fig. 8). 심한 소양감과 압통을 호소하였으며 경부 림프절 비대는 촉지되지 않았다.

균학적 검사: KOH 검사 및 분리 균의 배양 소견은 증례 1과 동일하여 *T. verrucosum*으로 동정하였다.

치 료: GF을 매일 500mg 내복함과 단기간의 스테로이드를 병용하였고 항 진균제 연고를 도포하였다. 치료 18일째 종창은 가라앉고 농포는 볼 수 없었으며 1개월 후 완치되었다.

고 찰

*T. verrucosum*은 세계적으로 널리 분포되고 있으며 소백선 원인 균의 90~100%를 차지하는 동물 기생성 백선 균이며 사람에도 백선을 일으키는 인수 (人獸)공통 병원균으로서 역학적으로 관심의 대상이 되고 있다[9,10].

*T. verrucosum*에 의한 백선은 소의 경우 탈모와 두터운 가피 (균갑)를 형성하는데 비해 사람의 경우 염증이 심하고 특히 수발 백선에서는 균이 수염을 따라 진피까지 침습하여 숙주 측에 강한 면역 반응을 일으키므로 개체에 따라 다양한 증상을 나타낸다. 본 균에 의한 수발 백선은 오래 전부터 구미 지역의 농민들간에는 흔한 질환으로 알려져 왔으나 일본에서는 외국으로부터 소를 수입한 후 1954년부터 소와 사람에 *T. verrucosum*감염 백선이 전국적으로 집단 또는 산발하고 있는데 그 중 수발 백선의 빈도는 보고자에 따라 차이가 있으나 총 *T. verrucosum*감염 환자 가운데 발생 예는 58예 중 2예[11], 108예 중 1예[12], 15예 중 1예[13]로 매우 희소하다고 한다.

국내의 경우 1977년 처음으로 *T. verrucosum*에 의한 백선이 한우에 집단적으로 발생한 이후 전국적으로 만연 상태에 있음에도 저자들이 경험한 바 본 균에 의한 수발 백선은 1988년부터 1991년간에 경북의 경산과 군위, 경남의 거창군 내의 농촌에서 3예가 관찰되었다. 그러나 본 감염증의 대부분이 농촌에서 발생하므로 전문의의 진찰을 받을 기회가 적고, 원인 균의 분리 배양이 어려우며 자연 치유가 가능하므로 도시 지역의 진료소에서 접하기 어렵다는 점을 고려하면 실제로는 미확인된 증례들이 지역별로 잠재하여 있을 가능성이 높다고 사료된다.

발병 부위를 보면 청장년의 수염 부에 호발한다고 알려져 있으나 구미 사람은 상구순보다 주로 턱, 하악부 등에 고립적으로 발생하는 경우가 많으며, 때로는 얼굴 수염으로 파급하는 예도 흔하다고 한다[9]. 본 증례들도 37~46세 (평균 42세)의 청장년에 발병했으며, 증례 1과 3은 상구순에, 증례 2는 턱과 하악부에 고립적으로 병소가 발생하여 구미 사람과는 차이를 보였다.

발병 시기는 소 백선과 밀접한 관계가 있다고 한다. 소의 경우 겨울철에 밀집된 축사 내에서 집단 감염을 일으켜 여름철에 경미 또는 치유되므로 사람에게도 이들과의 접촉할 기회가 많은 겨울에 호발하며 약 90%가 11월부터 4월 사이에 발생한다고 한다[11]. 본 보고예 중 증례 1, 2는 12월과 4월에 발병하였으나 증례 3은 6월에 발생한 점으로 보아 계절과 무관하게 여름철에도 발생 할 수가 있음을 시사하고 있다.

감염 양식은 대부분이 소 백선과의 직접 접촉 또는 일상 용구에 묻은 병적 재료를 통하여 간접 접촉에 의하여 피부 상처를 통하여 발병한다. 본 보고 예는 전 예가 최저 4마리 최고 70마리의 소를 직접 사육하는 농촌 사람이며, 사육 소 중 백선이 있었다는 점을 고려하면 이들과의 직접 접촉으로 감염된 것으로 추측된다. 특히 증례 1은 면도 후 입은 상처 부위에, 증례 2와 3은 소양성 농포가 발생 후 스테로이드 연고를 바른 다음 악화되었다. 스테로이드 국소 도포는 균의 부착과 증식을 조장하여 심재성 모창으로 이행하기 쉽게 한다는 점을 감안하면 우리 나라와 같이 스테로이드 연고를 약국에서 자유롭게 구할 수 있는 경우 약제의 오, 남용이 본 질환을 유발, 또는 악화시킬 가능성이 높다고 사료된다.

병변의 특징은 원칙적으로 두부 독창과 유사하지만 *T. verrucosum*이 수염 부위에 다양한 모낭성 농양, 탈모와 함께 심재성 육아종성 병변을 형성한다.

본 보고 예의 특징은 상구순에 발생한 증례

1과 3의 경우 코 입구에 소양성 농포가 발생한 후 단기간에 구순 전체가 붉고 광범위하게 종창되고 탈모되었으며 가장자리에 농양을 형성하였는데 비해 턱과 하악부에 병소가 발생한 증례 2는 고립적 농양을 형성함으로써 부위에 따라 임상적 특징이 상이했다.

진단은 임상 증상, 진균학적 검사와 소와의 접촉이 잦은 직업 등으로 확진 할 수가 있으며 심상성 모창, 낭종성 좌창, 접촉성 피부염, 각종 육아종성 질환과 감별해야 한다. 본 증례들은 모두가 발병 후 약국을 찾았으며 증례 1, 2는 병, 의원에서 치료를 받았으나 악화되었다는 점으로 보아 본 감염증에 대한 인식도가 낮다고 사료되므로 이에 대한 계몽이 요망된다.

*T. verrucosum*은 모발에 모외성 대포자균성 기생을 하며 발육이 매우 느리고 생리적으로 비타민 요구성이 있고 실온보다 37℃에서 잘 자라지만 냉동에서는 생존할 수 없는 특징이 있으므로 진균학적 검사에 각별히 유의해야 한다. 실제로 모발이나 인설에서는 소의 것에 비해 포자를 증명하기 어려울 경우가 있을 뿐만 아니라 SDA에 배양하면 발육이 매우 느리고 잡균 오염도가 높아 동정이 어려울 경우가 많다. 그러므로 재료를 깨끗하게 많이 채집하여 thiamine과 inositol를 첨가한 SDA와 BHI agar 또는 Trichophyton No. 3 agar (Difco)에 접종하여 37℃에 배양하는 것이 좋다. 본 증례에서도 SDA에 접종, 27℃에 배양한 결과 동정이 어려웠으나 thiamine과 inositol를 첨가한 BHI agar, 37℃에서 성장이 빠르고 특징적인 연쇄상 후막 포자와 대분생자가 관찰되어 쉽게 균종을 동정 할 수가 있었다.

본 질환의 치료에는 GF를 위시한 항 진균제를 내복함과 아울러 염증 해소와 동반된 이차 세균 감염을 억제하고 영구 탈모를 방지하기 위하여 항생제와 부신피질 호르몬제를 초기에 단기간 병용할 수 있다. 본 증례에서도 초미립형 GF를 매일 500mg씩 경구 투여하면서 항생제 또는 이에 추가하여 스테로이드를 내복시킨 결과 치료 개시 1주 후부터 염증이 소실되기 시작하여 3~5주 후에는 탈모를 남기고 임상적 및 균학적으로 호전되었다.

참 고 문 헌

1. 최원필, 여상권, 이헌범. 한우에 집단 발생한 백선균에 관한 연구. 대한 수의학회지 1979; 19: 149-152
2. 이헌준, 조성환, 최원필 등. 소 피부 사상균의 역학적 및 진균학적 연구, 한국 수의공중보건학회지 1991; 15: 247-253
3. 김영표, 전인기, 김승훈. *Trichophyton verrucosum*에 의한 두부독창과 역학적 관찰. 대피지 1986; 24: 687-691
4. 김현석, 최종수, 김기홍. *Trichophyton verrucosum*에 의한 두부독창 1예. 대피지 1987; 27: 73-78
5. 김용대, 박의수 이규석 등. 가족간에 발생한 *Trichophyton verrucosum*에 의한 체부백선. 대피지 1989; 27: 435-439
6. 오수희, 서순봉, 전재복. *Trichophyton verrucosum* 감염백선의 임상적, 균학적 및 감염원에 대한 관찰. 대피지 제 39차 대한 피부과학회 추계학술대회 초록 1987; 19
7. 박용묘, 최종수, 김기홍. Potato Dextrose Agar에서 배양한 수종 백선균의 육안적 및 현미경 소견. 대피지 1991; 29: 363-376
8. 김종철, 최종수, 김기홍, 서순봉. 대구지역에서 분리된 *Trichophyton verrucosum*의 진균학적 성상. 대피지 1992; 30: 761-768
9. Rippon JW. Medical Mycology, 3rd ed. Philadelphia: W.B Saunders Co., 1988: 215-217
10. Pier AC, Smith JMB, Alexious H, et al. Animal ringworm - its aetiology, public health significance and control. J Med Vet Mycol 1994; 32 (suppl 1): 133-150
11. Takahashi S, Makino Y, Fukushi G, Kasai T, Sato M. An Epidemiological, clinical, and mycological study of human ringworm due to *Trichophyton verrucosum* in Japan. J Dermatol 1975; 2: 31-43
12. Gawagishi I, Miura Y, Oroguka T. *Trichophyton verrucosum* infections in Hokkaido. Rinsho Hihuka 1976; 30: 711-717 (in Japanese)
13. Sakai S, Kemeda T, Katabira Y, Fukushi G. Clinical observation of *Trichophyton verrucosum* infections mainly in Aomori Prefecture. Rinsho Hihuka 1976; 30: 27-32 (in Japanese)

LEGENDS OF FIGURES

Fig. 1. Dark red, slightly elevated, infiltrated lesion with loss of hairs, follicular pustules and crusts on the upper lip and nostrils in case 1.

Fig. 2. A potassium hydroxide mount of infected hair showing large-spored ectothrix arthroconidia in chains (×400).

Fig. 3. Scanning electron micrograph of a hair shaft infected with *T. verrucosum* showing many arthroconidia (Ac) adhered to the surface and the defect of hair cortex (Co) (×2,400).

Fig. 4. Small white velvety, heaped and button-like colony on SDA (A) rapid growing irregularly folded and glabrous surface of colony on brain heart infusion agar added thiamine and inositol (B) at 37°C for 1 month.

Fig. 5. Parker ink-KOH mount of *T. verrucosum* showing chains of chlamydoconidia (×400).

Fig. 6. An elongate string-bean-shaped macroconidia grown on BHI agar added thiamine and inositol at 37°C (Lactophenol cotton blue stain, ×1,000).

Fig. 7. Rounded nodular boggy tumors with deep follicular pustules on the chin and submandible in case 2.

Fig. 8. A tender edematous and inflamed boggy mass with pustules and loss of hairs in case 3.

Fig. 1.

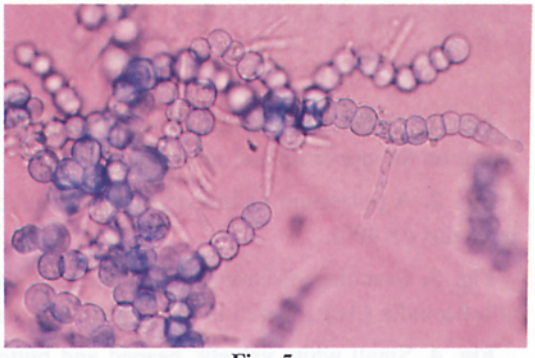

Fig. 5.

Fig. 2.

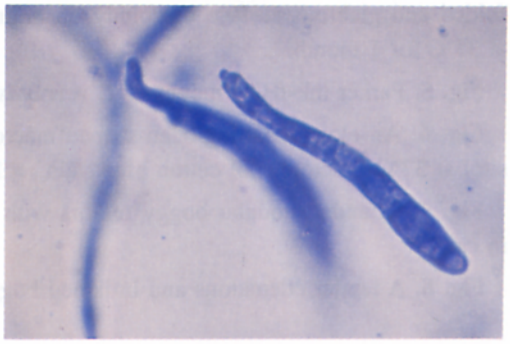

Fig. 6.

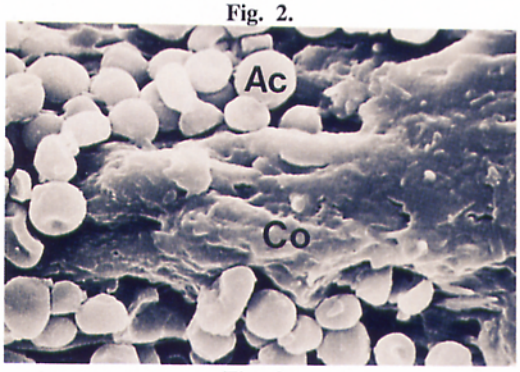

Fig. 3.

Fig. 7.

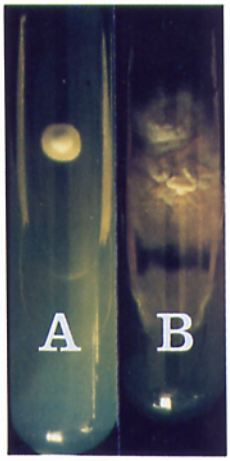

Fig. 4.

Fig. 8.