대 한 의 진 균 학 회 지 제 2 권 제 1 호 1997
Kor J Med Mycol Vol 2, No 1, p.17~24, 1997

■ 초청 원고 ■

진균증의 병리조직학적 소견

중앙대학교 의과대학 병리학교실

송 계 용

=Abstract=

Histopathologic Features of Mycotic Infections

Kye Yong Song

Department of Pathology, College of Medicine, Chung-Ang University, Seoul, Korea

Fungal diseases are grouped arbitarily into three broad categories based on the predominant location of infection within the body: superficial, cutaneous and subcutansous, and systemic. The Histopathologic features of more common fungal diseases were summarized in the table 1. and described in the text briefly.

Herein described were superficial mycoses including dermatophytoses, pityriasis versicolor, cutaneous and subcutaneous including chromomycosis, rhinosporiodiosis, sporotrichosis, and systemic mycoses such as aspergillosis, candidiasis, cryptococcosis, fusariosis, zygomycosis and pneumocystosis. Characteristic and main histologic findings are granulomatous inflammation with respective organisms. The diagnosis of mycotic disease has four basic approach: clinical, mycologic, immunologivc and pathologic. Variety of host reaction are noted from non-specific reaction to granulomatous or mycetoma formation. Most important thing is mycological isolation and identification in the tissue. Multiple sections and special stains such as Gomori's methenamine silver, Perioidic Acid Schiff, mucin stains, gram stains, acid fast stain, Giemsa stains are also very useful.

Kew Words: Histopathology, Superficial mycoses

서 론

진균증은 원인이 다양한 만큼 병리학적 소견도 다양하다. 그러나 공통적인 특징은 육아종성 염증을 일으키는 것이며 피부에 발생하였을 때에는 상피의 증식성 병변을 동반하게 되는 것이 보통이다. 그러나 가장 확실한 진단은 진균에 대한 병리조직학적 소견보다는 원인균 자체의 조직내 확인 또는 배양에 의한 증명이라고 할 수 있어 다양한 특수 염색방법 특히 PAS와 Gomori methenamine (GM)염색법과 연속절편 제작 등 다양한 노력을 경주하면 좀더 나은 결과 내지는 진단을 할 수 있게 되는 경우가 많다. 진균의 배양이 가장 확실한 진단이 될 수 있으므로 모든 진균성 감염에서 배양을 하도록 노력해야 한다. 병리조직검사는 백선과 표재성 진균증의 진단에 효용성은 적으나 심재성인 백선성 육아종의 진단에 도움이 될 수 있다. 병소에서 균사나 포자는 PAS염색상 붉게 염색되며 GM염색에서 검게 염색되므로 진균의 감염여부를 밝히는데 크게 도움을 준다.

진균증은 인체의 호발 침범 부위에 따라서 표재성 진균증[1,2], 피부 및 피하진균증, 그리고 전신성 (심부)진균증으로 크게 나누어서 기술하고 있

*본 논문의 요지는 1996년 5월 10일 대한의진균학회 제 3차 학술대회에서 교육강연으로 발표되었음.
†별책 요청 저자: 송계용, 156-756 서울특별시 동작구 흑석동 2-21 중앙대학교 의과대학 병리학교실

다. 그러나 진균자체를 기준으로 할 때는 기생장소나 형태학적인 생물학적인 기준으로 크게 3가지로 나누고 있다. 즉 사상균 (dermatophytes), 효모균 (yeast and yeast-like organism) 그리고 molds 등으로 나누고 있다.

표1[3]에는 우리나라에서 발견되는 표재성 및 심부 진균증[4,5,6,7]의 병리학적 특성을 요약하였고 이하에는 상기한 진균증에 대한 병리조직학적인 특성에 대하여 약술하기로 한다.

1. 표재성 진균증

심부 조직을 침습하지 않는 진균이 주로 표피, 모발, 손 · 발톱을 침범하여 피부질환을 일으킨다. 생명을 위협하는 일은 거의 없으며, 피부병변, 탈모 및 가려움증을 일으킨다. 대표적인 원인균은 백선균 (*Trichophyton*) 속 및 소포자균 (*Microsporum*) 속 진균이며, 병명은 표재성 진균증의 일반적인 용어인 백선 (tinea)에 감염 부위의 명칭을 붙인다.

1) 사상균증 (Dermatophytosis)

사상균증이란 사상균에 의한 피부감염으로 인하여 발생하는 피부진균증을 모두 의미한다. 사상균은 각질층을 침범하는 진균을 말하므로 이들은 따라서 피부각질층, 손톱과 발톱 그리고 모

Table 1. Summary of histopathology of superficial and systemic mycoses

Diseases	Etiologic agents	Morphology in tissue	Host reaction
	Superficial mycoses		
Tinea versicolor Pityriasis versicolor	*Malassezia furfur*	2~4 μmD, hyphae oval, spherical spores, 3~8 μmD	Mild to moderate hyperkeratosis; minimal dermatitis
Dermatophytosis	*Epidermophyton* *Trichophyton* *Microsporum*	septated hyphae, athroconidia	hypekeratosis, acanthosis, minimal changes
	Skin and subcutaneous mycoses		
Chromoblastomycosis	*Fonsecaea pedrosai* *Cladosporium carrionii*	6~12 μmD, large, sclerotic bodies, pigmented hyphae	supprative and granulomatous inflammation
Sporotrichosis	*Sporotrix schenckii*	spherical to oval, cigar shpaed yeast like cell	ssupprative and granulomatous inflammation asteroid body
Rhinosporidiosis	*Rhinosporidium seeberi*	large sporangia, 100~350 μmD, sporangiospore, 6~8 μmD	nonspecific chronic and granulomatous inflammation
	Deep and systemic mycoses		
Aspergillosis	*Aspergillus fumigatus* *A. nigra*	septated dichotomously branched hyphae, 3~6 μmD, conidial head	fungus ball, angioinvasion, necrotizing or granulomatous inflam
Candidiasis	*Candida albicans*	oval, budding, yeast-like cells, 2~6 μmD, pseudohyphae	supprative and rarely granulomatous inflam, angioinvasion
Cryptococcosis	*Cryptococcus neoformans*	pleomorphic yeast-like cells, 2~20 μmD, gelatinous capsule	minimal reaction, granulomatous inflam and mucoid inflam
Fusariosis	*Fusarium solani*	septated hyphae, branch at right angle	like Aspergillosis
Zycomycosis (mucormycosis)	*Absidia, Rhisopus, Mucor*	broad, thin walled septate hyphae, 6~25 μm	suppurative & granulomatous inflam, angioinvasion, and necrosis
Pseudoallesheriasis	*P. boydii*	septated hypahe, terminal conidia, 2~5 μmD	granulomatous inflammation with suppuration

등과 같이 각질이 풍부한 곳에서 감염 및 질병을 일으킨다. 이들의 형태가 유사하여 H & E만으로는 감별이 불가능하여 배양이 진단에 필수적이다. 따라서 배양으로 진단이 확진되기전에는 감염장소에 따라 진단명이 붙여지는 이유가 여기에 있다. 백선은 피부사상균 (dermatophytes)에 의한 표재성 감염의 총칭이다. 피부사상균은 대분생자 (macroconidium)의 형태와 소분생자 (microconidium)의 발생유무, 형태 및 배열 등에 따라 소아포균 (*Microsporum*), 백선균 (*Trichophyton*) 및 표피균 (*Epidermophyton*)의 3균속으로 분류하고 있다. 우리나라에는 현재까지 *Trichophyton (T), rubrum, T. mentagrophytes, T. violaceum, T. schoenleinii, T. verrucosum, Microsporum (M.) canis, M. ferrugineum, M. gypseum, Epidermophyton floccosum* 등 9종이 확인되었다[1,2].

따라서 사상균증은 원인균에 상관없이 감염부위에 따라 체부백선 (Tinea corporis), 두부백선 (Tinea capitis) (Fig. 1), 족부 및 수장부 백선 (Tinea pedis and manum), 서혜부 백선 (Tinea cruris), 조갑백선 (Tinea ungum) 등으로 불리우고 있다. 사상균에는 *Epidermophyton, Microsporum, Trichophyton* 등의 세 *genus*가 있고 그속에 또 많은 종류가 있다. 이들중 가장 흔한 종류는 *Trichophyton rubrum, Trichophyton mentagrophytes, Epidermphyton floccosum*이며 이들로 인한 것이 약 90% 정도이다.

사상균증의 병리조직학적 소견은 다양하지만 각질층에 호중구를 동반한 해면증성 피부염 (spongiotic dermatitis with neutrophils at statum corneum)이 가장 흔하며 그외 국소적 착각화증, 상부진피에 림프구의 침윤, 건선이나 만성습진성 피부병변 등을 나타내기도 하며 그외에 모낭염이나 손톱의 비후로 나타난다. 진단에 가장 중요한 것은 각질층내에서 포자나 균사를 발견하는 것이다.

2) 장미색 비강진 또는 전풍 (Pityriasis or Tinea versicolor)

*Malassezia furfur*이라는 효모균에 의한 표재성 진균증이며 전풍과 모낭염을 일으킨다. 본 균은 지방이 있는 곳에서 잘 성장하고 모낭에서 상재하므로 모낭주위의 피부에서 시작하는 경우가 많으나 자각증상은 거의 없다.

인설은 쌀겨 형태로 나타나며 이것을 제거하면 그 하부에는 탈색반이 나타난다. 목욕 후에는 인설이 제거되어 탈색반만 관찰되는 경우도 있다. 균은 각질층에 존재하며 균사와 원형 (*Pityrosporum orbiculare*) 또는 타원형 (*P. ovale*)의 포자를 각질층에서 발견할 수 있다. 염증반응이 거의 없는 경우도 있어 PAS염색에서 쉽게 균을 발견할 수 있다.

이균은 모낭염도 잘 일으키는데 모낭에 낭포를 만들며 그안에 포자를 포함하고 있고 모낭주변에는 호중구, 단구, 이물형 거대세포 등의 침윤이 동반되는데 이것을 피티로스포룸 모낭염 (Pityrosporum folliculitis)이라고 한다 (Fig. 2).

모공에 일치하여 담홍색 구진, 농포가 가슴과 등에 주로 발생한다. 병리조직학적으로는 모낭이 파괴되며 호중구와 거대세포의 침윤을 동반하는 모낭염을 일으키며 모낭내에는 둥근 포자를 발견할 수 있다.

2. 피부 및 피하 진균증

1)색소진균증 (Chromoblastomycosis)

만성적인 피부 또는 피하감염을 일으키며 원인균으로는 *Cladosporium, Fonsecaea, Phialophora, Rhinocladiella* 등이 속하며 조직학적으로는 육아종성 염증속에 경도의 화농성 염증이 동반된다[8,9,10,11]. 상피는 위암성상피의 증식을 하고 진피내에는 화농성염증과 육아종성 염증을 일으킨다. 원인균은 sclerotic body로 나타나며 (Fig. 2) 담갈색의 직경 6~12 μm의 두꺼운 균사가 조직내에서 자유로운 상태로 또는 거대세포내에서 발견된다.

2)리노스포로디움병 (Rhinosporidiosis)

원인균은 *Rhinosporidium seeberi*에 의해서 비강에 호발하며 형태학적으로 대단히 얇은 벽과 내포자 (6~8 μmD)를 무수히 가진 큰 sporangia (100~350 μmD)가 출현한다 (Fig. 4). 소낭포와 유사하게 관찰되며 포자가 특징적이어서 비교적 진단은 쉬운편이다. 병리조직학적으로는 비특이성염증이 동반되며 포자에 의하여 작은 낭포성 구조물이 많이 발견된다.

3)스포로트리쿰증 (Sporotrichosis)

*Sporothrix schenckii*에 의해서 피부나 피하에 감염을 일으키며 림프관을 통하여 다른 부위의 피하로 전파되어 피하결절을 만들기도 하지만 전신적인 감염을 일으키는 경우는 거의 없다. 균체는 37°C에서는 효모균으로 자라고, 실온에서는 2~10 μmD의 분아포자를 생산하면서 균사모양으로 발육하는 이형태 (dimorphic)균이다.

현미경적 소견으로 피부에 감염되면 상피는 위암성증식을 일으키며 농포를 만들고 진피에는 조직구와 상피모양세포의 침윤을 동반한 육아종성 염증을 일으키고 거대세포도 관찰되고 특히 중심부에 화농성 염증성 병변이 관찰되는 육아종성 염증과 화농성 염증이 합쳐서 나타나는 것이 특징적이다. 균은 조직내에서 발견되기가 쉽지는 않으나 H & E나 PAS특수염색을 통하여 포자나 성상체 (asteroid body)를 발견하면 진단이 된다 (Fig. 5, 6).

3. 전신성 진균증

1)국균증 (Aspergillosis)

*Aspergillus fumigatus*와 *A. niger*에 의해서 감염을 일어나며 흔히 면역기능이 저하된 사람에서 잘 발병한다[12].

아스페르길루스증은 흡입한 아스페르길루스 포자에 대해 감작이 되면 과민반응을 일으킴으로써 발생하기도 하며 이러한 알레르기성 기관지폐 또는 폐포염이 생기는 경우에는 알레르기성 아스페르길루스증은 기관지 점막에 진균이 표재성 집락을 만들기 때문에 생긴다.

또 집락성으로, 폐내 기관지의 확장된 공간속에서 집락을 이루며 증식하는 경우도 있다. 이때는 보통은 폐결핵, 기관지 확장증과 합병된다. 진균구 (fungus ball)라고 불리는 증식한 진균 균사의 덩어리가 공간 (공동)내에서 갈색으로 관찰된다 (Fig. 7).

침입성으로 발병하는 경우는 면역 억제상태 또는 병약한 환자에서 생기며 보통 심장판막, 뇌, 신장 등의 광범위한 감염도 발생한다. 폐병소는 괴사성 폐렴의 형태를 취하는데, 이 경우에는 육아종성 병변을 관찰하지 못하는 것이 대부분이다.

조직내에서 형태는 예각으로 이분법으로 분지되는 균사가 관찰되며 폭이 3~6 μm정도이다 (Fig. 8). 국화꽃과 같은 코니디아포자를 형성하는 것이 특징이다. 조직학적으로는 화농성 및 괴사성 염증과 혈관침범을 잘하여 주변조직에 괴사를 일으키기도 한다. 아스페르길루스는 격막이 있는 균사로서 모균증 (mucormycosis)의 균사에 비하여 더욱 예각으로 분지하고 있다.

2) 칸디다증 (Candidiasis)

칸디다에 의한 피부와 점막의 감염을 말한다. 원인균은 *Candida albicans*가 대표적이다. 난원성, 발아성 효모균이며 2~6 μmD이고 위균사 (pseudohyphae)를 만든다. 본 균은 건강한 사람의 구강, 질, 장 등에 상재하는 균 (normal flora)으로서 숙주의 면역상태의 변화가 있을 때나, 생태학적인 변화가 있을 때 감염을 유발할 수 있다. 대부분 피부나 점막에 국소 감염을 일으키지만 특히 면역억제제를 투여하고 있거나 질병 자체로 인해 면역결핍된 상태에서는 전신성 감염을 일으킬 수도 있다[13].

호발부위는 구강, 외음부, 서혜부, 액와부 그리고 식도나 위 등에서 감염을 일으킨다. 유아에서는 기저귀 피부염의 형태로 발생하는 경우도 있다. KOH 진균 도말검사에서 위균사 (pseudohyphae)와 발아포자 (budding yeast)를 증명하는 것이 확진에 도움이 된다.

병리조직학적 소견은 경도의 착각화증과 농포를 동반한 해면상 농포성피부염 (spongiform pustular dermatitis)으로 나타나는데 각질층에는 포자와 균사를 발견할 수 있다 (Fig. 9). 전신성으로 감염이 발생하였을 때는 심장, 폐 등에서 균사의 덩어리와 함께 화농성 염증 또는 육아종성 염증을 일으키기도 한다.

3)효모균증 (Cryptococcosis)

효모균증은 건강한 사람에서 생길 수 있지만, 대부분은 기회감염으로 생기는 수가 많다. 원인균은 *Cryptococcus neoformans*라는 다형성의 효모균이며 크기는 2~20 μmD이고 두꺼운 젤라틴 피막을 갖고 있는 것이 특징이다. 육아종성 염증을 일으키거나 점액성 물질을 함유하고 있다. 면역성이 저하된 사람에게서 흔히 발생한다.

*Cryptococcus neoformans*는 폐가 일차 감염장소가 된다. 감염된 후에도 증세가 가볍던가 또는 전혀 증세를 보이지 않을 수도 있다. 임상적으로 효모균 감염의 가장 중요한 감염은 뇌막염이다[14].

형태학적으로 효모균은 점액다당질로 구성된 피막으로 둘러 싸여 있으며, 조직절편 또는 삼출액에서 이 균체 주위에 뚜렷한 달무리가 보인다. 임상검사실에서 효모균을 확인하는 방법으로 가검물인 삼출액에 먹물을 떨어뜨리면 균체 주위에 두껍고 투명한 피막이 보인다. 또한 PAS나 Mucicarmine염색을 하여 균을 쉽게 발견할 수 있다[15].

효모균에 대한 조직반응은 매우 다양하다. 면역능이 결핍된 환자에서는 효모균은 염증반응을 거의 일으키지 않고, 배양액 내에서처럼 진균의 겔상의 덩어리를 이루는 경우도 있다. 이 진균에

반응하는 환자 또는 만성질환 환자에서는 종종 만성 육아종성 병변을 보인다 (Fig. 10). 즉 육아종은 대식세포, 림프구 및 이물형 거대세포로 이루어져 있다. 호중구의 침윤과 화농성 병소가 가끔 보이기도 한다.

4) 모균증 (Mucormycosis)

모균증은 비교적 드물게 기회감염증을 일으키는 진균으로 원인균은 조균속 (*Phycomycetes*)에 속하며, 이 가운데 리조푸스 (*Rhizopus*), 무코르 (*Mucor*) 및 압시디아 (*Absidia*)가 가장 중요한 인체 병원체이다. 이 병은 만성으로 진행하는 경향이 있고, 병약한 환자도 최근의 의술의 발달로 인하여 생명을 연장되고 있기 때문에 그 빈도가 증가되는 추세에 있다.

모균증은 당뇨병 말기 환자, 면역결핍증, 그 밖에 광범위한 스펙트럼의 항생제, 스테로이드 또는 세포독성 치료 등을 받은 환자들에서 가장 흔하게 생긴다. 동맥벽을 잘 침입하여 뇌막뇌염이 생기거나 때에 따라서는 동맥 내로의 진균의 침입이 혈전증을 일으키면 뇌경색이 초래된다.

조직학적 검색으로 H-E 염색을 하든가 또는 특수 진균 염색표본에서 보면, 괴사조직에서 직각으로 분지하는 격막이 없는 폭 6~50 μm의 균사를 관찰할 수 있다 (Fig. 11). 폐나 장관 내에서 진균체는 혈관벽을 침입하기도 하는데 이경우에도 조직학적으로 화농성 괴사병소가 보이며, 여기에서 균사가 잘 관찰된다.

5) 푸사리움증 (Fusariosis)

푸사리움증은 *Fusaium mobiliforme, F. oxysporum, F. solani*에 의해서 일어나는 진균증으로 *Fusaium*의 균사는 *Aspergillus*종과 유사하나 격막이 있는 균사로 두께가 3~8 μm되고 이분법의 분지를 하지 않는 점이 다르다. 불규칙적으로 분지하며 직각 분지인 경우도 많다. 말단부에 chlamydoconidia가 관찰되는 경우도 있다. 배양으로 진균을 확인해야 한다. 조직학적으로 육아종성 염증을 일으키고 중심에 과사를 동반하여 결핵성 결절과 유사하다. PAS염색으로 육아종성 염증 중앙부나 거대세포내에서 균사를 쉽게 발견할 수 있다 (Fig. 12). 주변 혈관을 침투하는 경우도 있다. 폐, 간, 신장 뇌 및 기타 전신 장기에서도 병변을 일으킬 수 있다.

6) Pseudoallescheriasis

*Pseudoallescheria boydii*는 진균종 (mycotoma)의 비교적 흔한 원인중에 하나이며 국내에도 보고가 되어있다. 이진균은 이형태 (dimorphic)상태 즉, 무성형태 *Scedosporium apiospermum*과 유성형태인 *P. boydii*로 관찰된다[18]. 폐에서는 *Aspergillus*와 같이 진균구를 만들기도 한다. 혈관을 침범하여 침범 조직의 경색을 일으키기도 한다. 뇌, 폐, 심장 및 신장을 잘 침범한다. 조직내에서는 중앙부에 화농성 염증을 동반한 육아종성 염증으로 나타나며 진균은 화농부위나 거대세포내에서 발견된다. 직경 2~5 μm의 격막을 가진 균사가 이분법으로 나뉘므로 말단부 또는 중간부에 수포형태의 conidia, chlamydoconidia가 관찰된다. 조직소견상 *Aspergillus*종과 유사하므로 배양으로 확진하는 것이 중요하다.

결 론

진균의 감염은 신체내에서 감염부위에 따라 크게 표층감염, 피부와 피하감염 그리고 심부감염 등으로 나누고 있다. 주로 우리나라에서 발견된 진균증을 중심으로 특징적인 소견 등을 기술하였고 표에 요약하였다. 조직학적으로는 숙주의 반응은 염증성 반응을 일으키지 않는 경우, 비특이성 염증을 일으키는 경우, 육아종성 염증을 일으키는 경우 그리고 진균종을 이루는 경우 등 다양한 병리조직학적 반응을 관찰할 수 있다. 그러나 조직내에서 진균을 확인하는 작업이 주요하며 이는 특수염색과 조직배양 등을 병행하는 것이 중요하다.

참 고 문 헌

1. 김성욱, 김시용, 조백기. 피부사상균증의 병리조직학적 관찰. 대한피부과학회지 1995; 33: 421-429
2. 서순봉. 우리나라의 피부사상균증과 원인균의 변천. 대한의진균학회지 1996; 1: 1-10
3. Chandler FW, Watts JC. Fungal diseases. Anderson's pathology, edited by Damjanov I, Linder J 10th ed. Mosby St. Louis, 1996, pp951-984
4. Kim YP, Won YH, Lee SC, Chun IK. Mycotic disease and their epidemiology in Korea - studies of 6822 cases During 12 years (1976~1987). Chonnam J Med Sci 1988; 1: 115-127
5. Kim DJ, Jo HY, Hong SH, Yi GJ, Lim IH, Oh

CH. A case of cutaneous pseudoallescheriasis. Kor J Med Mycol 1996; 1: 101-106
6. 윤경애, 지제근. 생검재료를 통한 심재성 진균증. 대한병리학회지 1990; 24: 349-357
7. 이유복. 한국의 심부진균증. 대한병리학회지 1980; 14: 1-8
8. 서무규, 성열오, 유기성, 하경임, 김정란. *Fonsecaea pedrosi*에 의한 색소분아진균증 1예. 제48차 춘계학술대회 피부과학회 초록집 1996; 34: 57
9. 김한욱, 손계영, 임철완. *Fonsecaea pedrosi*에 의한 색소분아진균증 1예. 제48차 춘계학술대회 피부과학회 초록집 1996; 34: 58
10. 김태숙, 송계용, 지제근. 피부 색소진균증 1예. 대한병리학회지 1993; 27: 524-530
11. 진소영, 박찬일, 이유복. 색소진균증 1예 보고. 대한병리학회지 1985; 19: 365-367
12. 황호원, 손장신, 서재홍. 국균증 11예. 대한병리학회지 1985; 19: 325-331
13. 최완주, 장희경, 이선경. 소아성 당뇨병에 속발한 뇌칸디다증의 부검 1예. 대한병리학회지 1984; 18: 293-297
14. 김재승. Cryptococcal meningitis 5예. 대한병리학회지 1982; 16: 476-482
15. 정동규. 전신성 Crytococcosis. 대한병리학회지 1989; 15: 477-481
16. 최태열, 김춘원, 김기홍. *Coccidioidomycosis* 1예 대한병리학회지 1978: 12: 199-206
17. 권건영, 윤철희, 김상표, 박관규, 장은숙. *Pneumocystis carinii* 폐렴의 기관지폐포세정액: 세포학적 및 전자현미경적 소견. 대한세포병리학회지 1994; 5: 1
18. Kim DJ, Jo HY, Hong SH, Yi GJ, Kim IH, Oh CH. A case of cutaneous pseudoallescheriasis. Kor J Med Mycol 1996; 1: 101-105

LEGENDS FOR FIGURES

Fig. 1. Tinea capitis involving the hair shaft, showing PAS positive organism, *Microsporum canis* (H & E stain, ×100).

Fig. 2. Follicultis caused by *Pityrosporum*, showing perforation of hair follicle with neutrophilic infiltration and spores in the follicle (H & E stain, ×100).

Fig. 3. Chromoblastomycosis with sclerotic bodies, showing yellow pigmented spores in the sclerotic background (H & E stain, ×200).

Fig. 4. Rhinosclerosis of the nasal mucosa, showing many microsporangia within the macrosporangia with inflammation (H & E stain, ×100).

Fig. 5. Sporotrichosis of the skin, showing pustules in the epidermis with pseudoepitheliomatous hyperplasia (H & E stain, ×100).

Fig. 6. Granulomatous inflammation of the sporotrichosis, showing asteroid body in the histiocytic and neutrophilic infiltration with pseudoepitheliomatous hyperplasia (H & E stain, ×200).

Fig. 7. *Aspergillus* infection in the lung, showing fungus ball within the dilated bronchial lumen in the bronchiectasis patients (H & E stain, ×40).

Fig. 8. *Aspergillus fumigatus* of the fungus ball, showing acute branched hyphae (Gomori Methenamine stain, ×100).

Fig. 9. *Candida* infection of esophagus mucosa, showing hyphae and yeast-like organism in superficial layer (PAS stain, ×200).

Fig. 10. *Cryptococcus* (*C. neoformaans*) infection of the skin, showing many histiocytes and PAS positive yeast-like thick walled organsims (Mucicarmine stain, ×200).

Fig. 11. Mucormycosis, showing broad and irregulary branched hyphae in the skin (Gomori methenamine stain, ×200).

Fig. 12. Fusariosis (*F. solani*), showing PAS positive hyphae within the granulomatous inflammation and central necrosis (PAS stain, ×100).

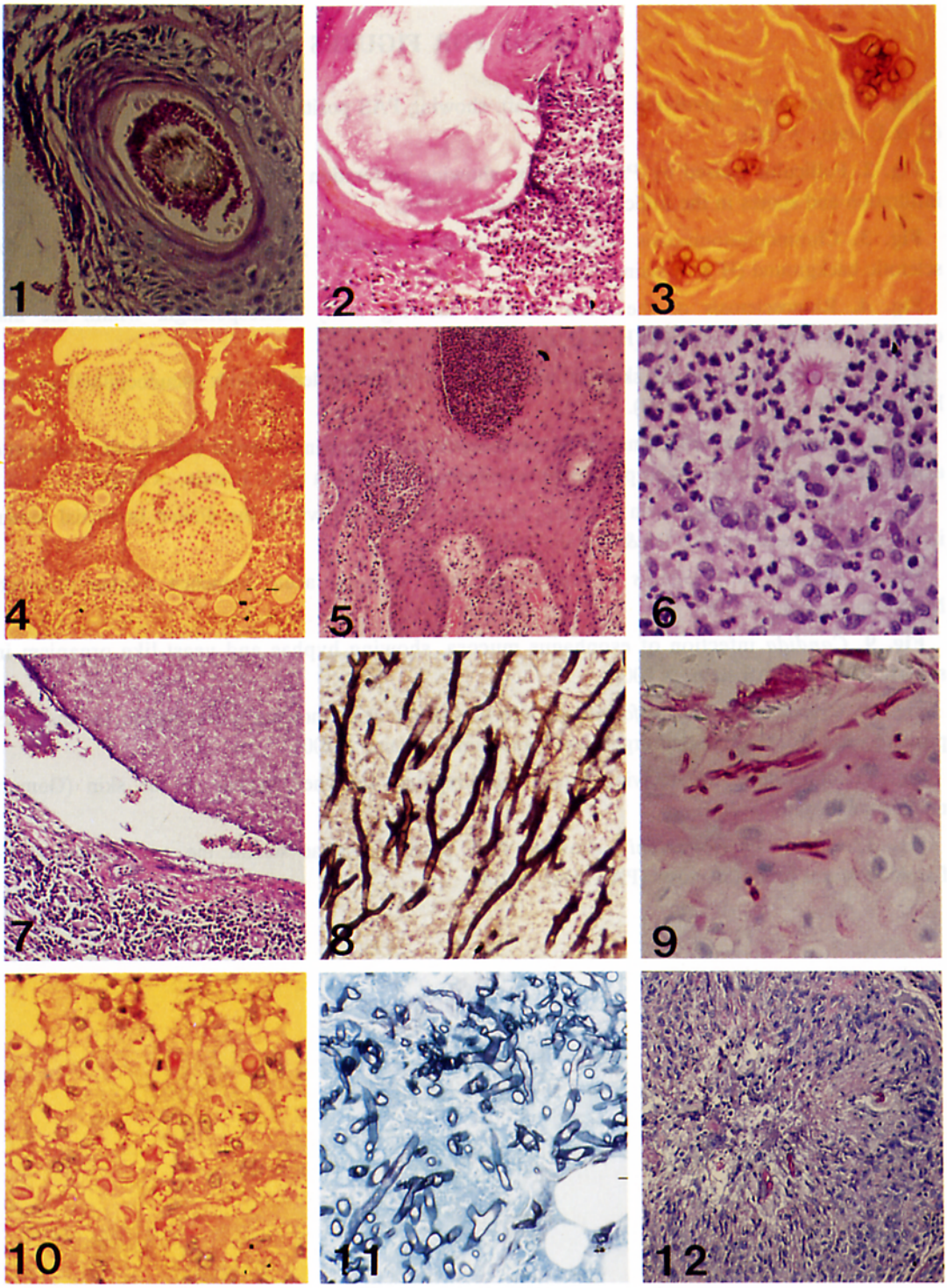
1
2
3
4
5
6
7
8
9
10
11
12