*Trichophyton violaceum*에 의한 Black Dot Ringworm 1예

부산대학교 의과대학 피부과학교실

이재봉 · 권경술 · 정태안 · 장호선 · 오창근

=Abstract=

A Case of Black Dot Ringworm Caused by *Trichophyton violaceum*

Jae Bong Lee, Kyung Sool Kwon, Tae Ahn Chung, Ho Sun Jang and Chang Keun Oh

Department of Dermatology, Pusan National University College of Medicine, Pusan, Korea

Tinea capitis is a dermatophytosis of the scalp and associated hairs that is caused by the species of genera *Microsporum* and *Trichophyton*. It commonly affects children. Black dot ringworm (BDR) can be caused by *Trichophyton tonsurans* and *Trichophyton violaceum*. We report a 82-year-old woman with diffuse hair loss and black dots on the frontal scalp, and an erythematous annular scaly patches on the forehead. Endothrix invasion of the hair was shown on the 20% KOH mount. In fungus culture, slow growing violaceous verrucous colonies were obtained from the scalp and face. Microscopic findings revealed irregular branching hyphae and numerous chlamydospores. Histologic findings of the scalp showed numerous PAS positive fungal elements in the hair. Griseofulvin was administrated at the dose of daily 1000mg for 3 weeks, but no clinical and mycological improvement were obtained and tenderness and pustules were developed. Terbinafine at the dose of daily 250mg was administrated for 6 weeks, and clinical and mycologic improvement were obtained and damaged scalp hairs were replaced by intact hair shaft. There has been no recurrence for 8 months. To our best knowledge, this is the first case of BDR caused by *T. violaceum* in the Korean literature. **[Kor J Med Mycol 3(1): 39-42]**

Key Words: Black dot ringworm, *Trichophyton violaceum*, Terbinafine

서 론

Black dot ringworm (이하 BDR)은 모내 (endothrix) 사상균인 *Trichophyton tonsurans* (이하 *T. tonsurans*), *Trichophyton violaceum* (이하 *T. violaceum*)에 의해 발생하는 두부백선의 한 형태이다[1]. 이러한 모내 사상균의 침범으로 모발이 약해져 두피 아래 또는 두피 표면 높이에서 모발이 부서져 남아있는 모발이 임상적으로 검은 점모양으로 관찰된다[1,2]. *T. violaceum*은 국내에서 드물게 분리되는 균주로 이 균주에 의한 BDR형태의 두부백선은 국내문헌상 아직 보고된 바가 없다. 저자들은 82세 여자 노인에서 발생한 *T. violaceum*에 의한 BDR형태의 두부백선을 경험하고 문헌고찰과 함께 보고하는 바이다.

증 례

환 자: 김 O O, 82세, 여자

본 증례의 요지는 1997년 5월 대한의진균학회 학술대회에서 발표되었음.

†별책 요청 저자: 이재봉, 602-739 부산광역시 서구 아미동 1가 10번지 부산대학병원 피부과

초진일: 1996년 3월 5일

주 소: 1) 홍반성의 탈모반과 산재된 검은 점 모양의 모발

2) 이마에 발생한 경계가 명확한 인설로 덮인 홍반성 반

현병력: 내원 약 3년전 전두부 두피에 소양감을 동반한 홍반성 반이 발생하여 가끔씩 개인 피부과의원에서 치료받았으나 증세의 호전과 악화를 반복하였다. 내원 약 9개월전부터 전두부와 두정부에 모발 소실이 심해졌으며, 내원 1개월전부터 이마에도 홍반성 인설성 반이 발생하였으며 심한 소양증을 호소하였다.

가족력: 특기사항 없음.

과거력: 특기사항 없음.

피부 소견: 내원 당시 전두부 및 두정부에 탈모반과 탈모반내 산재된 검은 점 모양의 모발이 관찰되었으며 (Fig. 1), 이마에 홍반성 환상의 반들이 관찰되었다 (Fig. 2).

검사 소견: 일반혈액검사, 소변검사, 간기능검사, 신기능검사, 흉부X선검사에서 음성내지 정상 소견을 보였다.

진균검사 소견: 탈모반에서 시행한 우드등 검사에서 형광이 관찰되지 않았으며 감염된 모발의 진균도말검사에서 모발내에 포자들을 관찰할 수 있었으며 (Fig. 3), 안면부의 홍반성 판에서 시

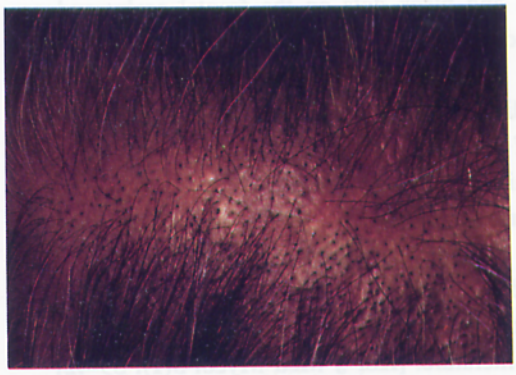

Fig. 1. Diffuse hair loss and black dot hairs on the frontal scalp.

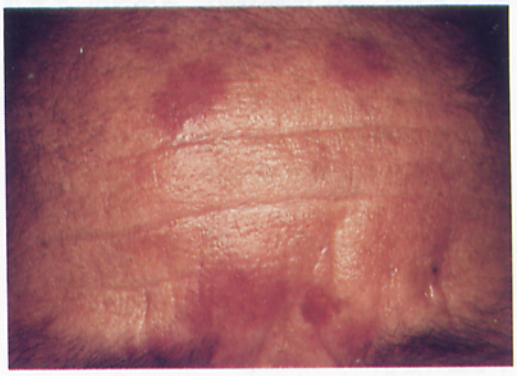

Fig. 2. Erythematous scaly patches on the forehead.

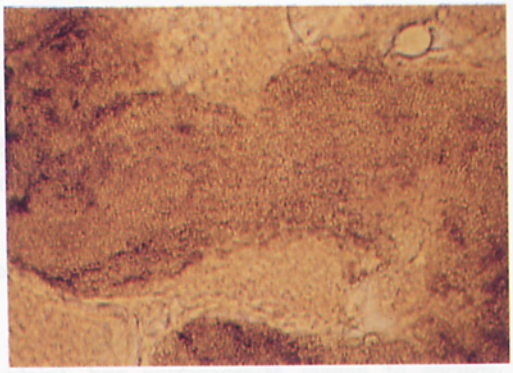

Fig. 3. Numerous spores in the infected hair (20% KOH, ×400).



Fig. 4. Violaceous verrucous colonies after 4 weeks' incubation at room temperature.

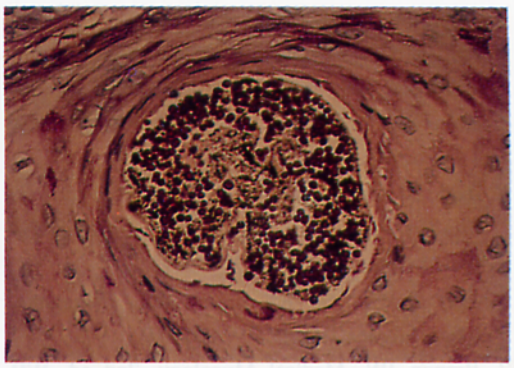

Fig. 5. Numerous PAS positive fungal elements in the hair (PAS stain, ×200).

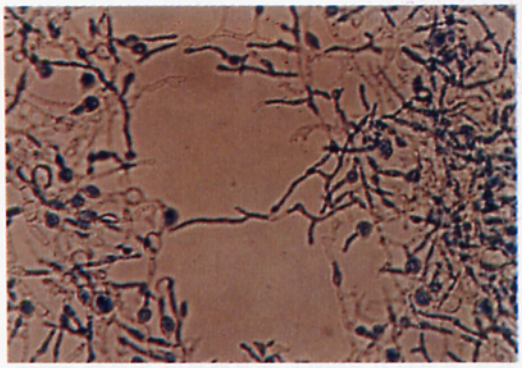

Fig. 6. Irregular branching bizzare septated hyphae and chlamydospores on slide culture (Lactophenol cotton blue, ×200).

행한 진균도말검사에서도 균사를 관찰할 수 있었다. 감염된 모발의 Saubouraud dextrose배지를 이용한 진균배양검사상 실온에서 4주에 걸쳐 매우 느리게 성장하는 우췌상의 짙은 자주색 집락들을 관찰할 수 있었으며 (Fig. 4), thiamine첨가시 2주째 집락 형성을 관찰할 수 있었다. 안면부의 진균배양에서도 동일한 소견이 관찰되었으며 연속적으로 2회 실시한 배양에서도 동일한 진균배양소견을 보였다. 슬라이드 배양상 불규칙하게 뻗어나가는 균사 및 많은 후막포자 (chlamydospore)를 관찰할 수 있었다 (Fig. 5).

병리조직학적 소견: 전두부의 탈모반에서 시행한 피부생검소견 상 상부 진피에 많은 염증세포의 침윤이 관찰되었으며, Periodic Acid Schiff (이하 PAS) 염색에서 모발내에 많은 포자와 균사가 관찰되었다 (Fig. 6).

치 료: 매일 griseofulvin 1000mg을 3주간 투여하였으나 임상적 호전 없이 압통과 농포가 발생하여 griseofulvin을 중지하였다. 소양증 및 2차감염의 치료를 위하여 부신피질 호르몬제와 항생제를 1주간 병용한 후, 매일 terbinafine 250mg을 6주간 투여하였으며 투여 3주 후부터 임상적 및 균학적 호전을 보였다. 투여 중지 후 8개월이 지난 현재까지 재발은 관찰되지 않았다.

고 찰

BDR 형태의 두부백선은 *T. tonsurans*와 *T. violaceum*에 의해 발생하며 이들 모두 인체 친화성 (anthropophilic)균주이다[1]. 임상 양상이 다양하게 나타날 수 있으며 미만성 인설, 적은 모발 소실, 경미한 염증 소견만 보이면 지루성 피부염, 아토피 피부염, 건선 등으로 오인될 수 있다[1,3]. 두부백선은 대개 사춘기 이후 사라지는 경향이 있으나 BDR에서는 사춘기 이후 성인까지 지속할 수 있고 대부분의 두부백선이 아동에 호발하는데 비하여 *T. violaceum*에 의한 BDR은 본 증례와 같이 성인 및 노인에 많이 발생하고[4,5], 만성적인 경과를 취한다[4]. *T. violaceum*은 주로 의류 및 수건을 통해 사람으로 전파되는 것으로 알려져 있으며, 중동 및 극동 아시아, 지중해 연안의 유럽, 아프리카 남부, 멕시코 지방에 분포한다[6,7]. 국내에서는 진해지역[8]과 1980년 제주도[9]에서 일부 분리되었다. 그 외 다른 지역에서는 매우 드물게 보고되고 있으나[10,11] BDR형태의 두부백선은 보고된 바 없다. *T. violaceum*은 두부백선외에도 체부백선, 조갑백선을 유발할 수도 있으며, 비전형적인 임상 양상으로 피부에 우췌상 병변 및 심재성 농양, 피부 및 망상내피계, 골, 림프절을 침범한 전신성 병변 등[12,13,14]이 보고 되었으며 국내에서는 김 등[15]이 육아종을 형성한 예를 보고한 바 있다. BDR은 진균이 각피 (cuticle)가 불완전한 근위부 모피질을 통해 모발내에 침입하여 근위부 각질화 모피질내 집락을 형성한 후 균사들이 분절 포자 (arthrospore)로 전환 후 모발의 성장과 함께 모낭 상부로 이동하여 모낭 누두부에서 모피질은 분절 포자로 완전히 대치되고 약화된 모발이 모낭 누두부에서 부서져 임상적으로 검은 점 모양으로 나타난다[4]. *T. violaceum*은 배양시 매우 느리게 성장하며 표면은 우췌상을 띄거나 주름져 보이고 짙은 자주색 집락이 관찰되며 thiamine

함유시 보다 빨리 성장한다[6,7]. 슬라이드배양시 불규칙하게 분지하는 균사와 후막포자가 많이 관찰되나 분생자 (conidia)는 관찰되지 않는다[6]. 그러나 thiamine을 함유한 배지에서는 소분생자 (microconidia)와 대분생자 (macroconidia)가 관찰될 수 있다[6,7]. 본 증례에서도 실온에서 배양 4주만에 짙은 자주색의 우췌상 집락이 관찰되었으며 thiamine 첨가한 배지에서는 2주만에 균집락이 형성되었고 슬라이드배양상 *T. violaceum*의 소견이 관찰되었으나 thiamine 첨가시에도 분생자는 관찰되지 않았다. 두부백선의 치료에 griseofulvin이 흔히 사용되나 ketoconazole, itraconazole, terbinafine 등도 효과적으로 사용될 수 있다[16~18]. *T. violaceum*에 의한 두부백선의 경우 terbinafine이 효과적이라는 보고들이 있다[17,18]. 본 증례는 3년간 만성적인 두피의 소양증 및 인설이 발생하여 만성 습진으로 진단 후 개인 의원에서 치료 중 내원 9개월전부터 탈모반이 발생하여 두부백선으로 진단되었다. 이와 같이 BDR은 경미한 염증 소견과 인설만 관찰되며 탈모반이 동반되지 않는 경우 만성 습진으로 오진될 수 있으므로 감별 진단에 유의하여야 할 것이다. 본 증례는 griseofulvin으로 3주간 치료하였으나 임상적 및 균학적 호전이 없이 압통과 농포가 발생하여 중단 후 terbinafine으로 6주간 치료 후 임상적 및 균학적 호전을 보였다. 이상 국내에서는 드물게 분리되는 균종인 *T. violaceum*에 의한 BDR형태의 두부백선에서 griseofulvin에 저항을 보여 terbinafine으로 치료한 증례를 경험하고 문헌 고찰과 함께 보고하였다.

참 고 문 헌

1. Martin AG, Kobayashi GS. Superficial fungal infection: dermatophytosis, tinea nigra, piedra. In : Fitzpatrick TB, Eisen AZ, Wolff K, Freedberg IM, Austen KF, eds. Dermatology in General medicine, 4th ed. New York: McGraw-Hill Inc, 1993: 2427-2431
2. Elewski BE, Rudolph AH. Tinea capitis. In: Demis DJ: Clinics in dermatology. 22nd revision. vol. 3, Philadelphia: Lippincott, 1995: 17-11: 1-24
3. Honig PJ, Smith LR. Tinea capitis masquerading as atopic or seborrheic dermatitis. J Pediatr 1979; 94: 604-605
4. Lee JY, Hsu ML. Pathogenesis of hair infection and black dots in tinea capitis caused by *Trichophyton violaceum:* a histopathological study. J Cutan Pathol 1992; 19: 54-58
5. Dekio S, Jidoi J, Yamada Y. Black dot ringworm: The first report of a patient from the San'in district. J Dermatol 1994; 21: 128-132
6. Frey D, Oldfield RJ, Bridger RC. Pathogenic fungi. London, Wolfe, 1979: 68-69
7. Rippon JW. Medical Mycology. 2nd ed, WB Saunders, Philadelpia, 1982: 232-233
8. 노백희, 주병선. 진해지구에 있어서의 피부사상균분포에 관한 연구. 해군군의단 잡지 1960; 3: 81-98
9. 김순택, 김충절, 서순봉. 제주도의 두부백선. 대한의학협회지 1980; 20: 991-997
10. 서순봉. 우리나라 피부사상균증의 원인균의 변천. 대한의진균학회지 1996; 1: 1-10
11. 전인기, 임미혜, 이승철, 원영호. 전남지방 두부백선의 임상 및 진균학적 관찰 (1986-1995). 대한의진균학회지 1996; 1: 83-89
12. Swart E, Smith FJA. Trichophyton violaceum abscess. Br J Dermatol 1979; 101: 177
13. Ravaghi M. Superficial and deep granulomatous lesions caused by *Trichophyton violaceum.* Cutis 1976; 17: 976
14. Kamalam A, Yesudian P, Thambia AS. An unusual presentation of *Trichophyton violaceum* infection. Br J Dermatol 1977; 96: 205
15. 김양안, 이광훈, 이정복 등. *T. violaceum*에 의한 육아종 1예. 대피지 1989; 27: 304-307
16. Frieden IJ, Howard R. Tinea capitis: epidemiology, diagnosis, treatment, and control. J Am Acad Dermatol 1994; 31: S42-46
17. Alvi KH, Igbal N, Khan AK, et al. A randomized double blind comparative study of terbinafine (Lamisil) vs griseofulvin in tinea capitis [Poster]. presented at Dermatology 2000, Viena, Australia, 1993.
18. Haroon TS, Hussain I, Aman SS, et al. A randomized double-blind, comparative study of terbinafine vs griseofulvin in tinea capitis. J Dermatol Treat 1992; 3(Suppl 1): 25-27