피부 모균증 1예

조선대학교 의과대학 피부과학교실

김시용 · 김영조 · 정병수

=Abstract=

A Case of Cutaneous Mucormycosis

Si Yong Kim, Young Jo Kim and Byoung Soo Chung

Department of Dermatology, Chosun University Medical School, Kwangju, Korea

Mucormycosis occurs primarily in patients with severe underlying illness, especially leukemia, lymphoma, and uncontrolled diabetes mellitus. Cutaneous mucormycosis is somewhat less frequently associated with systemic illness than other forms of mucormycosis. The associated mortality is significantly less than that related to rhinocerebral form. More recent reports have shown that primary cutaneous mucormycosis has emerged as an important form of the disease. It develops where a break in the integrity of the skin has occurred as a result of surgery, burn, or other forms of trauma.

We report a case of primary cutaneous mucormycosis in a healthy person without systemic illness, which was successfully treated with amphotericin B therapy for 2 weeks.

[Kor J Med Mycol 3(2): 200-204]

Key Words: Cutaneous mucormycosis, Amphotericin B

서 론

모균증 (mucormycosis)은 주로 Mucorales목의 Mucor, Rhizopus, Absidia속의 진균에 의한 감염증으로 모균증에 의한 피부 병변은 크게 세가지 형태로 발생될 수 있다[1]. 첫째는 뇌부비동 감염에서 동반되는 피부 침범이며, 둘째는 전신성 모균증 환자에서 색전증이나 경색의 결과로 피부 병변이 발생되는 것이고, 셋째는 최근 주목을 받고 있는 경우로서 피부 장벽의 파괴로 발생되는 피부의 일차 감염이다. 피부의 일차 감염은 피부의 화상이나 수술 등 외상을 받은 환자나, 당뇨병 등의 대사장애 질환 또는 면역억제 환자에서의 작은 외상으로 발생할 수 있으며, 소수의 HIV감염 환자에서도 보고된 바 있다.

피부 모균증은 빠르게 진행되고, 사망율이 높은 뇌부비동 감염에 비하여 전신 질환 동반이나 사망율이 낮은 것으로 알려져 있다[2,3]. 저자들은 동반된 전신 질환이 없는 건강한 성인의 피부에 원발성으로 발생하였으며, amphoteridcin B 치료에 반응을 보인 피부 모균증 1예를 경험하여 보고한다.

증 례

환 자: 32세, 여자

주 소: 우측 손목에 발생한 동통성 궤양

현병력: 환자는 내원 약 12년 전부터 우측 전박부에 미만성의 홍반성 반이 발생되었으며, 확실한 진단을 받지 못한 상태에서 증세에 따른 치료를 간헐적으로 받아 오던 중 내원 6개월 전부터는 손목 주위의 병변 내에서 동통을 동반한 심한 홍반성 종창과 궤양이 발생하였다.

†별책 요청 저자: 김시용, 501-140 광주광역시 동구 서석동 588 조선대학교 부속병원 피부과학교실

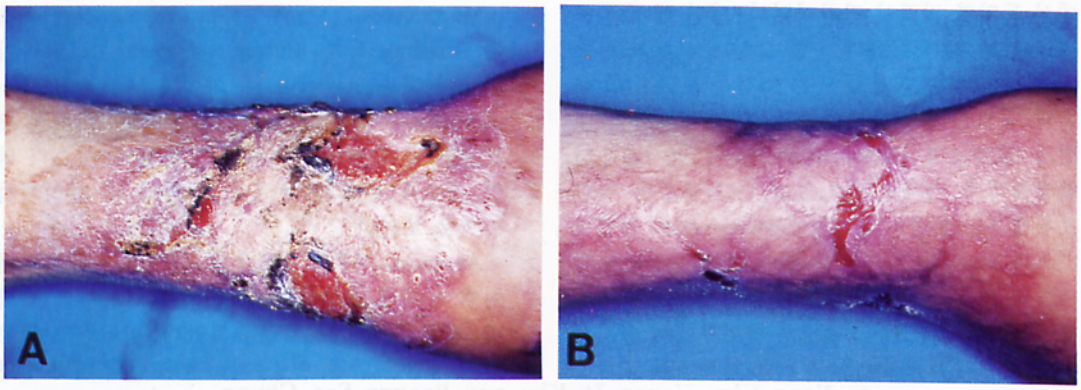

Fig. 1. Right wrist showing edematous swelling and angular ulceration with crust formation (**A**). Clinical appearance after 2 weeks of antifungal therapy with intravenous amphotericin B (**B**).

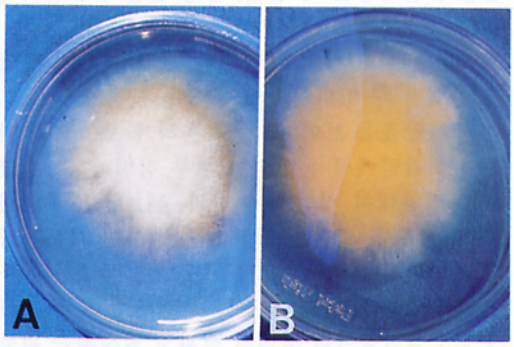

Fig. 2. Rapidly growing, whitish wooly colony on Sabourauds dextrose agar at 25℃ for 3 days (**A**). Reverse is yellow (**B**).

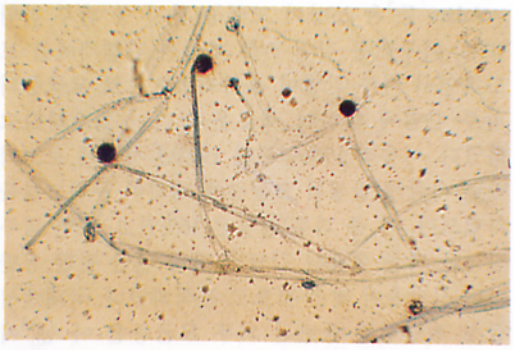

Fig. 3. The mycelium gives rise to sporangiophores which bear spherical sporangia with sporangiospores (Lactophenol cotton blue stain, x200).

가족력 및 과거력: 특이 사항 없음.

신체검사 소견: 피부 소견 외에 특이 사항 없음.

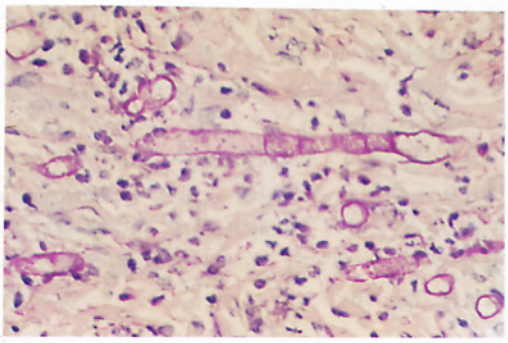

Fig. 4. Multiple nonseptate hyphae seen in cross section and broad ribbon-like fungal hyphae (H & E stain, x100).

피부 소견: 인설을 동반하고, 경계가 비교적 명확한 홍반성의 반이 우측 팔에 광범위하게 존재하였고, 특히 손목 주위에서는 압통을 동반한 홍반성의 부종과 경계가 불규칙한 궤양 그리고 삼출 및 가피가 관찰되었다 (Fig. 1A).

검사 소견: 일반 혈액 검사, 소변 검사, 간기능 검사 및 흉부 X선 검사는 정상 범위나 음성이었으며, 세포면역 검사 (multitest® CMI) 상 tetanus toxoid 항원과 old tuberculin에 양성 반응을 보였다.

진균학적 소견: 생검 조직으로 cycloheximide가 포함된 Sabourauds dextrose agar배지와 포함되지 않은 배지에 25℃, 3일 배양한 결과 cycloheximide가 포함된 배지에서는 배양되지 않았으며, cycloheximide가 포함되지 않는 배지에만 배양되었다. 배양 검사는 두번 실시하였고, 두번째 검사에서는 배지의 15 부위에 접종하였으며 9 부위

에서 동일한 집락이 관찰되었다. 평판 배지에 계대 배양한 결과 흰색의 솜털 모양 균사체가 빠르게 자라 배지 표면을 뒤덮는 소견을 보였으며, 배지의 뒷면은 황색이었다 (Fig. 2). 현미경학적 소견상 모자낭병 (sporangiophore)들이 균사로부터 불규칙하게 기시하고 있었고, 모자낭병의 말단 부위에서는 원형의 포자낭 (sporangium)이 관찰되었으며, rizoid는 발견할 수 없는 등 Mucor속의 형태학적 소견과 일치하는 소견을 보였다 (Fig. 3).

병리조직학적 소견: 궤양의 변연부에서 실시한 조직 생검의 hematoxylin & eosin염색에서 표피는 극세포증과 표피능의 연장을 보였으며, 상부와 중간의 진피 내의 혈관 주위에 단핵구성 염증세포의 침윤 및 다핵성 거대세포가 관찰되었다. 침윤된 염증세포들 사이에 매우 폭이 넓은 리본 모양의 균사가 관찰되었으며, 직각으로 절단된 균사의 횡단면은 크기가 다양한 원형 내지 타원형으로 속이 빈 형태를 보였고, 균사의 벽은 비교적 두꺼웠다 (Fig. 4).

치료 및 경과: Ketconazole을 3주간 경구투여하였으나 병변은 호전되지 않았으며, amphotericin B를 2주간에 걸쳐 350mg을 정맥 주사한 결과 홍반성 부종 및 궤양의 현저한 호전을 관찰할 수 있었다 (Fig. 1B).

고 찰

"Phycomycosis"는 Phycomycetes의 감염으로 Emmons[4]에 의하여 명명되었으나 현재 Phycomyctes는 진균 분류학자들에 의하여 독립된 강 (class)으로 인정되지 않고 있으며[5], 이러한 Phycomyctes에 속하였던 진균들은 최근의 분류에 의하면 Protoctista계의 Chytridiomycota와 Oomycota 문에 속하는 원생생물이거나 진균계의 Zygomycota 등에 해당하는 진균들이라 할 수 있다[6]. 또한 Clark[7]는 Mucorales 목 (order)의 감염에 의한 Mucormycosis 그리고 Entomophthorales목의 감염에 의한 Entomophthoramycosis로 구분하여 명명할 것을 제안하였다. Phycomycosis라는 병명은 분류학자들에 의하여 인정되지 않고 있으나 일반 의학분야에서 Mucoralse와 Entomophthoralse의 두 목에 속하는 많은 진균들에 의한 감염에 대하여 흔히 이용되고 있으며, 특히 형태학적으로 Phycomycetes와 일치하나 배양에 의하여 확인되지 않은 진균증에 대하여 폭넓게 명명되고 있다[8].

Mucormycosis (모균증)는 Zygomycetes강에 속하는 Mucorales목의 Mucor, Rhizopus, Absidia속의 진균이 흔한 원인이며, 이 외에도 Mortierella, Hyphomyces속의 진균이 원인일 수 있다[9]. 이처럼 모균증은 여러 진균에 의하여 발생될 수 있으나 원인 균주에 관계 없이 동일한 임상 및 병리학적 소견을 보인다.

Abramson 등[10]은 모균증의 임상형을 해부학적 침범 부위에 따라 뇌부비동, 흉부, 복부-골반 및 위, 피부 모균증으로 분류하였다. 이러한 모균증의 임상형은 연령, 인종, 지리적 조건에 따라 영향을 받는 것 보다는 감염되는 환자의 유발 인자와 원인균의 침입 경로에 따라 다른 형태를 보인다. 당뇨병성 산증 (acidosis)에서는 뇌부비동 감염, 백혈병과 임파종은 폐 감염, 영양 결핍이나 면역억제된 소아에서는 위장관 감염이 흔하다[11~14].

모균증에 의한 피부 병변은 크게 세가지 형태로 발생될 수 있다[1]. 첫째 형태는 진행이 빠르고, 높은 사망율을 보이며, 가장 흔하게 보고되는 뇌부비동 감염에서 동반되는 피부 침범이다[8]. 감염은 부비동에서 시작하여 안와, 뇌, 비부 주위의 피부 등 주변 조직을 빠르게 침범하여 피부점막의 궤양과 검은 건조 가피를 수반한 삼출물과 부종을 특징으로 한다. 두번째는 전신성 모균증 환자에서 색전증이나 경색의 결과로 발생되는 피부 병변으로 홍반성 반으로 시작되어 수포나 궤양 또는 경화성 결절로 나타날 수 있다[15,16]. 세번째는 최근 주목을 받고 있는 경우로서 피부 장벽의 파괴로 발생되는 피부의 일차 감염이다[2,8,17],

Adam 등[2]은 25명의 모균증 환자 중 피부 감염 10예, 뇌부비동 감염 9예, 파종성 감염 3예를 보고하면서 피부 감염이 증가되었으므로 모균증의 피부 감염에 대하여 새로운 인식이 필요하다고 하였다. 아울러 1966년부터 1993년 사이에 보고되었던 사람에 발생된 모균증에 대하여 문헌고찰을 하였으며, 이 중 피부 감염은 16%였고, 또한 피부 감염은 다른 형태의 감염과 달리 전신 질환 동반이나 사망율이 낮은 것으로 분석하였다. 국내에서 급성 백혈병과 동반된 피부 모균증을 이 등[18]이 보고한 바 있다.

피부 모균증은 하지 및 상지에 호발하고, 그 외에 머리와 목, 복부, 흉부, 등, 외음부의 순으로 호발한다. 피부 모균증을 유발하는 국소적 인자로는 수술, 화상, 오토바이 사고로 인한 외상, 주사기 사용, 칼로 인한 상처, 곤충 자상, 외과적 수

기 중 오염된 소독, 그리고 여러 형태의 외상 및 기존 피부 질환 등이 있다[2]. 따라서 피부 모균증의 임상 소견은 다양하게 나타날 수 있다. 병변은 무통성의 만성적인 궤양의 형태로 발생되거나 또는 감염이 표재성으로 발생되어 특별한 치료 없이 자연 치유되는 경우도 있으며, 때로는 감염이 피하 근막까지 확장되고 빠르게 진행되어 철저한 데브리망이 필요한 형태로 발생되기도 한다[2,19,20]. 본 증례의 경우 환자의 전신 건강은 양호하였으며, 동반된 전신 질환은 없었다. 수년간 지속된 미만성의 홍반성 병변 내에 갑자기 동통을 동반한 심한 홍반성 종창과 궤양이 발생되었으며, 이러한 급성 병변에서 진균이 증명된 것으로 보아 기존의 만성 피부 병변에 의한 국소적인 항상성 유지의 장애나 면역 기전의 이상이 유발인자로 작용하였을 가능성도 있는 것으로 생각되었다.

진단을 위한 배양 검사시 모균증은 조직을 깊이 침범하는 경향이 있기 때문에 병변의 표면으로 부터 면봉으로 검체를 채취하는 경우 음성의 배양 결과를 보일 수 있으므로 조직 생검을 시행하여 조직 배양을 하는 것이 바람직하다[5,17]. 모균증은 괴사성 병변의 병리조직학적 소견으로 확진될 수 있다[9]. 균사의 폭은 매우 넓고, 불규칙한 분지 (branching)를 갖고 있으며, 격막은 찾아보기 어려운 특징을 보인다. 다른 진균을 증명하는 PAS 염색과 같은 특수 염색이 아닌 일반 hematoxylin & eosin염색으로도 쉽게 관찰될 수 있는 특징을 갖고 있으며, 균사의 벽이 매우 두꺼워 균사의 횡단면은 선충강 (nematode)이나 *Coccidioides immitis*의 속이 빈 spherule로 오인될 수도 있다. 또한 조직 내에서 모균증의 균사는 Aspergillus의 균사와 감별하여야 하며, Aspergillus의 균사는 보다 폭이 좁고, 규칙적인 분지와 많은 격막을 보이며, 일반 hematoxylin & eosin염색보다 특수 염색으로 보다 증명하기가 용이하다. 본 증례에서도 폭이 넓은 리본 모양의 균사 및 원형의 횡단면을 볼 수 있었으며, 이러한 균사는 hematoxylin & eosin 염색에서 쉽게 관찰할 수 있었다.

모균증을 야기하는 Mucorales는 cycloheximide가 포함되지 않은 Sabouraud배지에 잘 자라며, 배지에 접종 후 12 내지 18시간 만에 자라는 것을 관찰할 수 있을 정도로 성장속도가 빠르다[9]. Mucorales에 속하는 진균들은 흔한 오염균으로 단순히 배양되었다는 사실만으로 확진할 수는 없으며, 보다 정확한 진단을 위해서는 반복된 배양이나 배지에 많은 접종을 실시하여 일정한 수 이상의 동일한 균주가 배양되거나 특징적인 병리조직학적 소견이 뒷받침 되어야 한다. 모균증을 흔히 야기하는 진균으로 Rhizopus, Absidia, Mucor가 있으며, 이들은 현미경하에 관찰시 서로 다른 형태학적 소견을 보인다[21,22]. Rhizopus는 모자낭병 (sporangiophore)들이 군집을 이루어 rhizoid 위에서 바로 기시하며, Absidia의 모자낭병은 rhizoid와 rhizoid 사이의 중간 부위에서 기시하고, Mucor에서는 rhizoid가 관찰되지 않는다. 본 증례에서 배양된 균주는 종을 정확히 동정하지는 못하였으나 원형의 포자낭, 모자낭병 형태, rhizoid가 관찰되지 않은 점 등으로 보아 Mucor속에 속하는 것으로 사료되었다.

모균증은 환자에 따라 감염 형태나 정도가 다양하기 때문에 효과적인 치료법을 선택하는 것이 어려울 수 있다. 표재성 감염인 경우 치료하지 않아도 소실될 수 있지만, 감염정도에 따라 절단, 데브리망, amphotericin B 사용이 필요하고 이러한 치료에도 반응을 보이지 않는 경우도 있다[23~25]. Amphotericin B는 효과가 있는 유일한 약제로 건강한 사람에서 발생한 피부 모균증의 경우 약물 치료만으로도 효과가 우수하며, 본 증례의 경우에도 처음 ketokonazole 투여 시 반응을 보이지 않았으나, amphotericin B를 2주간에 걸쳐 350mg 정맥 주사한 결과 현저한 증세의 호전을 보였다.

참 고 문 헌

1. Longley BJ. Fungal disease. In: Elder D, Eleniteas R, Jaworsky C, et al. Lever's Histopathology of the skin. 8th ed. Philadelphia: JB Lippincott, 1997: 525-528
2. Adam RD, Hunter G, Di Tomasso J, Cormerci G Jr. Mucormycosis: Emerging prominenece of cutaneous infections. Clin Inf Dis 1994; 19: 67
3. Calle S, Klatsky S. Intestinal phycomycosis. Am J Clin Pathol 1966; 45: 264-272
4. Emmons CW. Phycomycosis in man and animals. Riv Pathol Vegetable 1964; 4: 329-337
5. Sugar AM, Rinaldi MG. Deep mycosis. In: Moshella SL, Hurley HJ. Dermatology. 3rd ed. Philadelphia: WB. Saunders, 1992; 936-937
6. de Hoog GS, Guarro J. Atlas of clinical fungi.

Netherands: CBS, 1995: 1-5
7. Clark BM. Epidemiology of phycomycosis. In: Wolstenholm GEW, Porter R. Systemic mycosis, eds. London: J&A Churchill, 1968
8. Kwon-Chung KJ, Bennett JE. Mucormycosis. In: Kwon-Chung KJ, Bennett JE. Medical mycology. Philadelphia: Lea & Febiger, 1992: 524
9. Rippon JW. Medical mycology. philadelphia: Saunders, 1982; 615-637
10. Abramson E, Wilson D. Rhinocerebral phycomycosis in association of diabetic ketoacidosis: Report of two cases and a review of clinical and experimental experience with amphotericin B theraphy. Ann Intern Med 1967; 66: 735-742
11. Lehrer RI, Howard DH, Sypherd PS, et al. Mucormycosis. Ann Intern Med 1980; 93: 93-108
12. Bigby TD, Serota ML, Tierney LM Jr, Mattay MA. Clinical spectrum of pulmonary mucormycosis. Chest 1986; 89: 435-439
13. Mayer RD, Rosen P, Armstrong D. Phycomycosis complicating leukemia and lymphoma. An Intern Med 1972; 77: 871-9
14. Thomson SR, Bade PG, Taams M, Chrystal V. Gastrointestinal mucormycosis. Br J Surg 1991; 78: 952-954
15. Kramer BS, Hernandez AD, Reddick RL, et al. Cutaneous Infarction. Arch Dermatol 1979; 113: 1075
16. Meyer RD, Kaplan MH, Ong M, Armstrong D. Cutaneous lesions in disseminated mucormycosis. JAMA 1973; 225: 737
17. Rabin ER, Lundberg GD, Mitchell ET: Mucormycosis in severely burned patients. N Engl J Med 1961; 264: 1286-1289
18. 이상학, 은희철, 이유신. 급성 백혈병과 동반된 피부 모균증 1예. 대피지 1989; 27: 440-443
19. Hammond DE, Winkelmann RK. Cutaneous phycomycosis. Arch Dermatol 1979; 115: 990-2
20. Sheldon DL, Johnson WC. Cutaneous mucormycosis: Two documented cases of suspected nosocomial cause. JAMA 1997; 241: 1032-4
21. Fisher F, Cook NB. Fundamentals of diagnostic mycology. 1st ed. Philadelphia: WB. Saunders, 1998: 86-96
22. Moor SM, Jaciow DM. Mycology for the clinical laboratory. 1st ed. Virginia: Reston-Hall, 1979: 1-10
23. Lehrer RI, Howard DH, Sypherd PS, et al. Mucormycosis. Ann Intern Med 1980; 93: 93-108
24. Pierce PF, Wood MB, Roberts GD, et al. Saksenaea vasiformis osteomyelitis. J Clin Microbiol 1987; 25: 933-935
25. Cooter RD, Lim IS, Ellis DH, Leitch IO. Burn wound zygomycosis caused by Apophysomyces elegans. J Clin Microbiol 1990; 28: 2151-2153