극저 출생 체중아에서 발생한 전신성 칸디다증 2예

경희대학교 의과대학 피부과학교실, 소아과학교실*

백종현 · 이무형 · 배종우*

=Abstract=

Two Cases of Systemic Candidiasis in Very Low Birth Weight Infants

Jong Hyun Paik, Mu Hyoung Lee and Jong Woo Bae*

Departments of Dermatology and Pediatrics, College of Medicine, Kyunghee University, Seoul, Korea*

Reports of systemic candidiasis in neonates have been noted with major advances in neonatal care permitting the frequent survival of low birth weight infants.

We experienced 2 cases of systemic candidiasis associated with skin involvement in very low birth weight infants. One case presented with abdominal distension and an erythematous maculopapular eruption on trunk, buttock, and lower extremities. Culture of peritoneal fluid grew *Candida albicans*. In another case, a diffuse erythematous patch was noted on the back and buttock. Culture of blood sample grew *Candida albicans*. Despite the treatment with intravenous fluconazole, clinical status of the patients continued to remain unstable, and they died.

[Kor J Med Mycol 4(1): 63-68]

Key Words: Systemic candidiasis, Very low birth weight infants, Skin involvement

서 론

칸디다에 의한 전신감염은 흔히 면역기능이 저하된 환자에서 심재성 기회감염으로 발생된다[1]. 최근 다양한 항생제 및 면역억제제의 사용과 항암화학요법 등의 증가에 의해 칸디다 감염증의 빈도가 증가되고 있으나 칸디다 전신감염의 특징적인 증상이나 소견이 없고 균배양검사에서 균검출률이 높지 않아 진단과 치료에 어려움이 있다[2,3]. 전신성 칸디다증은 신생아에서는 발생이 드물게 보고되어 왔으나 1980년대 들어 신생아 집중 치료술의 발달에 의한 미숙아의 생존률의 증가로 신생아에서의 보고가 증가되고 있어 이에 대한 관심이 높아가고 있다[4]. 저자들은 극저 출생 체중아 (極底 出生 體重兒)에서 피부병변이 동반된 전신성 칸디다증 2예를 경험하고 앞으로 이에 대한 관심과 연구가 필요할 것으로 생각되어 문헌고찰과 함께 보고한다.

증 례 보 고

증 례 1

환아: 나 0 0 아기, 생후 19일, 쌍생아 중 제 1여아

주소: 체간, 둔부 및 하지에 발생한 홍반성 반과 구진

출생력 및 가족력: 환아는 37세 산모의 쌍생아 중 제 1여아로 제태기간 26주, 체중 950 gm으로 출생하였다. 산모는 4년전 유방암으로 외과적 수술 및 항암화학요법, 방사선요법을 시행받고 완치된 과거력이 있으며 그밖의 다른 병력없이 조

†별책 요청 저자: 백종현, 130-702 서울시 동대문구 회기동 1번지 경희대학교 의과대학 피부과학교실

기진통으로 제왕절개 분만하였다.

현병력: 출생시 환아는 전신에 청색증이 있었고 호흡음이 약하였으며 활동력이 감소되어 있어 출생 직후 신생아 집중치료실로 옮겨져 치료를 받게 되었다. 환아는 입원 당시 호흡곤란 증후군증세를 보여 계면 활성제 투여 후 호전되었으며 무호흡 및 동맥관개존증 (動脈管開存症, patent ductus arteriosus), 삼천판 역류 등의 선천성 심장병 소견을 보여 인공호흡기 치료를 시작하였다. 예방적 항생제 투여 및 mefenamic acid, indomethacin, aminophylline 등으로 치료를 하였으나 큰 호전없이 인공호흡기를 계속 유지하며 지냈다. 출생 약 10일경부터 전신상태가 악화되고 복부팽만, 장음소실 등의 증상을 보이며 혈액검사 소견상 패혈증 및 파종성 혈관내 응고 소견을 보여 항생제를 교체하여 투여하였으나 별다른 호전없이 지내던 중 출생 약 17일경부터 체간, 둔부, 하지에 홍반성 반과 구진이 발생되었다.

이학적 소견: 피부병변은 체간, 둔부, 하지에 홍반성 반과 함께 다발성 구진이 산재되어 관찰되었고 (Fig. 1) 구강점막에서는 백색판이 관찰되었다. 복부는 심하게 팽창되어 있었다.

검사소견: 입원 당시 말초혈액 검사상 백혈구수 8,500/mm^3 (분핵구 38%, 림프구 41%, 단핵구 20%, 대상구 1%)였으며 흉부 X선 검사상 호흡곤란 증후군 소견을 보였다. 입원 10일째 시행한 혈액검사상 FDP>20 μg/ml (<10 μg/ml), Fibrinogen 170 mg/dl (200~400 mg/dl), Antithrombin III 0.115 g/l (0.231~0.375 g/l), PT/PTT 14.1 sec/51 sec (12~13 sec/25~38 sec)로 파종성 혈관내 응고 소견보였으며 출생 17일째 말초혈액 검사상 혈소판수가 22,000/mm^{3}으로 감소 되었다. 체간의 홍반성 구진 및 구강점막의 백색판에서 시행한 KOH 도말검사에서 위성균사 및 아포가 관찰 되었고 진균배양검사에서 *Candida (C.) albicans*가 동정되었다. 복막액에서 시행한 진균배양검사에서 칸다다속이 배양되었고 이것은 효모균 동정검사를 통해 *C. albicans*로 동정되었다. 혈액 및 뇨 배양검사에서는 음성소견을 보였다.

치료 및 경과: 이상의 임상경과와 검사소견으로 전신성 칸디다증으로 진단하고 출생 19일째 fluconazole을 부하용량으로 10 mg 정맥투여 하였으며 그후 격일로 5 mg을 정맥투여 하였다. 구강점막에는 nystatin 1 ml를 도포하였다. 체간, 둔부, 하지의 피부병변에는 항진균제를 국소 도포하여 피부병변은 다소 호전 되었으나 패혈증 소견이 점차 심해져 출생 29일만에 패혈증으로 인한 다기관 부전으로 사망하였다.

증 례 2

환아: 나 0 0 아기, 생후 19일, 쌍생아 중 제 2여아

주소: 체간, 배부 및 둔부에 발생한 미란성 홍반

출생력 및 가족력: 환아는 증례 1과 동일한 산모의 쌍생아 중 제 2여아로 제태기간 26주, 체중 620 gm으로 출생하였다.

현병력: 출생시 환아는 활동력이 감소되어 있었으며 흉골함몰 소견과 함께 호흡음이 약하여 적절한 치료를 위해 출생 직후 신생아 집중치료실에 입원하게 되었다. 입원 당시 환아는 호흡곤란 증후군 증세가 있어 계면활성제 투여 후 곧 호전되었으며 무호흡 및 동맥관 개존증 소견을 보여 기계적 인공호흡기 치료를 하였다. 예방적 항생제를 투여하고 mefenamic acid, indomethacin, aminophylline 등으로 치료를 하여 동맥관 개존증 소견은 호전되었으나 호흡음이 계속 약하여 인공호흡기를 계속 유지하며 지내던 중 출생 16일경부터 배부와 둔부에 미란성 홍반이 발생되었다.

이학적 소견: 피부병변은 배부, 체간, 둔부에 미만성으로 미란성의 홍반이 관찰되었고 (Fig. 2) 구강점막에는 백색판이 관찰되었다.

검사소견: 입원 당시 말초혈액 검사상 백혈구수 8,100/mm^3 (분핵구 28%, 림프구 60%, 단핵구 9%, 대상구 2%)였으며 흉부 X선 검사상 호흡곤란 증후군 소견을 보였다. 출생 19일째 배부 및 구강점막 피부병변에서 시행한 KOH 도말검사에서 위성균사 및 아포가 관찰 되었다. 진균배양검사에서 크림색의 표면이 매끄러운 집락이 관찰되었고 (Fig. 3) 발아관 시험에서 발아관이 관찰되었으며 (Fig. 4) 효모균 동정검사를 통해 *C. albicans*로 동정되었다. 환아의 혈액과 혈관 카테터에서 시행한 진균배양검사에서 *C. albicans*가 동정되었으며 α-*Streptococcus*가 혈액배양에서 함께 검출되었다. 뇨 배양검사에서는 음성소견을 보였다.

치료 및 경과: 이상의 임상소견와 검사소견으로 피부병변이 동반된 칸디다 전신감염 및 α-*Streptococcus*가 복합감염된 것으로 진단하고 항생제에 추가하여 fluconazole을 부하용량으로 10 mg 정맥투여 하였으며 그후 격일로 fluconazole 5 mg

Fig. 1. Erythematous macules and papules on the trunk, and lower extremities.

Fig. 2. Diffuse erythematous patches with some erosions on the back, buttock, and abdomen.

Fig. 3. Creamy to white colored, smooth, glistening colonies on Saboraud's media after 48 hours' incubation at 25℃.

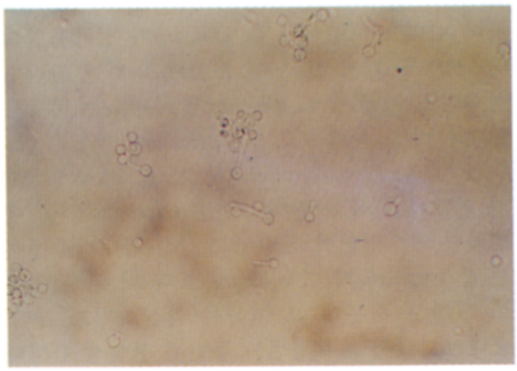

Fig. 4. Germ tubes in serum after 2 hours' incubation at 37℃.

을 정맥투여 하였다. 구강점막에는 nystatin 1 ml를 도포하였고 피부병변에는 항진균제를 국소도포하였다. 이후 환아의 피부병변은 다소 호전을 보였으나 출생 21일째 말초혈액 검사상 혈소판이 47,000/mm^{3}으로 감소되고 C-reactive protein이 1.66 mg/dl (<0.5 mg/dl)로 증가되는 소견보였으며 전신상태도 악화되기 시작하였다. 이후 계속적인 치료에도 불구하고 패혈증의 임상 및 검사소견이 점차 심해져 출생 35일만에 패혈증으로 사망하였다.

고 찰

전신성 칸디다증은 칸디다가 정상적으로는 무균적인 신체의 조직 및 조직액에서 분리되는 경우를 말하는 것으로 흔히 면역기능이 저하된 환자에서 발생되어 치명적인 감염을 일으킬 수 있다[5]. 최근 다양한 항생제 및 면역억제제의 사용과 항암화학요법 등의 증가로 인해 칸디다에 의한 전신감염 빈도가 증가하고 있다[2,3]. 1941년 파종성 신생아 칸디다증에 대한 첫 보고가 있은 후 1970년대 이전까지는 신생아에서의 전신성 칸디

다증에 대한 보고는 드물었으나 1980년대 들어 극소 저출생 체중아의 생존률이 증가됨에 따라 신생아에서의 전신성 칸다다증에 대한 보고가 증가되었다[5~10]. 즉, 극소 저출생 체중아의 생존률을 증가시킨 침습적 처치, 광범위 항생제 사용이 이러한 전신감염의 증가를 초래하였다. 외국 문헌에 따르면 극소 저출생 체중아의 2~4%에서 전신성 칸디다증이 발생된다고 하며[4] 국내에서도 면역결핍환자나 신생아에서 전신성 칸디다증의 보고가 증가하고 있다[11~15].

칸디다는 그람양성이며 얇은 벽을 갖는 난원형, 발아 효모균으로 80종 이상이 존재하는데 이중 인체의 감염과 관련된 것에는 *C. albicans, C. tropicalis, C. stelloidea, C. Krusei, C. parapsilosis, C. guillermondii, C. pseudotropicalis, C. glabrata* 등이 있다[16]. 이중에서 *C. albicans*가 진균감염의 80~90%를 차지한다[5]. 한 보고에 의하면 칸디다혈증의 원인균 중 *C. albicans*가 차지하는 비율은 63% 이며 그 다음으로 *C. tropicalis* (17%), *C. glabrata* (13%), *C. parapsilosis* (6.5%), *C. krusei* (0.9%)가 원인이 된다고 한다[17]. 한편 Grossmann 등[18]에 의하면 피부병변이 동반된 전신성 칸디다증에서는 *C. tropicalis*가 *C. albicans* 보다 더 흔한 원인이 된다고 하는데 그 이유는 확실하지가 않다. 국내보고에서 피부병변이 동반된 전신성 칸디다증 중 균이 동정된 2예에서는 *C. tropicalis*가 분리되었고[11,15] 본 증례에서는 *C. albicans*가 동정되었다.

신생아 전신성 칸디다증과 관련된 위험요소를 살펴보면 먼저 항생제의 장기간 사용을 들 수 있는데 이는 칸디다의 발병력과 균에대한 숙주의 면역반응을 억제하는 것이 아니라 칸디다균의 과증식을 촉진시키는 것과 관련이 있다고 한다[19]. 최근의 후향적 연구에 의하면 항생제 치료기간이 칸디다혈증 발생과 가장 밀접하게 연관된다고 알려져 있다[20]. 그밖에 전신성 칸디다증의 발생에 영향을 미치는 인자로는 장기간 정맥내 카테터 사용, 비경구영양, 위장관에서 균의 과증식이 있는데 이 경우들은 숙주 방어의 첫 번째 단계인 피부와 점막을 거치지 않음으로써 칸디다가 직접 혈류로 들어 갈 수 있도록 유도하여 발병률을 높일 수 있다[5]. 이밖에 신생아 전신성 칸디다증 발생에 영향을 미치는 인자로는 미숙아, 극소 저출생 체중아, 진균의 집락화, 장기간 기도삽관, 정맥내 유제의 사용이 있으며, aminophylline의 사용은 과립세포의 칸디다 살균력을 저해한다고 보고되어 있고[4,6,8,19] 괴사성 장염은 점막을 통한 칸디다균 침투를 촉진시킴으로써 전신성 감염을 증가시킨다고 한다[5]. 본 보고의 경우에는 두 증례 모두 미숙아, 극소 저출생 체중아, 항생제의 장기간 사용, 장기간 기도삽관, 제대혈관 카테터 사용, 비경구영양, aminophylline 사용 등의 위험요소가 있었으며 두 번째 환아의 경우에는 제대혈관 카테터에서도 혈액에서와 같은 *C. albicans*가 분리되어 제대혈관 카테터가 칸디다혈증과 밀접한 관련이 있음을 보여 주고 있다. 최근 Rowen 등[21]은 1000 gm 미만 신생아의 5.9%에서 미란성, 가피성 병변이 발생되었다고 하였는데 이러한 병변에서 시행한 KOH 도말검사 및 진균배양검사에서 *C. albicans*가 가장 많이 관찰되었고 환아의 69%에서 전신성 진균감염이 발생되었다고 하였다. 또한 이들 전신성 진균감염 환자의 피부병리조직검사상 위성균사가 표피에서 진피조직으로 침투하는 것이 관찰되었고 대부분의 환자에서 전신감염의 증거전에 이러한 피부병변이 발생된 점으로 미루어 피부가 진균의 전신감염에 또다른 경로가 된다고 하였다. 이것은 극미숙아 피부의 방어기능, 표피세포수, 표피두께가 감소되어 있고 표피-진피경계가 미성숙되어 있어 균의 침투와 이에따른 전신감염이 가능했으리라 주장하였다. 본 보고에서 두 번째 환아의 경우 배부, 둔부, 체간에 미만성으로 미란성 홍반의 피부병변이 관찰되었고 이 부위에서 실시한 진균배양검사상 *C. albicans*가 검출되었으며 피부병변 발생 이전의 혈액 배양검사에서는 음성소견이었으나 피부병변 발생 후 실시한 혈액배양검사에서는 *C. albicans*가 동정되어 이와 같은 가능성도 고려해 볼 수 있는 예라 생각된다. 따라서 예방적으로 이런 환아에서는 피부의 방어기능을 향상시키고 피부손상을 피하는 것이 중요하리라 사료된다. 신생아에서 칸디다에 대한 체액성, 세포성 면역의 역할에 대해서 정확히 알려진 바가 없는데 탐식력, 혈장의 칸디다 살균력, 기능적 면역글로불린, 보체계, 세포면역 등이 중요하게 작용하리라 추측되고 있으며 미숙아에서 모체로부터 칸디다 항체의 수동적 전달 결여 및 다형백혈구 기능미숙 등도 칸디다 발생률 증가와 관련이 있으리라 생각된다. 또한 성인과 달리 신생아에서는 방어기능의 질적손상이 병인에 매우 중요하리라 여겨지고 있다[5,22].

전신성 칸디다증의 임상소견은 비특이적이어서 조기진단과 치료가 어려운데 특히 신생아의 경우 감염에 반응하는 능력이 미약하여 조기 진단이 더욱 어렵다. 흔히 관찰되는 조기증상으로는 무호흡, 빈호흡, 서맥, 고열, 복부팽만, 탄수화물 불내성, 피부병변, Guaiac 검사 양성대변, 체온 불안정성, 저혈압 등이 있다[6,8]. 본 증례에서는 무호흡, 피부병변, 복부팽만, 탄수화물 불내성 등의 임상소견을 보였다. 전신성 칸디다증의 임상형태는 뇌막염, 신칸디다증, 심내막염, 골관절염, 폐렴, 복막염, 피부염 등의 다양한 형태로 나타날 수 있다[4]. 피부증상이 발현되는 경우는 10~13%로 알려져 있는데 단독 또는 다수의 홍반성 구진 또는 결절이 국소 또는 미만성으로 나타난다[18,23,24]. 그밖에 괴저성 병변, 결절성 피하농양, 결절성 모낭염, 수두와 유사한 병변 등도 보고되어 있다[15,17,18,25~28]. 본 보고에서는 첫 번째 환아에서 체간, 둔부, 하지에 홍반성 반과 구진 및 일부에서 미란이 발생되었고 두 번째 증례에서 미만성의 미란성 홍반이 발생되었다.

전신성 칸디다증의 진단은 칸디다가 피부와 소화계, 구강 및 상부호흡기에 정상 상재균으로 존재할 수 있고 균에 대한 감수성이 높은 검사방법이 없어 어려운 점이 많으나 혈액, 뇌척수액, 복막액, 방광의 치골상부를 통한 뇨배양 검사가 의의가 있다. 그밖에 피부병변 동반시는 병리조직학적 검사가 진단에 유용하다[11,16]. 검사소견은 비특이적인데 빈혈, 혈소판 감소 등이 보일 수 있으며 백혈구치는 증가, 감소 또는 정상소견을 보인다[5]. 그동안 전신성 칸디다증의 정확하고 민감도와 특이성이 높은 빠른 진단법에 대한 연구가 시도되어 왔는데 이에는 항칸디다항체, 칸디다 대사 산물 및 mannan, 48 kd cytoplasmic protein 등의 칸디다 항원을 검출하는 방법 등이 있으나 진단적 가치가 높지 않아 널리 실용화 되지는 못하고 있다[2,25]. 최근에는 칸디다 종 특이 뉴클레오티드 소식자를 이용하는 방법이나 PCR (polymerase chain reaction)을 이용하여 좀더 빠르고 정확한 진단법을 개발하려는 노력이 진행 중이며 이를 항진균제 선택에도 이용하려는 시도가 진행되고 있다[29]. 전신성 칸디다증의 치료법은 아직 확실히 확립되어 있지 않은데 신생아에서는 amphotericin B 단독 또는 5-fluocytosine과 병합요법이 아직까지 주치료제로 이용되고 있지만 1990년대 들어 amphotericin 보다 독성이 적고 경구 투여가 가능한 것으로 알려진 fluconazole과 itraconazole 등의 azole계 항진균제가 개발되면서 이들을 대체 약물로 사용하려는 시도가 늘어가고 있다[30]. 특히 fluconazole에 대한 관심이 많아지고 있는데 아직 다른 항진균제와의 효능 비교 및 사용용량에 대한 체계적인 임상연구가 충분히 되어 있지 않은 실정이다.

앞으로 신생아 집중 치료술의 발달로 미숙아 생존률의 증가가 예상되는 바, 본 증례에서처럼 칸디다 감염 가능성이 높은 경우에는 미리 항진균제를 투여함으로써 전신성 칸디다 감염증을 예방하고 이로 인한 사망률도 줄일 수 있을 것으로 생각된다. 또한 미숙아에서 나타날 수 있는 피부의 이상으로 피부를 통한 칸디다 감염에 의해 전신성 칸디다 감염증이 발생할 가능성이 있으므로 미숙아에서 나타나는 피부병변에 대한 각별한 관심이 필요할 것으로 사료된다.

참 고 문 헌

1. Jarvis WR. Epidemiology of neonatal fungal infections, with emphasis on *candida* species. Clin Infect Dis 1995; 20: 1526-1530
2. de Repentigny L. Serodiagnosis of candidiasis, aspergillosis, and cryptococcosis. Clin Infect Dis 1992; 14(suppl 1): S11-22
3. Wey SB, Mori M, Pfaller MA, Woolson RF, Wenzel RP. Hospital acquired candidemia. Arch Intern Med 1988; 148: 2642-2645
4. Baley JE. Neonatal candidiasis: The current challenge. Clin Perinatol 1991; 18: 263-280
5. Buttler KM, Baker CJ. *Candida*: An increasingly important pathogen on the nursery. Pediatr Clin N Am 1988; 35: 543-563
6. Smith H, Congdon P. Neonatal systemic candidiasis. Arch Dis Child 1985; 60: 365-369
7. Baley JE, Kliegaman RM, Fanaroff AA. Disseminated fungal infections in very low birth weight infants: clinical manifestations and epidemiology. Pediatrics 1984; 73: 144-152
8. Johnson DE, Thompson TR, Green TP, Ferrieri P. Systemic candidiasis in very low birth weight infants (<1,500 grams). Pediatrics 1984; 73: 138-143
9. Baley JE, Silverman RA. Systemic candidiasis:

cutaneous manifestations in low birth weight infants. Pediatrics 1988; 82: 211-215
10. Baley JE, Kliegman RM, Boxerbaum B, Fanaroff AA. Fungal colonization in the very low birth weight infant. Pediatrics 1986; 78: 225-232
11. 조호연, 김동준, 최현철, 오칠환. 피부병변이 동반된 파종성 칸디다증 1예. 대피지 1995; 33: 784-788
12. 박진영, 이동원, 이준영, 조백기. 피부병변이 동반된 전신성 칸디다증 1예. 대한의진균학회지 1998; 3: 67-72
13. 박은애, 김경희. 신생아 전신성 칸디다증 1례. 소아과 1991; 34: 1286-1293
14. 김대균, 서우철, 정은경, 양은석, 박성기. 미숙아에서 발생한 전신성 칸디다증 2례 소아과 1995; 38: 1558-1564
15. Yu HJ, Baik YG, Kim HO, Son SJ. A case of systemic candidiasis with skin manifestations simulating varicella. Ann Dermatol 1994; 6: 212-214
16. Kwon-Chung KJ, Bennet JE. Medical mycology. 4th ed. Philadelphia: Lea & Febiger, 1992: 280-337
17. Fraser VJ, Jones M, Dunkel J, Storfer S, Modoff G, et al. Candidemia in a tertiary care hospital: epidemiology, risk factors, and predictors of mortality. Clin Infect Dis 1992; 15: 414-421
18. Grossman ME, Silvers DN, Walther RR. Cutaneous manifestations of disseminated candidiasis. J Am Acad Dermatol 1980; 2: 111-116
19. Domer JE, Hector RF. Enhanced immune response in mice treated with penicillin-Tc or TMP-SMZ when colonized intragastrically with *Candida albicans*. Antimicrob Agents Chemother 1987; 31: 691-697
20. Weese-Mayer DE, Frondriest DW, Brouillette RT. Risk factors associated with candidemia in the neonatal intensive care unit: A case control study. Pediatr Infect Dis 1987; 6: 190-196
21. Rowen JL, Atkins JT, Levy ML, Baer SC, Baker CJ. Invasive fungal dermatitis in the ≤1000-gram neonate. Pediatrics 1995; 95: 682-687
22. Rogers TJ, Balish E. Immunity to *Candida albicans*. Microbiol Rev 1980; 44: 660-682
23. Bodey GP, Luna M. Skin lesions associated with disseminated candidiasis. JAMA 1974; 229: 1466-1468
24. Balandran L, Rothschild H, Pugh N, Seabury J. A cutaneous manifestation of systemic candidiasis. Ann Intern Med 1973; 78: 400-403
25. Jones JM. Laboratory diagnosis of invasive candidiasis. Clin Microbiol Rev 1990; 3: 32-45
26. File TM, Marina OA, Flowers FP. Necrotic skin lesions associated with dissemianted candidiasis. Arch Dermatol 1979; 115: 214-215
27. Benson PM, Roth RR, Hicks CB. Nodular subcutaneous abscesses caused by *Candida tropicalis*. J Am Acad Dermatol 1987; 16: 623-624
28. Fine JD, Miller JA, Harrist TJ, Haynes HA. Cutaneous lesions in dissemianted candidiasis mimicking ecthyma gangrenosum. Am J Med 1981; 70: 1133-1135
29. Shin JH, Nolte FS, Morrison CJ. Rapid Identification of *Candida* species in blood cultures by a clinically useful PCR method. J Clin Microbiol 1997; 35: 1454-1459
30. van den Anker JH, van Popele NML, Sauer PJJ. Antifungal agents in neonatal systemic candidiasis. Antimicrob Agents Chemother 1995; 1391-1397