Sporothrix schenckii 선별검사를 위한 항BCG 면역조직화학 염색법의 적용: PAS 염색법과의 비교

전남대학교 의과대학 피부과학교실

박진영 · 이승철 · 원영호

=Abstract=

Application of Anti-BCG Immunohistochemical Staining for Screening of *Sporothrix schenckii*: Comparison with PAS Stain

Chin Young Park, Seung Chul Lee and Young Ho Won

Department of Dermatology, Chonnam University Medical School, Kwangju, Korea

Background: Sporotrichosis is frequently difficult to diagnose because its morphologic appearance may closely resemble mycobacterial infection or noninfectious inflammatory reaction. *S. schenckii* may be difficult to identify in histological sections stained with histochemical staining such as haematoxylin and eosin, periodic-acid-Shiff (PAS) and Gomori's-methenamine-silver (GMS).

Objective: The purpose of this study was to determine whether immunohistochemical staining with a polyclonal anti-*Mycobacterium bovis* (BCG) antibody, which is known for its interspecies cross-reactivity between microorganisms, is the suitable screening method to detect *S. schenckii* of sporotrichosis in skin tissues.

Methods: Thirty sporotrichosis samples of formalin-fixed, paraffin-embedded skin tissues were stained with anti-BCG immunohistochemical stain (anti-BCG stain) and PAS stain.

Results: Thirteen cases (43%) of 30 were positive with PAS stain, and 19 cases (63%) were positive with anti-BCG stain. In 24 cases which were positive in fungal culture, 11 were positive in both stains, 1 was positive in PAS stain only, 6 cases were positive in anti-BCG stain only, and 6 were negative in both stains. In 6 cases which were negative in fungal culture, 1 was positive in both stains, 1 was positive in anti-BCG stain, and 4 were negative in both stains.

Conclusion: Because of its cross-reactivity with fungi as well as its high sensitivity and minimal background staining, the anti-BCG stain can be the useful screening method of detection of *S. schenckii* in paraffin-embedded specimens of sporotrichosis.

[Kor J Med Mycol 4(1) 55-59]

Key Words: Anti-BCG immunohistochemical stain, Sporotrichosis

서 론

스포로트리쿰증의 피부조직내에서 균체를 검출하는 방법으로서 조직화학염색인 periodic-acid-Schiff (PAS) 염색법이 가장 많이 시행되어 왔으나 비특이적인 반응이 흔하고 주위 조직이나 염증세포와 구별이 어려워 해석에 있어서 오류를

†별책 요청 저자: 원영호, 500-757 광주광역시 동구 학동 8 전남대학교 병원 피부과

Table 1. Results of PAS stain and anti-BCG immunohistochemical stain in sporotrichosis tissue

Staining Methods	Fungus Culture (No. of Samples)								Total No. of positive stain (%)
	Positive (24)				Negative (6)				
PAS	+	+	−	−	+	+	−	−	13 (43%)
Anti-BCG	+	−	+	−	+	−	+	−	19 (63%)
No. of cases	11	1	6	6	1	0	1	4	

범하는 경우가 많다. 최근 특이항체를 이용한 면역조직화학염색법이 균체를 증명하는데 성공적으로 사용되고 있지만, 진균의 특이적 검출법은 각 균종에 해당하는 여러 항체를 실험해야 하므로 진단을 위한 선별검사로서는 한계가 있다. 최근 Kutzner 등[1]이 *Mycobacterium bovis*에 대한 다클론항체 (polyclonal antibody)가 세균 및 진균에 대해 교차반응을 일으킨다는 사실을 이용하여, 세균 및 진균의 감염성 질환에서 항Bacillus Calmette-Guerin (BCG) 다클론항체를 이용한 면역조직화학염색법이 간편한 선별검사로 이용될 수 있음을 제안하였다. 이에 본 저자들은 스포로트리쿰증의 피부조직에서 항BCG 항체의 교차반응을 이용한 면역조직화학염색법과 기존의 PAS 염색법을 동시에 시행하여 결과를 비교하고자 하였다.

대상 및 방법

1. 대 상

최근 10여년간 본원 피부과 외래를 내원하여 임상적으로 스포로트리쿰증으로 진단되어 진균배양검사 양성인 환자 24명과, 임상 및 조직학적 소견으로 스포로트리쿰증으로 진단되고 항진균제로 치료되었으나 진균배양검사에는 음성이었던 환자 6명의 포르말린 고정 파라핀 포매조직들을 대상으로 항BCG 면역조직화학염색 (이하 항BCG 염색)과 PAS 염색을 시행하였다.

2. 항BCG 항체를 이용한 면역조직화학염색법

파라핀 포매된 조직으로부터 5 μm 두께의 절편을 얻어 ProbeOn slide® (Fisher Scientific, USA)에 부착시키고 탈파라핀과 알코올 농도차를 이용한 함수과정을 거친 후 세포내 항원회복을 위하여 proteinase K (DAKO, U.S.A)로 1분간 처리하고 phosphate buffered saline으로 10분간 수세한 후 10 mM citrate buffer에서 가압멸균기로 121℃, 1.5 lb/inch^2 조건하에서 5분 동안 전처치하였다. 일차항체로서 *Mycobacterium bovis*에 대한 다클론항체 (DAKO)를 1:200으로 희석한 후 37℃에서 30분간 반응시켰으며, LSAB kit (DAKO)를 이용하여 면역조직화학염색을 시행하였다. 양성반응은 3-amino-9-ethylocarbazole (AEC)를 이용하여 확인하였으며 대조염색은 Hematoxylin을 이용하였다.

결 과

스포로트리쿰증 환자의 포르말린 고정 파라핀 포매조직에서 시행한 PAS 염색상 주로 적자색의 원형이나 난원형의 균체를 관찰할 수 있었으며 (Fig. 1), 항BCG 염색상 이들 균체는 밝은 적색을 띠고 주변부가 짙게 염색된 원형 또는 난원형, 반지모양이거나 담배모양, 또는 궁형으로 관찰되었다 (Fig. 2). 총 검사대상 30예 중 PAS 염색 양성율은 43% (13/30)이었으며, 항BCG 염색 양성율은 63% (19/30)로서 항BCG 염색이 다소 높은 양성율을 보였다. 한편 진균배양검사 양성을 보인 24예의 검체 중에서 PAS 염색 및 항BCG 염색 모두에서 양성인 경우가 11예, PAS 염색 양성이고 항BCG 염색 음성인 경우가 1예, PAS 염색 음성이고 항BCG 염색 양성인 경우가 6예, PAS 염색과 항BCG 염색 모두 음성인 경우가 6예였다. 또한 진균배양검사 음성을 보인 6예의 검체 중에서 PAS 염색 및 항BCG 염색 모두 양성인 경우는 1예였으며, PAS 염색상 음성이고 항BCG 염색 양성인 경우가 1예, PAS 염색 및 항BCG 염색 모두 음성인 경우가 4예로 판명되었다 (Table 1).

고 찰

피부의 심부 진균감염은 임상양상이나 조직소견상 마이코박테리움증이나 비감염성 질환과 비슷한 염증성 변화를 보여 진단하기 어려운 경우

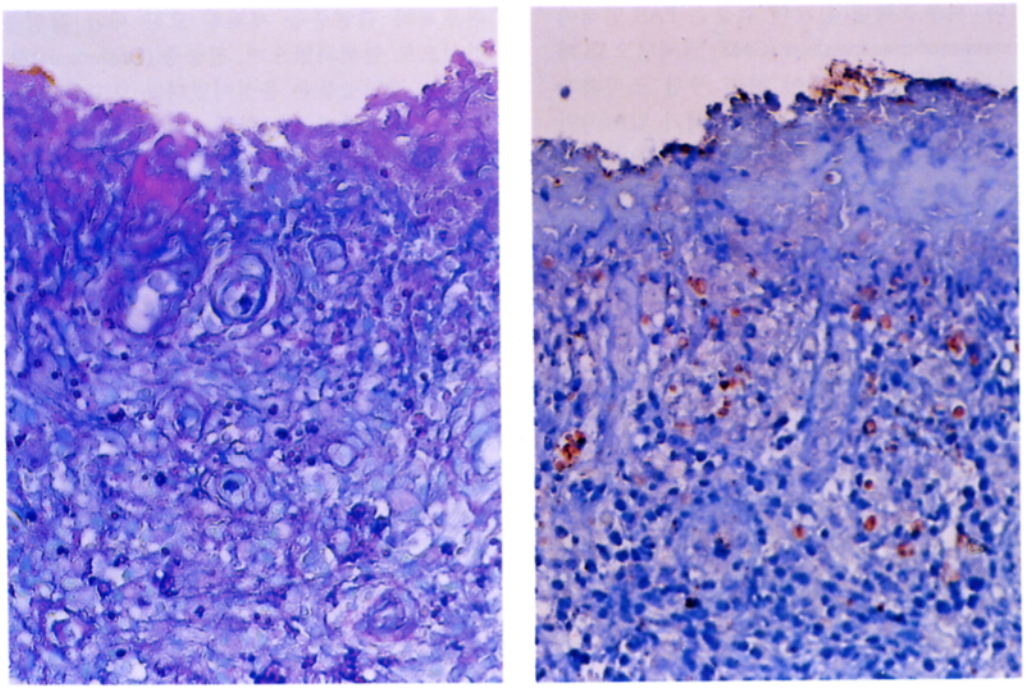

Fig. 1. Detection of *S. schenckii* with PAS stain (left) and anti-BCG immunohistochemical stain (right) (x 200).

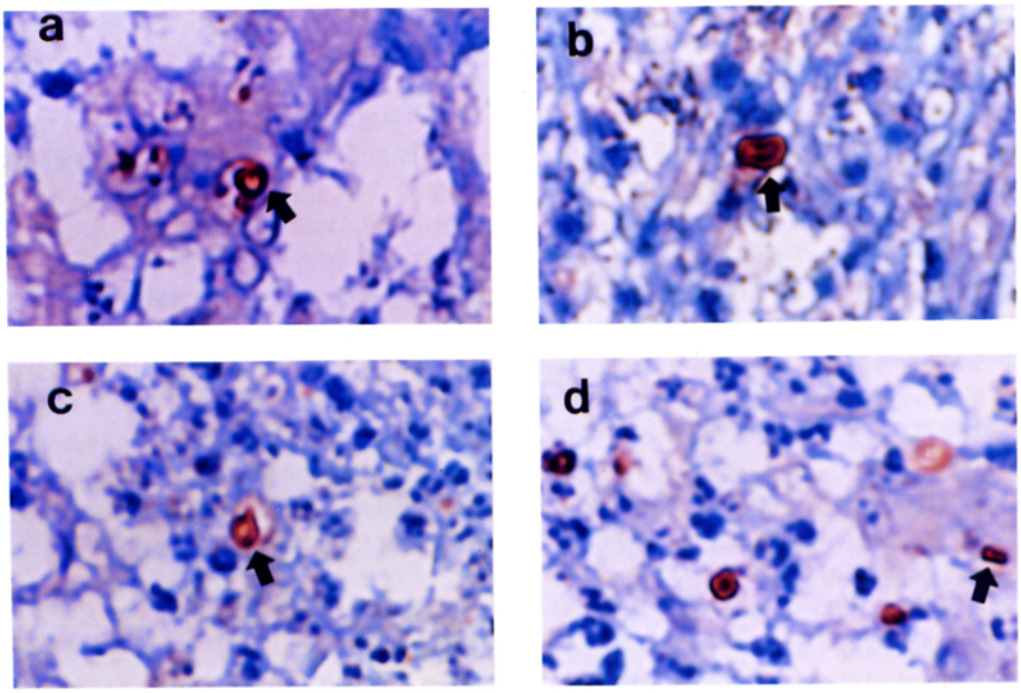

Fig. 2. *S. schenckii* were shown as various shaped cells (arrow), such as a) ring-like, b) ovale, c) budding, and d) cigar-like ones, along the cell wall and/or within the cytoplasm (anti-BCG immunohistochemical stain, x1000).

가 많다. 피부조직내 진균의 검출은 PAS 염색이나 Gomori-methenamine-silver (GMS) 염색법으로 가능하지만 균체가 완전해야 하며 주위 조직파편과 구별되기 위해 충분히 많은 균체가 있어야만 가능하다. 따라서 적은 수의 균체나 염증이 심한 조직에서는 배경염색 중에서 균체를 구별하고 증명하는데 있어서 이러한 염색법은 어려움이 많은 실정이다. 최근 이러한 문제점을 극복하기 위하여 파라핀 포매조직에서 여러 진균에 대한 특이항체를 이용한 면역염색법들이 많이 연구되어 보고되고 있다. 즉 Moskowitz 등[2]은 교차반응이 없는 동종특이적인 진균항체를 이용하여 *S. schenckii*를 포함한 8종의 진균에 대한 면역염색법을 보고하였으며, Marques 등[3]도 *S. schenckii*에 대한 다클론 특이항체를 이용한 면역염색을 시행하여 스포로트리쿰증에 대한 기존의 화학염색법들과 비교하여 보고한 바 있다. Marques 등[3]은 스포로트리쿰균에 대한 특이항체를 이용한 면역염색법의 양성율이 83% (29/35), GMS 염색법이 37% (13/35), PAS 또는 H&E 염색법의 양성율이 각각 23% (8/35)로서 특이항체 면역염색법이 검출률이 가장 높았다고 하였다.

한편 각 균종에 대해 특이하게 반응하는 특이항체들도 서로 다른 균종간에 항원 교차반응을 보인다는 결과가 보고되고 있다. 즉 마이코박테리움균속간에 다발적인 항원 교차반응을 보고 한 바 있고[4~6], 중간군 나와 결핵양 나환자 조직에서 *Mycobacterium bovis*에 대한 항체를 사용하여 *Mycobacterium leprae*를 검출한 보고도 있었다[7]. 또한 BCG, *Mycobacterium duvalii* (MD), *Mycobacterium paratuberculosis* (MP)에 대한 다클론항체를 이용하여 진균증에 대한 면역염색 결과, 스포로트리쿰증이 항MP 항체에 양성이고 칸디다증이 항MD 항체와 항MP 항체에 양성임을 발견하였으며, 이외에도 히스토플라스마증, 콕시디오이데스 진균증, 아스레르길루스증 등도 양성반응을 보였다고 보고하였다[8~9].

이러한 결과들은 대상 균주들에 대하여 각각 특이한 항체를 모두 검사할 필요없이 항원 교차반응을 이용하여 선별검사법으로서 사용할 수 있는 가능성을 보여주었다. 즉 Kutzner 등[1]은 여러 감염증에 대한 선별검사법으로서 항BCG 다클론 항체를 사용하여 면역조직화학염색을 시행한 결과, 총 264개의 포르말린 고정 파라핀 포매조직 중 스포로트리쿰증 2예를 포함한 모든 진균증, 스피로헤타 감염증을 제외한 모든 세균 감염증에 양성으로 염색되었으며, 원충증 (Leishmania)과 바이러스 감염증들은 음성이었다고 보고하였다. 이러한 마이코박테리움 항체에 의해 진균이 염색되는 것은 서로 다른 병원체군들 사이에 항원성을 공유하기 때문이며, 진균들의 항마이코박테리움 항체에 대한 교차반응은 이들이 숙주에 기생하는데 필요한 특이한 세포성분을 공유하기 때문이라고 주장하였다. 따라서 항BCG 염색이 흔한 세균 및 진균 질환에서 균체를 선별하는 검사로서 매우 민감하고 간단하며 경제적으로도 부담되지 않는 좋은 검사법으로 제안되었다.

Wiley 등[8~9]의 보고에서는 스포로트리쿰증의 균체가 항MP 항체로만 염색되었고 항BCG 항체로는 균체가 염색되지 않았지만, Kutzner 등[1]의 보고에서는 항원성 회복을 위하여 proteinase K로 처리 후 열처리하여 균체에 대한 염색이 가능하다고 하였다. 이 경우 항BCG 염색이 매우 민감하여 불필요한 배경 염색이 적고 정상 조직구조물과 조직파편, 괴사성 물질 및 염증세포에 대한 비특이적인 반응이 없기 때문에 소수의 균체를 찾아내는데 다른 염색법보다 장점을 가지고 있다고 하였다. 반면, 항BCG 염색이 피부의 정상 세균총 및 모공의 피티로스포룸 (*Pityrosporum*) 등에 반응하므로 이들과의 감별에 주의가 필요하다고 하였다.

본 연구결과와 Marques 등[3]의 보고와 비교해 볼 때 PAS 염색법의 양성율이 본 연구에서 43%로 높게 나온 반면, 항BCG 염색법의 양성율이 본 연구에서 63%로 더 낮은 결과를 보였다. 그러나 PAS 염색상 음성으로 나타난 13예 중 7예가 항BCG 염색상 양성으로 판명되어 항BCG 염색법이 PAS 염색법에 비하여 민감도가 좋은 검사로서 추후 선별검사법으로 이용하기에 적합함을 시사하였다. 또한 본 실험에서 대조군으로 시행했던 피부 효모균증의 *Cryptococcus neoformans*는 원형 또는 타원형의 이중벽이 반지 모양으로 관찰되어[10] 크기나 형태상으로는 *S. schenckii*와 구분할 수 없었으나, 특별한 항원회복을 위한 조치없이도 잘 염색됨을 알 수 있었다.

결론적으로 항BCG 염색법이 스포로트리쿰증의 진단에 있어서 유용한 선별검사법으로서 다른 피부병과의 감별 진단에 있어서 PAS 염색법과 함께 이용될 수 있는 가능성을 시사하였다.

결 론

본 연구에서는 스포로트리쿰증에서 선별검사로서 항BCG 염색을 PAS 염색과 비교하여 다음과 같은 결과를 얻었다.

1. 총 30예 중 PAS 염색상 43% (13/30)에서, 항BCG 염색상 63% (19/30)에서 균체를 관찰할 수 있었다. 진균배양검사 양성인 조직검체 24예 중에서 PAS 염색 양성이었던 12예 중 11예에서 항BCG 염색상 양성이었으며, PAS 염색 음성이었던 12예 중 6예가 항BCG 염색 양성으로 검출되었다. 한편 진균배양검사 음성인 조직 검체 6예 중 2예에서 항BCG 염색 양성으로 검출되었다.

2. 항BCG 염색은 다른 피부구조물과 조직파편 및 염증세포에는 염색이 되지 않아 소수의 균체에서도 감별이 용이하므로 기존의 PAS 염색보다 정확한 검사법으로 판명되었다.

이상의 결과 스포로트리쿰증의 진단에 있어서 항BCG 염색법은 기존의 PAS 염색법에 비하여 예민하게 균체의 검출이 가능하였고, 더 정확한 검사법임을 알 수 있었다. 또한 두가지 검사법을 동시에 시행시 균체 발견의 민감도를 높일 수 있으며, 다른 진균 감염증이나 비감염성 염증질환 등과의 선별검사법으로서도 이용될 수 있으리라 사료된다.

참 고 문 헌

1. Kutzner H, Argenyi ZB, Requena L, et al. A new application of BCG antibody for rapid screening of various tissue microorganisms. J Am Acad Dermatol 1998; 38: 56-60
2. Moskowitz LB, Ganjei P, Ziegels-Weissman J, et al. Immunohistologic identification of fungi in systemic and cutaneous mycoses. Arch Patholo Lab Med 1986; 110: 433-436
3. Marques ME, Cohelho KI, Sotto MN, et al. Comparison between histochemical and immunohistochemical methods for diagnosis of sporotrichosis. J Clin Pathol 1992; 45: 1089-1093
4. Closs O, Harboe M, Axelsen NH, et al. The antigens of *Mycobacterium bovis*, strain BCG, studied by crossed immunoelectrophoresis: a reference system. Scand J Immunol 1980; 12: 249-263
5. Harboe M, Mshana RN, Closs O, et al. Cross immunoelectrophoretic analysis of soluble antigens of BCG and comparison with other mycobacteria. Scand J Immunol 1979; 9: 115-124
6. Harboe M, Closs O, Bjune G, et al. *Mycobacterium leprae* specific antibodies detected by radioimmunoassay. Scand J Immunol 1978; 7: 111-120
7. Mshana RN, Humber DP, Harboe M, et al. Dermonstration of mycobacterial antigens in nerve biopsies from leprosy patients using peroxidase-antiperoxidase immunoenzyme technique. Clin Immunol Immunopathol 1983; 29: 359-368
8. Wiley EL, Mulhollan TJ, Beck B, et al. Polyclonal antibodies raised against Bacillus Calmette-Guérin, *Mycobacterium duvalii*, and *Mycobacterium paratuberculosis* used to detect mycobacteria in tissue with the use of immunohistochemical tecniques. Am J Clin Pathol 1990; 94: 307-312
9. Wiley EL, Beck B, Freeman RG. Reactivity of fungal organisms in tissue sections using anti-mycobacteria antibodies. J Cutan Pathol 1991; 18: 204-209
10. 김도현, 김민, 김성진, 등. 의인성 쿠싱 증후군 환자에서 발생한 원발성 피부 효모균증 1예. 대한의진균학회지 1998; 3: 195-198