녹색 조갑 증후군 1예

가톨릭대학교 의과대학 피부과학교실

임숙희 · 이동원 · 이준영 · 조백기

=Abstract=

A Case of Green Nail Syndrome

Sook Hee Lim, Dong Won Lee, Jun Young Lee and Baik Kee Cho

Department of Dermatology, College of Medicine, The Catholic University of Korea, Seoul, Korea

Green nail syndrome is characterized by greenish discoloration of the nail. It is caused by *Pseudomonas aeruginosa* and mostly associated with paronychia in persons whose hands are frequently exposed to water. Trauma of the nail fold or nail plate is another predisposing factor of this infection.

Here we report a case of green nail syndrome in a 27-year-old man who develops asymptomatic greenish discoloration and fragile thickening of the nail plate on his left great toe after trauma.

[Kor J Med Mycol 5(1): 39-41]

Key Words: Green nail syndrome, *Pseudomonas aeruginosa*, Trauma

서 론

녹색 조갑 증후군 (green nail syndrome)은 녹농균 (*Pseudomonas aeruginosa*)에 의해 손발톱에 녹청색 색소 침착이 발생하는 것으로 1944년 Goldman과 Fox[1]에 의해 처음 보고된 이후, 일상 생활이나 직업적인 이유로 물과의 접촉이 잦은 사람들에게서 주로 보고되어 왔다. 가정주부, 이발사, 접시 닦는 사람, 간호 종사자 등이 위험군으로 손톱에서 압통이나 동통성 손톱 주위 염증으로부터 시작되어 지속적인 손톱 변형과 색소침착을 보이며 대개 다발성으로 관찰된다[2]. 그러나 조갑의 외상후 녹농균이 조갑이나 조갑기질에 직접 감염될 경우 단일 조갑에도 발생할 수 있다[3].

저자들은 건강한 성인 남자에서 발톱부위 외상 후 이차적으로 녹농균에 감염되어 발생한 녹색 조갑 증후군 1예를 경험하고 문헌 고찰과 함께 보고한다.

증 례

환 자: 김 O O, 27세, 남자

초진일: 1999년 4월 20일

주 소: 좌측 엄지 발톱의 변형과 녹청색의 색소

현병력: 환자는 약 1년전 좌측 엄지 발가락을 돌부리에 부딪힌 후 발톱밑 혈종이 발생하였으며 수일동안 발톱 주변에 압통을 동반한 홍반성 발적이 있다가 회복되었다. 이후 발톱이 다시 자라났으나 8개월 전부터 발톱의 색깔은 녹청색을 띠며 점점 색깔이 넓어지고 진해지며 쉽게 부서지고 갈라지며 두터워지는 변형을 보였다.

과거력: 특기 사항 없음

가족력: 특기 사항 없음

피부 소견: 좌측 엄지 발가락의 근위부 발톱 주름과 발톱 사이가 벌어져 있었으나 발톱 주위의 염증소견은 관찰되지 않았고 통증이나 압통은 없

†별책 요청 저자: 이준영, 150-713 서울특별시 영등포구 여의도동 62 번지 가톨릭대학교 의과대학 성모병원 피부과

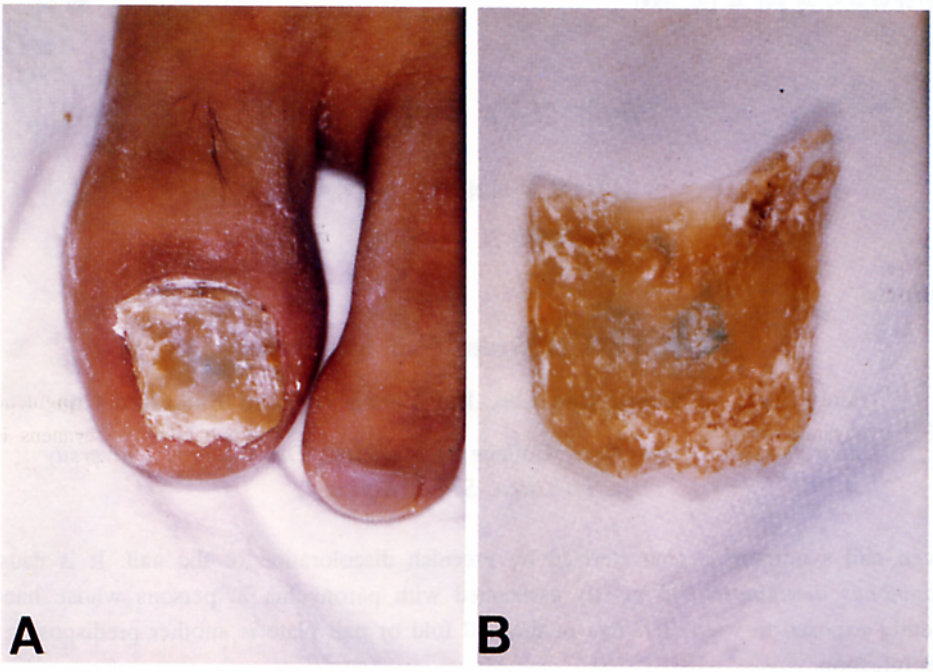

Fig. 1 A & B. A greenish pigmented, rough and thickened nail is found on the great toe of the left foot. (A: surface, B: back)

었다. 발톱은 전체적으로 두껍고 연노랑색을 띄며 표면은 거칠고 발톱 중앙부에서 주변으로 옅어지는 녹청색의 색소침착이 뚜렷이 관찰되었다 (Fig. 1).

이학적 소견: 특기 사항 없음

진균 및 세균 검사: 국소 마취하에 발톱을 적출하여 발톱 내측의 검체를 모아 진균 도말 검사 및 배양검사를 시행하였으나 진균은 관찰되지 않았고, 세균 배양검사에서 녹농균의 감염을 확인하였다.

치료 및 경과: 항생제 감수성 검사를 통하여 Levofloxacin 200 mg을 2주 동안 사용하였으며 이후 별다른 증상이나 재발 소견은 보이지 않았다.

고 찰

녹농균에 의한 피부 감염으로는 괴저성 농창, 그람-음성균 모낭염, 녹색 조갑 증후군, 그람-음성 지간 감염증, 녹농균 모낭염 등이 알려져 있는데[4], 이중 녹색 조갑 증후군은 녹농균 감염에 의해 손발톱이 지속적인 녹청색 색소 침착과 변형을 보이는 질환을 일컫는다.

녹농균은 비발효성 편성호기성 그람 음성간균으로 일부 종에서는 chloroform에 용해되는 푸른색소 (pyocyanin)나 수용성 연녹색 형광색소 (fluorescein)를 생성하여 감염된 조갑에 흑녹색, 청회색, 녹갈색 이나 연녹색 색소침착을 일으킨다[2,3]. 또한 녹농균은 배양이 용이하고 배지나 감염된 피부에서 성장하면서 trimethylamine을 생성하여 포도 등 과일향을 내기도 한다. 녹농균은 습한 환경에서 흔히 관찰되나, 일반적으로 건강한 성인에서는 이들 녹농균에 대한 저항성이 높아 잘 감염되지 않는다. 하지만, 피부나 점막에 손상이 생길 경우 녹농균에 오염된 물과의 접촉을 통해 건강인에서도 드물게 국소 감염을 일으킬 수 있고, 전신 쇠약 환자나 면역 결핍 환자에서는 때로 심한 전신감염으로 진행하기도 한다[3]. 따라서 이러한 감염이 의료 인력에서 발생할 경우 전신 쇠약 상태 또는 면역 결핍 환자에게로 녹농균을 감염시킬 위험이 크므로 특히 주의가 필요하다[2].

발톱이나 발가락 사이와 같이 습기가 많은 부위에서는 피부 녹농균 감염이 발생하기 쉬우며 만성적으로 노출시 특징적인 녹색의 색소 침착과 더불어 발톱박리 등 발톱 변형이 생길 수 있다[5].

녹농균에 의한 조갑감염은 주로 가정주부, 이발사, 바텐더, 접시 닦는 사람, 제과업자 및 의료 종사자 등 일상 생활이나 직업상 물과의 접촉이 많은 사람에서 호발한다[2]. 이경우 다수의 조갑에서 동시에 발생하는 경우가 많고, 대개 손상된 조갑 주름부를 통하여 물속에 있던 녹농균이 감염되어 조갑주위염을 먼저 일으킨 후 국소적 색소형성에 의해 조갑이 녹청색의 색소변화를 보이게 되거나, 이후 균이 조갑밑이나 조갑으로 직접 침범하기도 한다[3].

그러나, 녹색 조갑 증후군은 녹농균이외에도 Aspergillus와 Candida균에 의해서도 발생할 수 있으며, 또한 pyocyanin과 pyoverdan과 같은 색소가 높은 농도로 함유된 물은 세균에 의한 직접 감염이 없이도 손발톱을 염색시킬 수 있다[5].

녹색 조갑 증후군은 주로 조갑 박리의 변형이 관찰되는 것으로 보고되어 있는데 본 증례에서는 조갑하 과각화증을 보이며 두껍고 쉽게 부서지는 조갑 변형이 보여 진균 감염을 의심할 수 있었으나, KOH 검사 및 배양검사에서 진균이 관찰되지 않았고 세균 배양 검사를 통해 녹농균의 감염을 확인함으로서 조갑의 변형 형태는 다르지만 특징적인 녹청색 색소 변화를 보인 녹색 조갑 증후군으로 진단할 수 있었다.

조갑 증후군은 때때로 손발톱의 색소 변화를 일으킬 수 있는 다른 질환들로 오진될 수 있는데, 특히 조갑밑 혈종, 모반, 악성 흑색종 및 Aspergillus균에 의한 조갑감염 등과 감별이 필요하다[2]. 치료를 위해서는 변형된 손발톱을 제거하고 감염된 부위를 절제 및 소독해야 하며 습기를 피해야 한다[5].

본 증례는 일상생활이나 직업상 물과 자주 접촉한 기왕력이 없는 건강한 젊은 성인 남자에서 외상에 의해 발톱기질 및 발톱에 손상이 발생한 후 녹농균의 직접적 국소 감염에 의하여 발생한 것으로 추정되며 전형적인 녹청색의 색소 침착과 발톱의 변형을 보인 외상성 녹색 조갑 증후군으로 생각되어 보고하는 바이다.

참 고 문 헌

1. Goldman L, Fox H. Greenish pigmentation of nail plates from bacillus pyocyaneus infection: report of two cases. Arch Dermatol Syphilol 1944; 49: 136-137
2. Greene SL, Su WP, Muller SA. *Pseudomaonas aeruginosa* infections of the skin. Am Family Physician 1984; 29 (1): 193-200
3. Arnold NW, Morton NS. Gram-negative coccal and bacillary infections. In: Fitzpatrick TB, Freedberg IM, Eisen AZ, et al. Dermatology in general medicine. 5th ed. New York : McGraw-Hill, 1999: 2237
4. Arnold HL, Odom RB, James WD. Andrews' Diseases of the skin ; clinical dermatology. 8th eds. Philadelphia; W.B.Saunder, 1990: 289
5. Agger WA, Mardan A. *Pseudomaonas aeruginosa* infections of intact skin. Clin Infect Dis 1995; 20: 302-308