각화형 수족부 백선에 대한 Itraconazole Melt-Extrusion Tablet 단기 요법의 효과에 관한 연구

부산대학교병원[1], 고신의대 복음병원[2], 대동병원[3], 부산의료원[4], 울산대학교병원[5] 피부과

권경술[1] · 김상태[2] · 안철현[3] · 이장수[4] · 서호석[5]
이채욱[1] · 임재영[1] · 오창근[1] · 장호선[1]

=Abstract=

The Efficacy and Safety of Short-term Therapy with Itraconazole Melt-Extrusion Tablet in The Hyperkeratotic Type of Tinea Pedis and/or Tinea Manus

Kyung Sool Kwon[1], Sang Tae Kim[2], Chul Hyun Ahn[3], Jang Soo Lee[4], Ho Seok Suh[5], Chea Wook Lee[1], Jae Young Lim[1], Chang Keun Oh[1] and Ho Sun Jang[1]

Departments of Dermatology, Pusan National University Hostpital[1], Kosin Medical College Gospel Hospital[2], Daedong Hospital[3], Pusan Medical Center[4], Ulsan University Hospital[5]

Background: The many antifungal agents have been used in fungal infections. In usual trial agents, itraconazole still remains difficult to absorption in gastrointestinal tract.

Objective: The purpose of this study is to evaluate the clinical efficacy and adverse reactions of short-term itraconazole melt-extrusion tablet increased in hyperkeratotic type of tinea pedis and/or tinea mauns.

Methods: From November 1998 to February 1999, a total of 60 patients with palmoplantar type of tinea pedis and/or tinea manus at Department of Dermatology of 5 general hospital, were enrolled in a subject group for the study. Itraconazole melt-extrusion tablet was administered, 200mg twice daily, in one week. Clinical symptoms and signs with mycological findings were assessed.

Results: Fifty-six patients (male 33, female 23; mean age 36.1±10.7; mean duration 6.5±4.8) completed the follow-ups. Direct KOH smear examination was positive in all of them. Decrease in initial percentages of patients showing symptoms at the last follow-up 2 months after starting therapy: for scale, from 100% to 85.4%; for erythema, from 91.1% to 10.7%; for hyperkeratosis, from 100% to 32.3%; for pruritus, from 82.1% to 10.7%. Mycologic cure rate was 92.9% at the last follow-up. Overall clinical responses evaluated at the last follow-up were 'cured' in 6 patients (10.7%), 'markedly improved' in 38 patients (67.9%), making a clinical response rate of 78.6%. During therapy, transient epigastria pain and indigestion developed in 5 patients (8.9%).

Conclusion: With these results, itraconazole melt-extrusion tablet is considered an effective and safe treatment modality for hyperkeratotic type of tinea pedis and/or tinea manus.

[Kor J Med Mycol 5(1): 13 -19]

Key Words: Itraconazole melt-extrusion tablet, Tinea pedis, Tinea manus, Short-term therapy

†별책 요청 저자: 권경술, 602-739 부산광역시 서구 아미동 1가 10번지 부산대학교병원 피부과

서 론

많은 항진균제들이 수족부 백선의 치료에 이용되고 있다. 수족부 백선중에서 각화형은 치료가 힘들고 빈번한 재발을 보이는 형으로 알려져 있다. Griseofulvin이나 ketoconazole 등의 경구용 항진균제가 치료에 이용되어 왔으나 부작용의 위험성과 장기간의 치료를 요하는 점으로 사용이 제한적이었다. 이런 점들을 극복할 수 있는 항진균제로 itraconazole이 개발되었는데 이 약제는 트리아졸계 화합물 (triazole derivatives)로서 물에는 거의 녹지 않고, 지방에는 친화력이 매우 강하여 원료자체를 경구 투여시 전혀 흡수되지 않고 일반적인 정제로 만들어도 전혀 흡수가 안되어 특수과립공법을 거쳐 비드형태로 제조된 입자를 함유한 캅셀로 개발되어 치료에 이용되었다. 이 제재는 위산도나 식사들의 지방도 등에 영향을 받아 식전에 투여하거나, 위산도가 저하된 환자에게는 흡수율이 저해되어 진균학적으로 치료가 되지않는 경우가 있었다[1]. 이런 단점을 보완하여 최근 흡수율이 개선된 itraconazole melt-extrusion tablet이 치료에 이용되고 있다.

저자들은 각화형 족부 백선과 수부백선 환자에게 itraconazole melt-extrusion tablet를 하루 400 mg 1주일간 투여하여 그 효과와 안전성을 평가하고자 하였다.

대상 및 방법

1. 연구 대상

1998년 11월부터 1999년 2월까지 부산대학교병원, 울산대학교병원, 대동병원, 고신의대 복음병원, 부산의료원의 피부과 외래에서 내원한 환자 가운데 임상적으로 각화형 족부 백선 혹은 수부백선의 소견을 보이고 KOH 도말 검사상 피부사상균이 확인되었고 본 연구 참여에 동의한 환자 60명을 대상으로 하였다.

환자 선정시 연령은 18세 이상 70세까지로 제한하였고 혈액검사 (SGOT, SGPT, alkaline phosphatase)를 시행하여 검사 결과가 정상인의 2배 이상인 경우 대상환자에서 제외하였으며 아졸계 약물 및 이트라코나졸에 과민 반응의 경험이 있는 환자, 간질환 환자, 간질환 병력자 또는 다른 약물로 간독성을 경험한 환자, 본 시험기간 중 리팜피신, 페니토인, 아스테미졸, 테르페나딘, 시사프라이드, 경구용 미다졸람, HMG-CoA reductase 억제제 (lovastatin)를 병용투여 받아야 하는 환자, 최근 2주 이내에 국소용 항진균제 또는 국소용 스테로이드제 치료를 받거나 최근 30일 이내 전신성 스테로이드제 또는 최근 60일 이내에 전신성 항진균제 치료를 받은 환자, 면역저하상태에 있는 환자, 발바닥에 진균감염이 동반되지 않고 지간형 족부백선 (Athlet's foot)만 있는 환자, 조갑진균증, 두부백선이 동반된 환자, 임신하였거나 수유중인 환자는 대상에서 제외시켰다.

2. 연구 방법

1) 약제의 투여

Itraconazole melt-extrusion tablet을 1일 2회, 1회 200 mg을 식사와 함께 또는 식사 직후에 7일간 투여하였다.

2) 추적 관찰

(1) 치료에 대한 임상적 평가

투여전 (1차 방문)과 투여 시작일로부터 4주째 (2차 방문), 8주째 (3차 방문)에 인설, 홍반, 과각화증, 가려움증을 없음, 경도, 중등도, 심함으로 평가 하였고 (Table 1) 진균학적 검사로 KOH도말검사를 시행하였다.

치료 효과는 각 임상 증상에 대해 1차 방문시 평가를 근거로 투여 시작일로부터 8주째 (3차 방문)에 총체적 임상평가를 다음과 같이 하였다. 완치 (cured)는 병변이 모두 치유된 경우, 현저히 개선 (marked improvement)은 1차 방문과 비교하여 50% 이상의 임상적 개선을 보인 경우, 경도개선 (moderate improvement)은 1차 방문과 비교하여 50%미만의 임상적 개선을 보인 경우, 변화 없음 (unchanged)은 1차방문과 비교하여 병변이 변화가 없는 경우로 정의하여 치료 효과를 평가하였다.

(2) 부작용 및 안정성 평가

부작용을 포함한 안전성의 평가기준 및 평가방법은 각 환자에 대한 임상적 평가의 일관성을 유지하기 위하여 1차방문부터 3차방문까지 동일한 임상의에 의해 평가하였다.

시험 기간중 복용중이거나 투여 받았던 약제는 병력 청취를 통해 확인하였고 나타나는 부작용은 그 정도와 투여 후 나타나는 시간, 약제 투여와의 관련성 등을 평가하여 기술하였다.

Table 1. The criteria for the grading of clinical severities in tinea pedis and/or tinea manus

Symptom	Severity	Criteria
Scaling	Absent	Symptom not observed
	Mild	Affecting only a part of lesion
	Moderate	Affecting entire lesion
	Severe	Affecting entire lesion severely
Erythema	Absent	Symptom not observed
	Mild	Affecting only a part of lesion but unclear
	Moderate	Clear affected lesion but no interference in daily life
	Severe	Interference in daily life
Hyperkeratosis	Absent	Symptom not obsered
	Mild	Affecting less than one-fourth of palms/soles
	Moderate	Affecting more than one-fourth but less than a half of palms/soles
	Severe	Affecting more than one-fourth of palms/soles
Pruritus	Absent	Symptom not observed
	Mild	No interference in daily life
	Moderate	Interference in daily life, but controlled by medication
	Severe	Interference in daily life and not controlled by medication

분 석

임상 시험의 결과는 paired *t* test와 chi-square test를 이용하여 분석하였다.

결 과

1. 대상 환자의 분포

총 60명이 임상 시험에 참여하였으나, 1명은 시험약 복용 전에 비정상적인 간기능 검사치를 보였고, 1명은 투약을 거부, 58명이 시험약을 복용하였다. 시험약을 투여 받은 환자 중 유효성 평가가 가능한 환자는 모두 56명으로, 2명은 평가 자료가 없거나 추적 관찰 실패였다. 분석에 포함된 환자 중 남자는 33명 (58.9%), 여자는 23명 (41.1%)이었으며, 평균 연령은 36.1±10.7였다 (Table 2). 평균 유병 기간은 6.5±4.8년 (6주~20년)이었고, 최근 2년 내에 항진균제 치료를 받은 경험이 있는 환자는 모두 10명 (17.9%)으로 국소용 항진균제를 사용한 사람이 7명 (12.5%), 경구용 항진균제를 복용한 사람이 1명 (1.8%), 국소용과 경구용 항진균제를 함께 복용한 사람은 2명 (3.6%)이었다.

Table 2. Age and sex distribution of patients with tinea pedis and/or tinea manus

Age (Yr.)	Sex		No. of Patients (%)
	Male	Female	
<20	1	0	1 (1.8)
20~29	11	8	19 (33.9)
30~39	10	7	17 (30.4)
40~49	8	4	12 (21.4)
50~59	3	3	6 (10.7)
60~	0	1	1 (1.8)
Total	33	23	56 (100.0)

2. 치료전 임상적 및 진균학적 양상

모든 환자에서 족부 백선이 있었으며, 그 중 1명에서 수부 백선이 동반되었다. 치료 시작 전 인설, 홍반, 과각화증, 가려움증을 호소한 환자는 각각 100%, 91.1%, 100%, 82.1%였다. KOH 직접도말 검사상 환자 전원이 양성이었다.

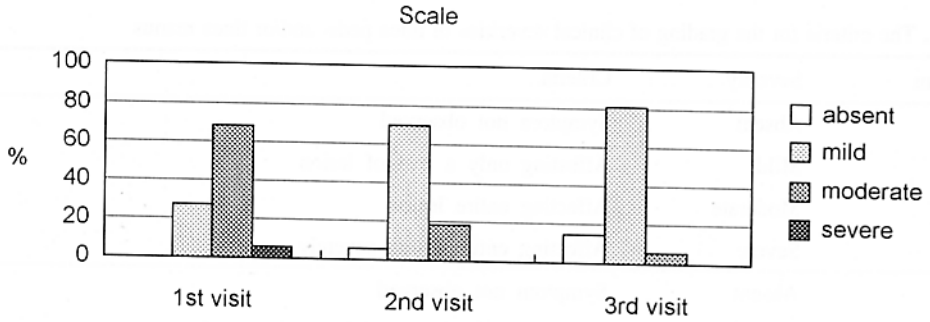

Fig. 1. Result of the clinical assessments of the scale in the lesrons of tinea pedis and/or ticea manus.

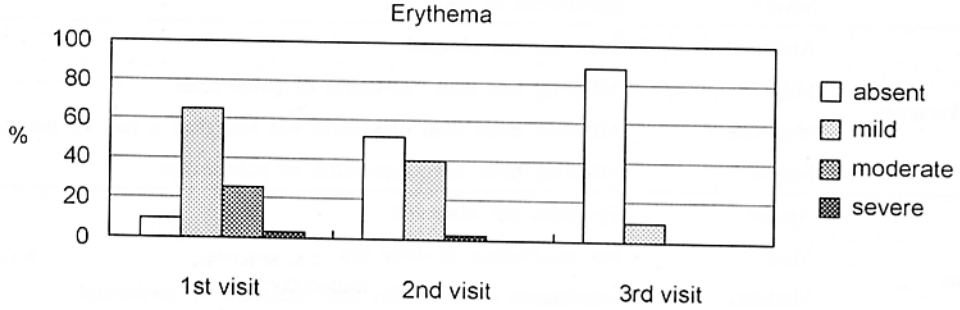

Fig. 2. Result of the clinical assessments of the erythema in the lesions of tinea pedis and/or tinea manus.

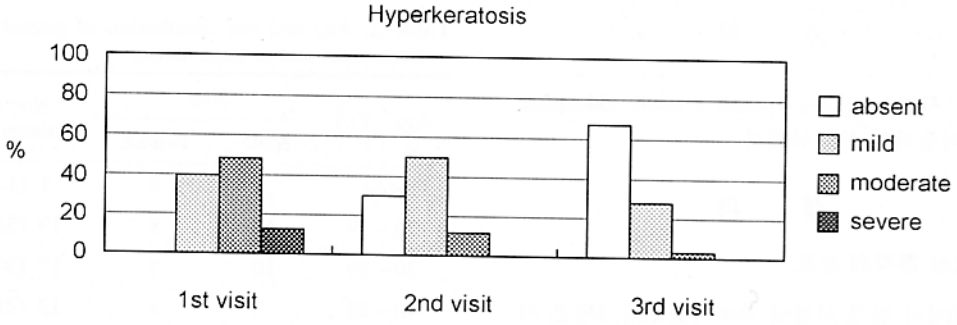

Fig. 3. Result of the clinical assessments of the hyperkeratosis in the lesions of tinea pedis and/or tinea manus.

3. 임상 병변의 치료 효과

각각의 임상 증상은 투여 시작일로부터 4주 후 (2차 방문) 시점에서부터 통계적으로 유의하게 호전되어 8주 후 (3차 방문)까지 계속해서 유의성 있게 호전되었다.

인설의 경우, 투여 전 인설이 있는 환자는 56명 (100%)으로 경도인 환자는 15명 (26.8%), 중등도 내지 심한 환자는 41명 (73.3%)이었으나, 3차 방문 시 인설이 있는 환자는 48명 (85.4%)이었으며, 대부분 (45명, 80.4%) 경미한 증상을 보였다 (Fig. 1). 홍반의 경우, 투여 전 홍반이 있는 환자는 51명 (91.1%)으로 경도인 환자는 36명 (64.3%), 중등도 내지 심한 환자는 15명 (26.8%)이었으나, 3차 방문 시 홍반이 있는 환자는 6명 (10.7%)이었으며, 모두가 (6명, 10.7%) 경미한 증상을 보였다 (Fig. 2). 과각화증의 경우, 치료 전 과각화증이 있는 환자가 56명 (100%)으로 경미한 증상을 보인 환자가 22명 (39.3%), 중등도 내지 심한 환자는 34명 (60.7%)이었으나, 3차 방문 시 과각화증이 있는 환

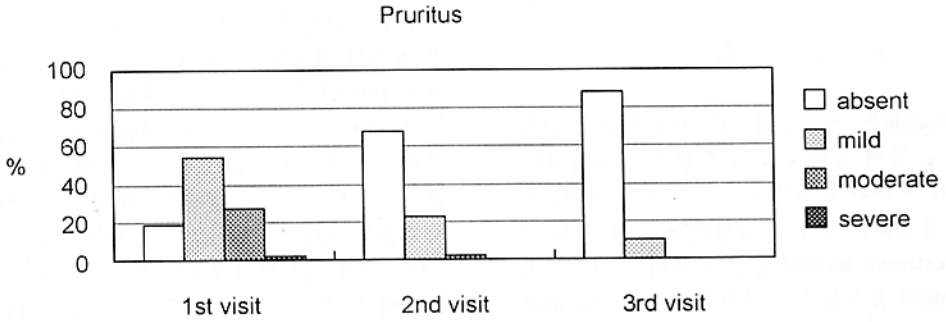

Fig. 4. Result of the clinical assessments of the pruritus in the lesions of tinea pedis and/or tinea manus.

Table 3. Overall clinical responses of itraconazole for the treatment of tinea pedis and/or tinea manus

	2nd visit (%)	3rd visit (%)
Cured	2 (3.8)	6 (10.7)
Markedly improved	28 (53.8)	38 (67.9)

Degree: Cured, absence of all symptoms compared with baseline (1st visit); Markedly improved, clinical improvement (50% compared with baseline
* 2 patients skipped the visit at week 4

Table 4. Distribution of the patients showing positive mycological studies during the itraconazole therapy and follow-up periods

Visit	Positive KOH (%)
1st	100.0
2nd	11.5
3rd	7.1

자는 18명 (32.2%)으로 감소하였고, 대부분 (16명, 28.6%)이 경미한 증상을 보였다 (Fig. 3.). 가려움증의 경우, 투여 전 증상이 있는 환자는 46명 (82.1%)으로 경도인 환자는 30명 (53.6%), 중등도 내지 심한 환자는 16명 (28.6%)이었으나, 3차 방문 시 증상이 있는 환자는 6명 (10.7%)이었으며, 모두가 (6명,10.7%) 경미한 증상을 보였다 (Fig. 4).

투약 종료 이후 임상 증상 개선율은 점차 증가하여 2차 방문 시 전체 환자 중 증상이 모두 소실되어 '완치'로 평가된 환자가 2명 (3.8%), 각 임상 증상의 점수의 합이 투약전과 비교해 50%이상 감소한 '현저히 호전'된 환자는 28명 (53.8%)으로 57.6%의 임상 개선율을 보였고, 3차 방문 시에는 완치가 6명 (10.7%), 현저히 호전된 환자가 38명 (67.9%)으로 78.6%의 임상 증상 개선율을 보여, 투약 종료 후에도 시일이 경과함에 따라 증상의 지속적인 호전을 나타냈다 (Table 3).

Table 5. Distribution of the patients developed adverse experiences during the itraconazole therapy

Adverse experiences	No. of patients (%)
No	49 (87.5)
Yes	7 (12.5)
Gastrointestinal side effets (Epigastric soreness, indigestion)	5 (8.9)
Others	2 (3.6)
Total	56 (100)

4. 진균학적 치료 효과

투약 시작일로부터 4주 후인 2차 방문 시 KOH 직접 도말 검사상의 양성율은 11.5%, 였고, 투약 시작일로부터 8주 후인 3차 방문 시에는 7.1%로 감소하였다 (Table 4).

5. 안전성 및 부작용의 평가

시험약을 복용한 58명 중 추적 관찰이 안된 2명을 제외한 56명에 대해 시험 기간 중에 발생한 부작용을 평가하였다. 총 7명 (12.5%)의 환자가 투약과 관련하여 1가지의 부작용을 경험하였다. 소화기계 부작용 (상복부 불쾌감, 소화불량)이 8.9%, 기타가 3.6%로 나타났으며, 중등도의 부작용은 1예 (상복부 불쾌감)였고, 부작용과 관련하여 중도 탈락된 경우는 없으며, 투여 종료 후 모든 증상이 소실되었고, 입원을 요하는 등의 심각한 부작용은 없었다 (Table 5).

고 찰

Itraconazole은 친지질성으로 위산도나 식사들의 지방도 등에 영향을 받아 식전에 투여하거나, 위산도가 저하된 환자에게는 흡수율이 저해되어 치료에 실패하는 경우가 발생하기도 하였다[1]. 최근 melt-extrusion technology를 이용하여 기존의 itraconazole의 흡수율을 증가시킨 itraconazole melt-extrusion tablet이 개발되었다. 이 제제는 약물의 용출이 위산도의 영향을 덜 받기 때문에 기존의 캅슐 제제보다 복용이 간편하다는 이점과 위 산도가 저하된 환자에서도 용출율 증가로 인한 치료 효과의 증대를 기대할 수 있다[2].

Itraconazole은 상대적으로 짧은 치료 기간일수록 임상적 효과를 보이는데[3] 하루 200 mg투여가 100 mg보다 각질층에 높은 농도로 좀더 빨리 이동되며, 1주일간 하루 1회 200 mg을 복용하는 것이 15일간 하루 100 mg 1회 복용하는 것보다 더 높은 농도를 보여[4~7] 하루 400 mg을 1주일간 복용하는 pulse요법이 제시되어 치료에 응용되고 있다[3,8].

피부로의 itraconazole의 이동 경로는 3가지가 있는데 피지선이 가장 빠른 분비 경로이고 그 다음으로 한선, 표피 기저세포층으로 분비된다. 이들 경로에 따라 인체의 부위에 따른 농도에 차이를 가져오는데 최대 10배까지 농도 차이가 나기도 한다[4,5,9]. 가장 낮은 부위로는 수장 족저부를 들 수 있다. 손, 발바닥의 경우 각질층이 비후되고, 피지선과 한선의 분포가 제한되어 있어 과각화성 수, 족부 백선은 치료가 힘든 것으로 알려져 있으나 기저층과 결합하여 피부로 느리게 이행하기 때문에 약물의 투여 종료 후에도 시간이 경과함에 따라 점진적으로 임상 증상이 개선된다[3]. 본 연구에서도 인설, 과각화, 소양증, 홍반에 대한 도표에서 심한 경우는 경과에 따라 지속적으로 감소하는 경향을 보이고 경한 경우이거나 증상이 없는 경우가 증가하는 양상을 관찰할 수 있고 또한 임상 증상의 개선율이 투약 종료 이후 1개월 후에 완치된 경우는 2명 (3.8%), 현저히 호전된 경우 28명 (53.8%)에서 투약 2개월후에 완치 6명 (10.7%), 현저히 호전 28명 (67.9%)으로 78.6%에서 시일이 경과함에 따라 증상의 지속적인 호전을 보이는 경향을 볼 수 있었다. 임상 증상 개선율에 관한 보고는 매우 다양하여 75%~93%까지 다양한 보고를 보이나[9~11] 대상 환자군과 질환의 경중에 따라 차이가 있을 것으로 생각되며 1999년 문 등[2]의 보고에서는 79.3%로 본 연구의 결과와 유사하였다. 진균학적인 치료율에 관한 기존의 연구 보고들은 약 56~85%정도로 알려져 있는데[3,9~12], 본 연구에서는 진균학적인 치료율을 KOH 도말 검사로 확인하여 투약 전 100% 양성에서 투약 2개월 후 7.1% 양성으로 감소하여 문 등[2] 이 보고한 투약 2개월후 14.2% 양성율보다 효과면에서 좋은 결과를 보였다.

Itraconazole의 부작용에 대한 보고는 부작용이 없다는 보고로부터 19.4%까지 다양하다[4,9~11]. 본 연구에서는 7명 (12.5%)이 부작용을 호소하였는데 그중 5명 (8.9%)이 소화기계 증상을 호소하였다. 문 등[2]의 5.5% 부작용 빈도에 비해 높았으나 심각한 부작용은 없었다.

결 론

1998년 11월부터 1999년 2월까지 부산대학교병원, 고신의대 복음병원, 부산의료원, 대동병원, 울산대학교병원의 피부과 외래에서 내원한 환자 가운데 임상적 및 KOH 직접 도말검사로 각화형 족부 백선 혹은 수부 백선으로 진단된 60명을 대상으로 이트라코나졸정제 200 mg을 1일 2회 1주간 복용한 후 임상적 및 진균학적 호전도와 부작용 발생 여부를 조사하였다. 추적 관찰을 마친 56명 (남자 33명, 여자 23명; 평균 연령 (36.1±10.7)을 분석하여 다음과 같은 결과를 얻었다.

1. 치료 시작전 인설, 홍반, 과각화증, 가려움증은 56명중 각각 56명 (100%), 51명 (91.1%), 56명 (100%), 46명 (82.1%)에서 치료후 48명 (85.4%), 6명 (10.7%), 18명 (32.2%), 6명 (10.7%)으로 호전을 보였다.

2. 진균학적 치료율은 KOH 직접 도말 검사로 비교하였는데 투여 시작전 100%에서 투여 시작 2개월후에 7.1%로 감소하였다.

3. 투약 종료 이후 임상 증상 개선율은 투약 1개월후에 완치된 경우는 2명 (3.8%), 현저히 호전된 경우 28명 (53.8%)에서 투약 2개월후에 완치 6명 (10.7%), 현저히 호전 28명 (67.9%)으로 투약 종료 후에 시일이 경과함에 따라 증상의 지속적인 호전을 보였다.

4. 투약기간 중 7명 (12.5%)의 환자에서 일시적인 부작용을 호소하였는데 그중 5명 (8.9%)이 상

복부 통증과 소화불량 등의 소화기계 증상을 호소하였으며 입원을 요하는 등의 심각한 부작용은 없었다.

이상의 결과로 과각화성 수족부 백선의 치료에 있어서 itraconazole melt-extrusion tablet은 우수한 치료 효과를 보이며 부작용도 적거나 경미하여 매우 안전한 것으로 생각된다.

참 고 문 헌

1. Grant SM, Clissold SP. Itraconazole. A review of its pharmacodynamic and pharmacokinetic properties, and therapeutic use in superficial and systemic mycoses. Drugs 1989; 37: 310-344
2. 문기찬, 고재경, 조백기 등. 각화형 수, 족부 백선에 대한 Itraconazole Melt-Extrusion Tablet 1주 Pulse요법의 치료 효과. 대피지 1999; 37: 1047-1056
3. Decroix J. Tinea Pedis (moccasin-type) treated with itraconazole. Int J Dermatol 1995; 34: 122-124
4. Cauwenbergh G, Degreef H, Heykants J, et al. Pharmacokinetic profile of orally administered itraconazole in the human skin. J Am Acad Dermatol 1988; 18: 263-268
5. Heykants J, Michiels M, Meuldermans W, et al. The pharmacokinetics of itraconazole in animals and man: an overview. In: Fromtling RA, ed. Recent trends in the discovery, development and evaluation of antifungal agents. Barcelona: JR Prous, 1987: 223
6. Borgers M, Hay R, Rinaldi MG eds. Current topics in medical mycology. Berlin/New York: Springer Verlag, 1992; 88
7. Parent D, Decroix J, Heenen M. Clinical experience with short schedules of itraconazole in the treatment of tinea corporis and/or tinea cruris. Dermatology 1994
8. Rakosi T, Geber M. Treatment of tinea with itraconazole: an open multicentre study. J Dermatol Treat 1995; 6: 35-38
9. Gupta AK, De Doncker P, Heremans A, et al. Itraconazole for the treatment of tinea pedis: A dosage of 400 mg/day given 1 week is similar in efficacy to 100 or 200 mg/day given for 2 to 4 weeks. J Am Acad Dermatol 1997; 36: 789-792
10. Svejgaard E, Avnstorp C, Wanscher B, Nilsson J, Hermans A. Efficacy and safety of short-term itraconazole in tinea pedis: a double-blind, randomized, placebo-controlled trial. Dermatology 1998; 197: 368-372
11. Tausch I, Decroix J, Gwiezdzinski Z, et al. Short-term itraconazole versus terbinafine in the treatment of tinea pedis or manus. Int J Dermatol 1998; 37: 140-142
12. Doncker PD, Gupta AK, Marynissen G, Stoffels P, Heremans A. Itraconazole pulse therapy for onychomycosis and dermatomycoses: An overview. J Am Acad Dermatol 1997; 37: 969-974