Amphotericin B 크림 밀봉요법으로 치유된 색소분아진균증 1예

가톨릭 피부과의원

김성화 · 오수희 · 최성관 · 이영헌 · 윤준혁 · 방용준 · 서순봉

=Abstract=

Chromoblastomycosis Treated with Occlusive Dressing of Amphotericin B Cream

Sung Wha Kim, Soo Hee Oh, Sung Koan Choi, Young Hun Lee, Joon Hyeok Yoon, Yong Jun Bang and Soon Bong Suh

Catholic Skin Clinic, Taegu, Korea

We report a case of chromoblastomycosis in a 65 year-old woman. She had a 3×4 cm sized, annular, erythematous, plaque with crusts and ulcers on the right lower arm. The lesion had grown slowly for 2 years. In fungal and histopathologic examinations, several muriform cells were found in dermis as well as in scales and crusts on the lesional skin surface. Isolated fungus was identified as *Fonsecaea pedrosoi*. We treated the patient occlusive dressing of amphotericin B (3%) ointment for 8 weeks and achieved a good response without any evidence of recurrence. We propose that the occlusive dressing therapy of amphotericin B cream is a good modality among the various treatments of small localized chromoblastomycosis.

[Kor J Med Mycol 5(3): 144-149]

Key Words: Chromoblastomycosis, *Fonsecaea pedrosoi*, Occlusive dressing, Amphotericin B

서 론

색소분아진균증은 자연계에 부생하는 흑색진균이 피부상처나 이물을 통하여 감염되어 피부심부조직에 만성 육아종성 병변과 흑갈색 muriform 세포를 형성하며 임상적으로 우췌성 종괴를 비롯하여 다양한 증상을 일으키는 난치성 질환이다. 본 질환은 주로 열대 및 아열대 지역에서 위생상태가 불량한 농부들에게 호발하지만 인종과 관계없이 세계 각지로부터 많은 증례들이 보고되고 있다[1~4]. 그러나 국내에서는 1959년 오[5]가 보고한 18세 남자의 얼굴과 사지에 다발한 첫 증례를 위시하여 현재까지 4예만이 보고된 바[5~8] 있는 매우 드문 질환이다.

저자들은 65세 여자 농부로서 오랫동안 나병과 만성 관절염으로 항나제와 부신피질홀몬제를 내복중 우측 팔에 *Fonsecaea pedrosoi*의 감염으로 발생한 판상 색소분아진균증을 경험하여 진균학적 특성을 관찰하고 amphotericin B 크림으로 밀봉요법을 시행한 후 1년간 추적관찰한 결과 재발의 징후는 보이지 않아 본 증과 같이 병소의 크기가 작은 국소형 색소분아진균증의 좋은 치료방법이라 생각되어 보고한다.

증 례

환 자: 이○○, 65세, 여자

초진일: 1998년 3월 6일

주 소: 우측 전박에 발생한 적갈색 환상 가피

†별책 요청 저자: 최성관, 702-200 대구시 북구 읍내동 1140번지 가톨릭 피부과의원
Tel: (053) 320-2004, Fax: (053) 322-1124

Fig. 1. An annular erythematous plague with active border and crusts on the right lower arm.

Fig. 3. Velvety black colony with radical grooves (Sabouraud dextrose agar, 25℃, 4 wks).

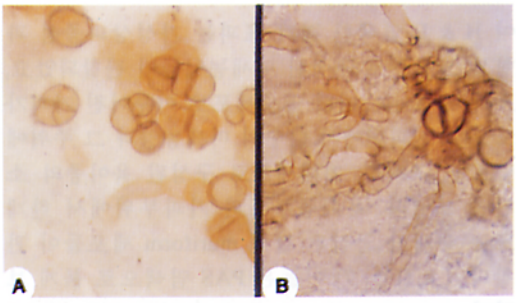

Fig. 2. Large, dark brown, septate muriform cells and hyphae. **A;** scales, **B;** crusts (KOH mount, × 400).

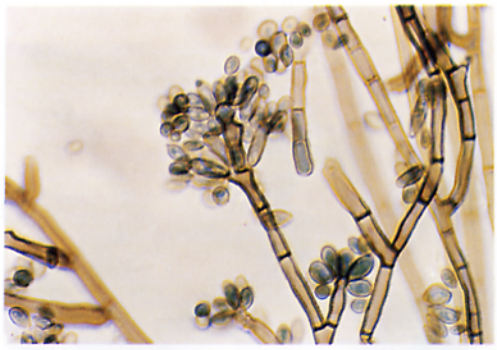

Fig. 4. Polyserial sympodial conidia. Primary conidia functioning as sympodial conidiogenous cells producing secondary conidia (Lactophenol cotton blue stain, ×400).

성 판

현병력: 환자는 수십년간 농촌에서 양계업에 종사하던 중 내원 2년 전부터 우측 손목 근처에 무증상의 홍반성 결절이 발생한 후 서서히 변연부로 퍼져 나가 둥근 적갈색 판을 형성하였다.

과거력: 나종나 환자로서 나균 음전상태이며, 10년 전부터 고혈압, 협심증으로 간헐적으로 치료받고 있었다. 약 6년 전부터 만성 고관절염으로 부신피질홀몬제를 복용하여 월상안, 피부위축, 피부자반 등 부작용을 보였으며, 직업상 닭 주둥이와 계사 철망에 의한 반복되는 외상을 입었다고 한다. 내원 7개월 전 족부백선 치료를 위해 itraconazole을 매일 100 mg씩 3주간 복용한 바 있으며 팔의 병변부에도 질산 에코나졸의 외용요법을 병행했으나 본 병변의 호전은 없었다고 한다.

가족력: 특이사항 없음.

피부 소견: 우측 손목에 가까운 팔등에 3×4 cm 크기의 단단한 적갈색 환상판이 보였으며, 경계는 명확하고 가장자리는 융기되고 중앙부위는 경한 위축, 인설, 가피 등이 관찰되었다 (Fig. 1).

검사 소견: 일반 혈액 검사, 대소변 검사, 간 및 신장기능 검사, 혈중지질 검사, 흉부 X선 검사는 정상범위 혹은 음성이었으나 심전도 검사상 협심증 소견을 보였다.

진균학적 검사 소견

1) KOH 직접 검사 소견: 인설과 가피에서 많은 연한 갈색 muriform 세포들이 관찰되었다. 개개의 세포는 크고 막이 두터우며 2면 또는 4면으로 분활되고 가피내의 세포로부터 갈색 격벽성 균사가 관찰되었다 (Fig. 2A, B).

2) 배양 소견: 여러 개의 potato cornmeal agar 사면배지에 인설과 생검조직액을 접종하여 25℃에 배양한 결과 1주째부터 서서히 자라는 동일한 흑색 혹은 녹색 집락이 관찰되었다.

Sabouraud 평판배지의 3주째의 배양 양상은 3

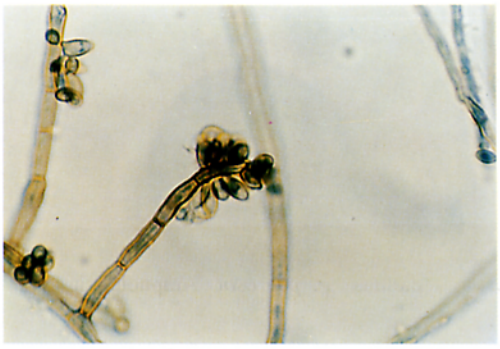

Fig. 5. *Rhinocladiella* type of conidiation. The conidia are borne at the ends and sides of conidiophores (Lactophenol cotton blue stain, ×400).

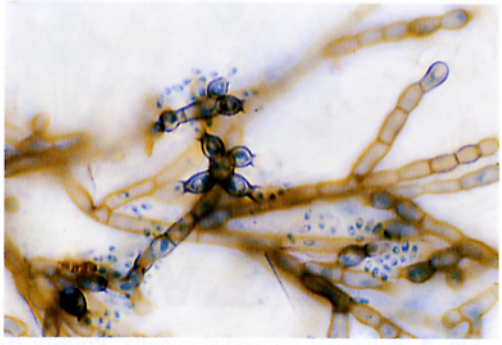

Fig. 6. *Phialophora* type of conidiation. The vase shaped phialide give rise to conidia (Lactophenol cotton blue stain, ×400).

주째 지름 3.6 cm의 녹색 빛을 띤 원판상 집락의 형태를 나타내었다. 집락의 표면은 편평하고 벨벳양이며 융기된 중심부로부터 수개의 방사상 주름을 형성하고, 뒷면은 진한 흑색으로 배지는 착색되지 않았다 (Fig. 3).

3) **분생자의 형태:** Cornmeal agar로 여러 장의 슬라이드 배지를 만들어 관찰한 바 갈색 격벽성 균사와 여러 모양의 분생자가 관찰되었다.

대부분의 분생자는 분생자병의 끝부위에 *Fonsecaea*속의 특징적인 타원형 또는 원통 모양의 1차 sympodioconidia (Fig. 4)가 형성된 후 2차, 3차 분생자가 연속적으로 생성되는 형태였으며, *Rhinocladiella*형 (Fig. 5) 분생자와 함께 드물게는 *Phialophora*형 (Fig. 6) 분생자도 관찰되었다. 이상과 같은 검사 소견으로 *F. pedrosoi*로 동정했다.

병리조직 검사 소견: 병변에서 생검을 시행하

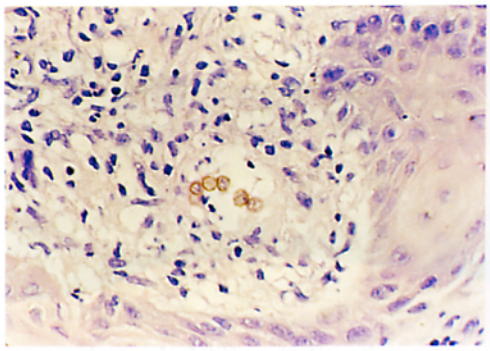

Fig. 7. Muriform cells in the granuloma of the dermis (H & E stain, ×400).

여 H & E 염색한 결과 표피는 가성상피종성 과형성, 호중구로 구성된 미세농양들이 관찰되었고, 표피 위에서는 여러 염증세포로 이루어진 가피가 보였다. 진피내에서 다수의 미세농양과 그 주위에 림프구, 조직구, 거대세포로 구성된 육아종의 소견을 보였다. 육아종부위와 가피부위에서 한개 또는 수개가 군집된 갈색 muriform 세포들이 관찰되었고 (Fig. 7) 이들은 PAS 염색으로 붉게 보였다.

치료 및 경과: Amphotericin B (3%) 연고를 도포한 후 3주내에 임상적으로 빠른 호전을 보아 환자 스스로 치료를 중단하였다. 9개월 후 내원시 피부 표면은 약간 호전되었으나 진균학적 검사상 양성 소견을 보여 다시 2개월간 amphotericin B 크림으로 밀봉요법 시행, 2개월 후 진균학적 검사상 음성 소견을 보여 치료를 종료하였으며 현재까지 재발의 징후는 보이지 않고 있고 계속 관찰중이다.

고 찰

색소분아진균증은 오래 전부터 우췌성 피부염, 흑색진균증 등 여러 병명으로 불려져 왔다. 그러나 다양한 원인균, 임상증상 및 조직 소견으로 학자들간에 정확한 병형 분류, 병명과 정의에 대하여 이론이 많다. 그 중에서도 Ajello와 Georg[12]는 원인균의 종류와 임상증상과는 관계없이 피부조직내의 균의 기생형태가 흑갈색 muriform 세포만이 증명되는 것을 색소분아진균증으로, 흑갈색 분절 균사를 기생형으로 하는 것을 phaeohyphomycosis라고 정의하고 흑색진균증이라는 병명을 폐

Table 1. Cases of chromoblastomycosis in Korea

Year (Reference)	Author	Age/ sex	Locations	Lesion	Duration	Causative fungi	Treatment
1959 (8)	Oh	18/M	Face Arms Legs	Verrucous nodules	–	–	Potassium iodide X-ray, Chloroquine Griseofulvin
1990 (9)	Ahn & Lee	55/M	Leg	Verrucous plaque	1 year	–	Surgical excision Amphotericin B
1996 (10)	Suh, et al.	58/F	Wrist	Scaly erythemotous plaque	7 months	*F. pedrosoi*	Amphotericin B
1997 (11)	Kim, et al.	68/M	Hand	Verrcous plaque	5 years	*F. pedrosoi*	Itraconazole
1998	Our case	65/F	Arm	Annular erythematous Scaly and crusted plaque	2 years	*F. pedrosoi*	Amphotericin B Occlusive dressing

지할 것을 제의하여 국제적 공감을 받았다. 그러나 실제로 이 정의에 부합되지 않은 증례가 있다고 하여 흑색진균감염증을 총괄하는 병명이라고 하는 이견들이 있어 국제적으로는 색소분아진균증을 널리 사용하고 있으나 두 용어 중 어느 것을 사용해도 무방한 것으로 이해되고 있다.

원인균으로 흙, 부패된 식물과 나무 등에 부생하는 5종류의 흑색진균이 알려지고 있다[2~4]. 그 중 브라질에서 처음으로 분리 보고된 *F. pedrosoi*가 전 세계적으로 총 분리균의 80~90%를 차지하고 있으며 *Cladosporium carrionii*는 호주, 베네주엘라[3,4] 및 중국 북부지방에[10], *Phialophora verrucosa*는 일본[11,12], 중남미, 아프리카에, *F. compacta*와 *Rhinocladiella acquspersa*는 열대지역에서 각각 분리빈도가 높다고[3] 하나 국내에서 분리된 3균주는 모두 *F. pedrosoi*였다. 이와 같은 지역별 차이에 관련된 원인은 명확하지 않으나 *F. pedrosoi*는 연간 강우량이 많은 지방에, *C. carrionii*는 건조된 지방에, *P. verrucosa*는 시원한 지방에서 흔하다고 한다[3].

본 증은 주로 중남미에 흔하며 아시아 지역에서는 일본과 중국에 많은 것으로 보고되었다. 특히 일본에서는 2차 대전까지 3예만이 보고되었으나 1955년 이후부터 증가하기 시작하여 1970년부터 1980년 사이에 년간 15예 이상이 발생하여 1983년까지 250예에 이르렀다. 이와 같은 현상은 아시아 지역에서는 예외적이며 그 원인으로 본 질환에 대한 피부과 의사들의 높은 관심도에 기인하는 것으로 추정되었다[12]. 국내에서는 Table 1과 같이 1959년 첫 예가 발표된 후 1996년부터 1998년 사이에 4예가 연이어 보고된 점으로 보아 앞으로 더 많은 증례가 발견될 것으로 여겨진다.

본 질환은 모든 연령층에 발생하나 대부분이 남자 농부의 하지에[4] 호발하고 상지, 안면, 둔부의 순으로 알려지고 있으나 생활환경에 따라 연령, 성별의 차이가 있다. 열대지방에서는 가난한 젊은 농부의 발에, 북남미에서는 30~50대 남자가 95%로 하지에, 일본에서는 남녀의 비율이 거의 동일하며 장년과 고령층의 남자의 상지와 여자의 안면과 하지에[11,12], 호주에서도 손에 각각 호발한다. 국내의 경우 증례의 수는 적지만 남녀의 비가 거의 동일하며 상지에 많고 안면과 하지에 희소한 점 등은 북남미 보다 호주, 일본의 형상과 유사할 것으로 추측된다. 병형은 보고자에 따라 다양하나 대체로 초기 병변은 작은 융기된 진한 홍색 구진이며, 수년에 걸쳐 완만하게 자라서 특이한 우췌상 종괴형 또는 평평한 판상형을 형성한다. 단발하는 경우가 많으며 경계가 명확하고 단단하고, 가피, 인설, 궤양도 형성되며 림프관을 따라 전파되기도 한다. 간혹 반흔을 남기고 호전하며 극히 드물게는 뇌, 내장기, 림프절에 전이되고, 종양[13], 나병변에 병발하는 경우도 있으나 자연치유되기도 한다[14]. 일반적으로 종괴형이 흔하다고 하나 국내의 경우 우췌상 판상형이 많은 점은 일본[12]의 경우와 유사하나 본 보고 예 처럼 가장자리가 융기되고 가피와 농포를 형성한 환상을 보인 예는 매우 드문 것이라고 여겨진다.

진단은 임상적 특징을 관찰하고 KOH 직접 검사와 병리조직 검사로 흑갈색 muriform 세포를 증명한 후 원인균을 분리동정 해야 한다[14,15]. 전

통적으로 경화 (sclerotic) 세포로 호칭된 muriform 세포는 본 질환을 확진하는데 기본이 되며 원인 균종과 관계없이 조직내에서의 형태는 동일하나 검출빈도는 판상형에서는 낮은데 비해 종괴형과 저항이 저하된 개체에서는 높다고 한다[16,17]. 본 증례는 판상형인데도 인설과 가피내에서 많은 muriform 세포와 균사가 증명된 것은 항나제와 스테로이드를 장복한 것과 관련이 있는 것으로 추측된다.

*Fonsecaea*속 중에 인체병원균은 *F. pedrosoi*와 *F. compacta*가 포함되어 있으며 양균은 발육속도, 분생자의 형태로 감별된다. *F. pedrosoi*는 전통적으로 3형의 분생자 즉 *Cladosporium*형, *Rhinocladiella*형 및 *Phialophora*형의 복합체로서 균주에 따라 각 분생자의 양적 차이를 볼수가 있어 그 명칭과 분류법에 논의가 많았다. 그러나 *Fonsecaea* 속에서 관찰되는 sympodioconidia는 *Cladosporium* 속 또는 다른 균속에서는 볼수가 없으므로 본 균속을 결정하는데 특징적이고 기본형이라는 것이 밝혀졌다[2,18]. 과거에는 이 sympodioconidia형의 분생자는 *Cladosporium*형으로 일괄하여 표현되었다.

본 증례에서 분리된 *F. pedrosoi*는 sympodioconidia를 주로 하여 *Rhinocladiella*형, *Phialophora*형의 분생자가 관찰되었다. 이 중 *Phialophora*형 분생자는 매우 희소하였으며 이를 증명하려면 여러 장의 슬라이드 배양표본을 만들어 관찰해야 한다.

병리조직 소견은 타 보고들과 같이 진피내에 육아종성 병변과 함께 표피에서 갈색 muriform 세포가 증명되었다. Muriform 세포는 Toluidine blue, Giemsa, Bast-Bodian 염색이 우수하지만 본 균의 특이한 색을 볼수가 없어 H & E 염색으로 충분하다고 한다.

감별 질환으로 심부 진균증, 피부 결핵, 유육종증, 3기 매독, 나병, 원판상 홍반성 루프스, 상피세포암, 각화 극세포증 등이 있으며 확진을 위해서는 조직생검 및 진균학적 검사를 시행해야 한다.

치료는 외과적 절제술이나 냉동요법, 온열요법, 방사선 치료, 레이저 치료 등의 물리적 처치와 5-flucytosine, amphotericin B, thiabendazole, itraconazole 등의 약물치료가 있다. 병변의 크기가 크고 우췌상 병변의 경우 수개월 내지 수년간 약물치료가 필요하여 부작용이 많은 것이 결점이다. 그러나 크기가 작고 단발성일 경우 외과적 절제술 후 약물치료를 병행하면 효과적이다. Whiting[19], Defeo와 Harler[20]는 amphotericin B 용액을 병소내에 직접 주입하여 완치되었다는 보고가 있어 저자들은 amphotericin B (3%) 연고로 밀봉요법을 시행하여 2년간 추적관찰한 결과 아무런 부작용 없이 치유되었다. 그러므로 본 증례와 같이 고령자이고 병소의 크기가 작고 국소적으로 한정된 판상형의 경우 amphotericin B 크림의 밀봉요법도 고려되어야 할 것으로 생각된다.

참 고 문 헌

1. Kwon-Chung KJ, Rennet JE. Chromoblastomycosis. Medical Mycology. Lea & Febiger. Philadelphia, 1992; 337-355
2. McGinnis MR. Chromoblastomycosis and Phaeohyphomycosis: New concepts, diagnosis, and mycology. J Am Acad Dermatol 1983; 8: 1-16
3. Schell WA. Agent of chromoblastomycosis. *In* Collier L, Balows A, Sussman: Topley & Wilson's Microbiology and Microlial Infections, 9th ed, vol 4. London Arnold, 1998; 315-323
4. Milam CM, Fenske NA, Chromoblastomycosis. Dermatologic Clinics 1989; 7: 219-225
5. 오주익. Chromoblastomycosis 1예. 11차 대한의학협회 학술대회 피부과 학회 분과회 학술강연회 연제초록 1959; 2-4
6. 안성구, 이성낙. 색소진균증 1예. 대피지 1990; 28: 345-348
7. 서무규, 성열오, 윤기성 등. *Fonsecaea pedrosoi*에 대한 색소분아진균증 1예. 대피지 1996; 34: 832-836
8. Kim HU, Son GY, Ihm CW. A case of chromoblastomycosis showing good response to itraconazole. Annals of Dermatology 1997; 9: 51-54
9. Ajello L, Georg LK. A case of phaeohyphomycosis caused by new species of Phialophora. Mycology 1974; 66: 490-498
10. Dai W, Chen R, Ren Z. et al. Laboratory observation and analysis of 286 strains of fungi in patients with chromoblastomycosis. Proceedings of the Third China-Japan International Congress of Mycology 1995; 26
11. Nishimoto K. Chromomycosis in Japan. 대피지 1997; 15: 405-408
12. Fukushiro R. Chromomycosis in Japan. Int J

Dermatol 1983; 22: 221-229
13. Caplan Rm. Epidermoid carcinoma arising in extensive chromoblastomycosis. Arch Dermatol 1968; 97: 38-41
14. Nishimoto K, Yoshimura S, Honma K. Chromomycosis spontaneously healed. Int Dermatol 1984; 23: 408-410
15. Matsumoto T, Matsuda T. Sporotrichosis, Chromoblastomycosis and phaeohyphomycosis: diagnosis and treatment. Dermatologic Therapy 1997; 91-96
16. Zaias N, Relell G. A simple and accurate diagnostic method in chromoblastomycosis. Arch Dermatol 1973; 108: 545-546
17. Ebihara T, Ogai M, Sugiura M, et al. Chromomycosis. Jpn J Med Mycol 1991; 32: 159-164 (in Japanese)
18. Matsumoto T, Matsuda T. Chromoblastomycosis and phaeohyphomycosis. Seminars in Dermatology 1985; 4: 240-251
19. Whiting DA. Treatment of chromoblastomycosis with high local concentrations of amphotericin B. Br J Dermatol 1967; 79: 345-351
20. DeFeo CP, Harber LC. Chromoblastomycosis treated with local infiltration of amphotericin B solution. JAMA 1959; 171: 153-155